CASE REPORT :

fracture osteochondrale de la tête du second métatarse

DR MISSAOUI ZIED *
DR BENSALAH SOUHEIL

SERVICE D'ORTHOPEDIE
CENTRE HOSPITALIER DE MEAUX

INTRODUCTION

- Les fractures osteochondrales de la tête de M2 sont très rare.
- Le mécanisme est un cisaillement entre la base de P1 et la tête de M2
- Le traitement est controversé.
- Nous rapportons un cas de fracture OCTM2 avec un recul de 3 ans.

OBSERVATION

- jeune de 19 ans
- sportif de loisir
- douleur aigue M2 du pied gauche lors d'un match de handball (mauvaise réception)
- Consulte aux urgences à J7 post-traumatique.
- Douleur 2ième rayon ,discret oedème, impotence partielle.

RADIOGRAPHIE

- SUSPICION

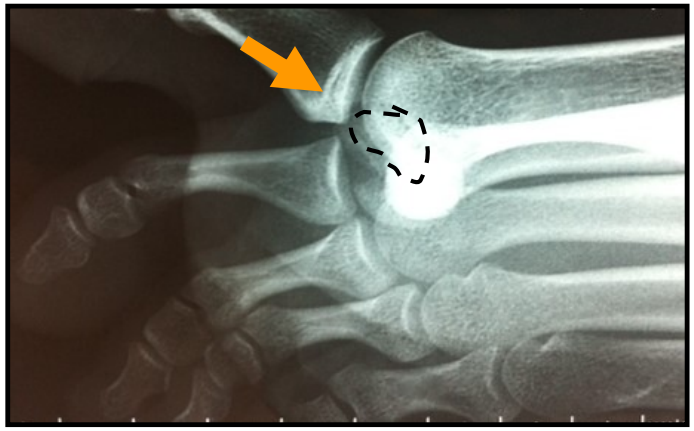

TDM

- CONFIRMATION

INTERVENTION

- incision dorsale m2m3
- capsulotomie
- fragment osteochondral basculé en arrière
- ligt collateral intact
- Réduction et fixation par une broche.

SPO/ RESULTAT

- Chaussure de Barrouk x 6 semaines.
- Autorééduction
- Ablation de la broche à 3 mois.
- Reprise du sport à 4 mois.
- A 3 ans PO (dernier recul):

pied indolore , mobilité complète ,
Rx: pas de pincement, pas de nécrose.

DISCUSSION

- La fracture osteochondrale de la tête de métatarse est une lésion exceptionnelle. Quelques cas seulement ont été rapportés dans la littérature.
- Souvent diagnostiquée tardivement car méconnue.
- TDM +++ si doute diagnostique.
- Il s'agit souvent de M2 car le plus long
- Selon Gauthier et Elbaz , les fractures OCTM sont secondaire à des fractures de stress .
- Selon Freeman et Dutkowsky , le mécanisme un cisaillement entre la base de P1 et la tête de M2

DISCUSSION

- Traitement controversé
- Hackman -> ttt fonctionnel …remodelage de la tête de M2 à 3mois
- Dutkowsky -> réduction par manoeuvres externes et plâtre 6 semaines.
- La plupart des auteurs préconisent un ttt chirurgical à ciel ouvert . Les moyens de fixations sont broches ou vis.
- Les résultats fonctionnels sont meilleurs avec un ttt chirurgical.
- Les seuls complications décrites par la littérature sont la douleur, oedème résiduel et la raideur.

Aucune nécrose avasculaire n'a été rapporté.

REFERENCES

- Aytun Temiza, c, Teoman Aticib. An Unusual Osteochondral Articular Surface Fracture of Second Metatarsal Head: A Case Report. J Med Cases. 2015;6(6):251-253
- Y. Tanaka, Y. Takakura. An unusual osteochondral fracture of the second metatarsal head. T/~C Foot (IYYS) 5. 47119.
- Lui MBBS . Case report Isolated osteochondral fracture of the metatarsal head of lesser toes . Foot and ankle surgery21 (2015) E40-e44.
- Aziz Atika. Isolated slipped-retroverted osteochondral fracture of second metatarsal head. The Foot 23(2013) 176-179.
- D. Liddle. Locked Second Metatarsal Head Fracture: A Case Report. Foot & Ankle International/Vol. 29, No. 10/October 2008
- R. Mereddy. Osteochondral Fracture of the Fourth Metatarsal Head Treated by Open Reduction and Internal Fixation. The Journal of Foot & Ankle Surgery 46(4):320–322, 2007
- Heckman JD. Fractures and dislocations of the foot. In: Rockwood CA, Green DP, eds. Fractures. 3rd ed. Philadelphia, PA: J.B. Lippincot; 1991:2155.
- Dutkowsky J, Freeman BL 3rd. Fracturedislocation of the articular surface of the third metatarsal head. Foot Ankle. 1989;10:43-44.