LES FRACTURES PERIPROTHETIQUES DE LA HANCHE

K . HARMAS – N. MEZIANI – C. A. TOUALBI - F.IDRISS – B.BOUMAARAF – M.S. DAFRI

- ✓ Les fractures péri prothétiques du fémur se situent à proximité de l'implant prothétique
- ✓ La prévalence 0,1 à 2 % [1]
- ✓ Le traitement difficile repose sur la classification de Vancouver. [2]
- ✓ Les complications sont inhérentes aux patients fragiles avec impact sur la réhabilitation post opératoire [4]
- ✓ La gravite est soulignée par le taux de morbi –mortalité [13-14]

MATERIELS ET METHODES

- ✓ 20 patients pris en charge de 2014 à 2020 (16 femmes et 04 hommes)
- ✓ L'âge médian était de 70 ans (50-85)
- ✓ Fracture péri prothétique lors d'une primo implantation sans perte de substance osseuse.
- ✓ Ont été exclues les fractures per opératoire.[3]
- ✓ Le délai moyen était de 4,2 ans. [5]
- ✓ 06 tiges étaient cimentées, et 14 tiges étaient non cimentées
- ✓ Le score de Harris [5] était à 94 (69-100)
- ✓ Le score Postel Merle d'Aubigné [6] était à 15,2 (13-18)
- ✓ Le niveau d'autonomie selon l'indice de Palmer et Parker [7] était à 6,3 (2-9):
- ✓ La répartition selon Vancouver était:

Fracture du sous-groupe Ag 04 cas	Fracture de type B 11 cas : *07 cas du sous-groupe B1* *04 cas du sous-groupe B2*	Fracture du groupe C 05 cas

TECHNIQUE OPERATOIRE

- La voie mini invasive pure réalisée chez 12 patients ,réduction.(21)
- Conversion par voie postéro-latérale chez 05 patientes en cas d'interposition musculaire relèvement du vaste latéral, mise en place d'un cerclage augmentant la stabilité.

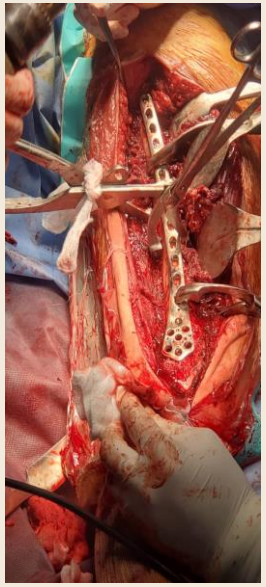

Réduction à foyer ouvert

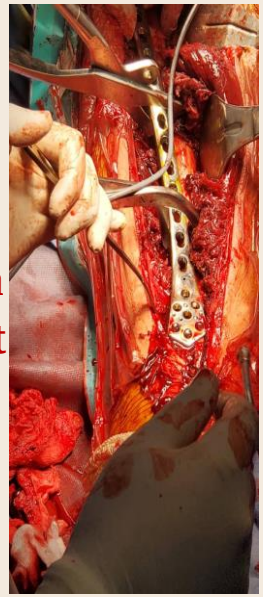

- Synthèse par une plaque LISS alternant les trous libres et les vis verrouillées pour un montage élastique pontant le matériel en place afin d'éviter une zone de faiblesse respectant la règle des 06 corticales de part et d'autre du foyer par un vissage bi cortical, vis mono-corticales en nombre suffisant a la partie proximale.

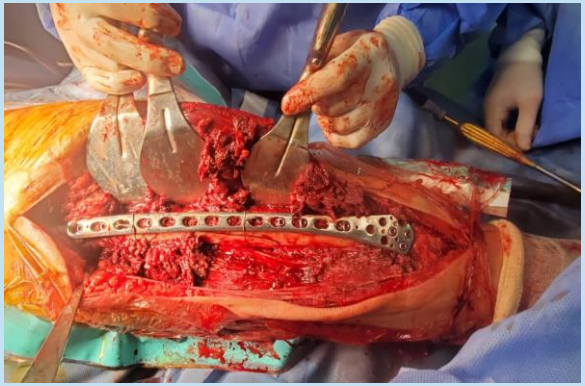

Ostéosynthèse par vis verrouillées

RESULTATS

- La remise en charge est autorisée au seuil douloureux.
- Le non appui correspond aux patients dont l'autonomie selon Parker est inférieur à 3 [11].
- La remise totale immédiate de l'appui était autorisée chez 12 Patients, et à 06 semaines chez 08 patientes.
- Le délai moyen de consolidation était de 14 semaines, apparition d'un cal dès la 7e semaine affirmé par la présence de 2 corticales sur la radiographie avec reprise d'un appui total sans douleur.
- Le score de PMA est passé à 13 (09-17).
- Le score fonctionnel de Harris est passé à 81(61-92).
- Dégradation des aptitudes à la marche avec altération du score de Parker chez 14 patients passant de 6,2 (2-8) à 4,9 [3]
- Les fractures de type B1, B2 et C ont été ostéosynthésées par plaques verrouillées.
- Les fractures du sous-groupe Ag ont bénéficié d'une plaque crochet.
- La consolidation a été obtenue chez 18 patients.
- 20 % ont retrouvé leur niveau d'activité antérieure.
- Les facteurs de risque : l'âge et le sexe féminin faisant consensus dans la littérature [20], Ostéoporose déterminante pour la survenu et la prise en charge. La polyarthrite rhumatoïde chez 06 patientes.

RESULTATS

Complications

- ✓ Infection du site opératoire ; traitée par lavage chirurgical et antibiothérapie adaptée.
- ✓ Un sepsis tardif nécessitant l'ablation du matériel de prothèse
- ✓ Une fracture itérative à 8 mois
- ✓ Un descellement aseptique reprise à court terme
- ✓ Deux décès précoces (avant 3 mois) de cause non chirurgicale

DISCUSSION

- Les fractures péri prothétiques sont des complications graves de traitement difficile lies à la fragilité des patients ; l'extension des indications de l'arthroplastie contribue à l'augmentation de leur incidence. [4]
- Elles nécessitent une prise en charge adaptée afin de prévoir un défaut d'alignement à l'origine d'une instabilité ou d'un descellement.
- Le principe de synthèse est de ponter le matériel en place afin d'éviter un pic de contraintes au niveau d'une zone de faiblesse, le système de plaque à vis bloquées permet une meilleure tenue dans l'os porotique [21] qui reste primordial [16] [17], autorisant la remise en charge sous réserve que le montage soit mécaniquement efficace, ce dernier dépend de la qualité osseuse, de l'état général du patient et de la stabilité de l'implant.
- Les fractures de type B posent le plus de difficultés quant au choix entre ostéosynthèse et changement de prothèse **[12].** La technique de fixation optimale n'est pas clairement établie [18], le choix du matériel de synthèse n'est pas consensuel. **(12)**
- Il est influencé par la stabilité de l'implant, la notion d'un descellement préalable ou provoqué par la fracture elle-même, l'existence d'une ostéolyse.
- En cas de descellement manifeste, il est recommande une révision **(8/9/10)**
- L'objectif est de traiter la fracture mais aussi d'assurer la fixation de la pièce prothétique à long terme qui semble logique dans les types B2 et B3 à condition qu'il ne soit pas grevé d'une mortalité et d'une morbidité plus importante que l'ostéosynthèse.

CONCLUSION

Le traitement des fractures périprothétiques est difficile, leur gravite est la fréquence des complications liées à l'état général des patients souvent âgées.

Elles nécessitent une planification chirurgicale et inter disciplinaire [15]

La stratégie chirurgicale prend en compte :

1. La qualité du stock osseux
2. La stabilité de l'implant
3. Le type de fracture

La prise en charge n'est pas clairement définie pour les fractures Vancouver B1, autour d'une PTH bien fixée, elle doit être réalisée sans compromettre sa stabilité. [18]

CAS CLINIQUES

Fracture type B2

ostéosynthèse par plaque verrouillée et cerclage

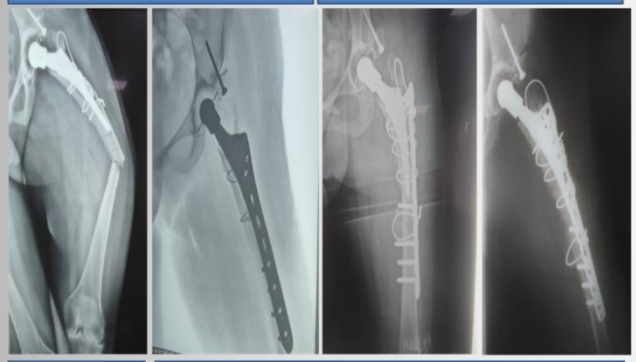

Fracture type c

Ostéosynthèse par plaque verrouillée et cerclage

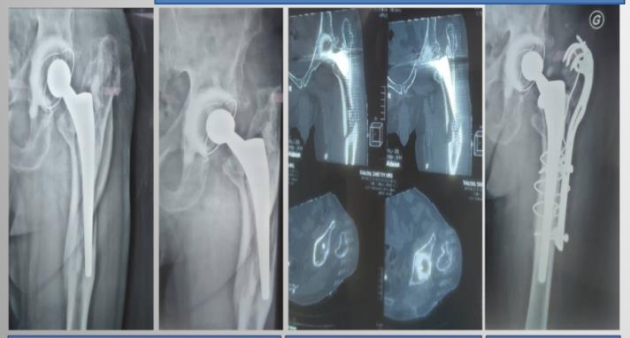

Fracture type B2

Aspect TDM

ostéosynthèse par crochet trochantérien et cerclage

Fracture de type A G

Ostéosynthèse par un crochet trochantérien aspect a 1 an

Fracture type B2

Ostéosynthèse par plaque verrouillée

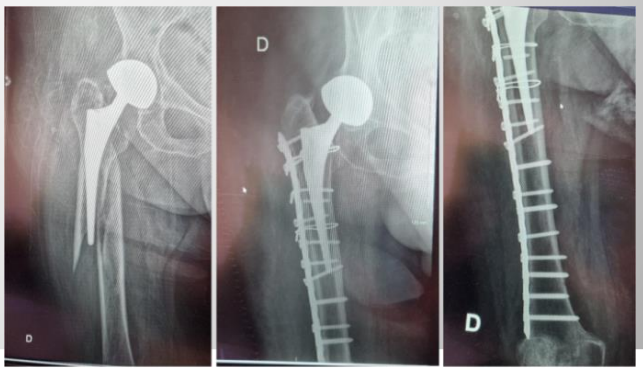

Fracture type B1

Ostéosynthèse par plaque verrouillée + cerclage

BIBLIOGRAPHIE

- [1] Bégué T, Thomazeau H, et al. Fractures péri-prothétiques autour des prothèses du genou et de la hanche. RevChirOrthop 2006;92:S29–96.
- [2] Duncan CP, Masri BA. Fractures of the femur after hip replacement. Instr Course Lect 1995;44:293—304
- [3] Khanuja HS, Issa K, Naziri Q, Banerjee S, Delanois RE, Mont MA. Results of a tapered proximally - coated primary cement less stem for revision hip surgery. J Arthroplasty 2014;29:225–8.
- [4] Girard J, Kern G, Migaud H, et al. Primary total hip arthroplasty revision due to dislocation : prospective French multicenter study. OrthopTraumatolSurgRes 2013;99:549–53.
- [5] Harris WH. Traumaticarthritis of the hip after dislocation and acetabular fractures : treatment by moldarthroplasty. An end-result study using a new method of result evaluation. J Bone Joint Surg Am 1969 ; 51:737–55
- [6] Merle D'Aubigne R. Numerical classification of the function of the hip. RevChirOrthop 1970;56:481–6.
- [7] Parker M, Palmer C. A new mobility score for predicting mortality after hip fracture. J Bone Joint SurgBr 1993;75:797—
- [8] D.J. Berry, Treatment of Vancouver B3 periprosthetic femur fractures with a fluted tapered stem, Clin. Orthop. Relat. Res. 2003; 224–31.
- [9] P.S. Ko, J.J. Lam, M.K. Tio, O.B. Lee, F.K. Ip, Distal fixation with Wagner revision stem in treating Vancouver type B2 periprosthetic femur fractures in geriatric patients, J Arthroplasty. 2003;18: 446–52.
- [10] B.D. Springer, D.J. Berry, D.G. Lewallen, Treatment of periprosthetic femoral fractures following total hip arthroplasty with femoral component revision, J Bone Joint Surg Am. 2003;85: 2156–6
- [11] F.S. Haddad, C.P. Duncan, D.J. Berry, D.G. Lewallen, A.E. Gross, H.P. Chandler, Periprosthetic femoral fractures around well-fixed implants: use of cortical onlay allo grafts with or without a plate, J Bone Joint Surg Am. 2002; 84: 945
- [12] Buttaro MA, Farfalli G, Paredes Núnez ˜ M, Comba F, Piccaluga F. Locking compression plate fixation of Vancouver type B1 periprosthetic femoral fractures. J Bo
- [13] Streubel PN. Mortality after periprosthetic femur fractures. J Knee Surg 2013 ; 26:27–30.
- [14] Langenhan R, Trobisch P, Ricart P, Probst A. Aggressive surgical treatment of periprosthetic femur fractures canreduce mortality: comparison of open reduction and internal fixation versus a modular prosthesis nail. J Orthop Trauma 2012;26:80–5.
- [15] Mertl P, Combes A, Leiber-Wackenheim F, Fessy MH, Girard J, Migaud H. Recurrence of dislocation following total hip arthroplasty revision using dual mobility cupswas rare in 180 hips followed over 7 years. HSS J 2012;8:251–6
- [16] Kregor PJ, Stannard JA, Zlowodzki M, Cole PA. Treatment of distal femur fractures using the less invasive stabilization system: surgical experience and early clinical results in 103 fractures. J Orthop Trauma 2004;18:509—20
- [17] Perren SM. Evolution of the fixation of long bones fractures. The scientific basis of biological internal fixation: choosing a new balance between stability and biology. J Bone Joint Surg Br 2002;84:1093—110. [19] Wagner M. General prin
- [18] Zdero R, Walker R, Waddell JP, Shemitsch EH. Biomechanical evaluation of periprosthetic femoral fracture fixation. J Bone Joint Surg Am 2008;90:1068—77.
- [19] F.S. Haddad, C.P. Duncan, D.J. Berry, D.G. Lewallen, A.E. Gross, H.P. Chandler, Periprosthetic femoral fractures around well-fixed implants: use of cortical onlay allo grafts with or without a plate, J Bone Joint Surg Am. 2002; 84: 945–50.
- [20] Tsiridis E, Pavlou G, Venkatesh R, Bobak P, Gie G. Periprosthetic femoral fractures around hip arthroplasty: current concepts in their management. Hip Int 2009;19:75–86.

[21] Ehlinger M, Adam P, Moser T, Delpin D, Bonnomet F, Type C. periprosthetic fractures treated with locking plate fixation with a mean follow up of 2.5 years.Orthop Traumatol Surg Res 2010;96:44–8.