

Arthrodèse métatarsophalangienne du premier rayon par agrafes

Revue de 42 pieds – technique chirurgicale

P. Siret T. Dréano

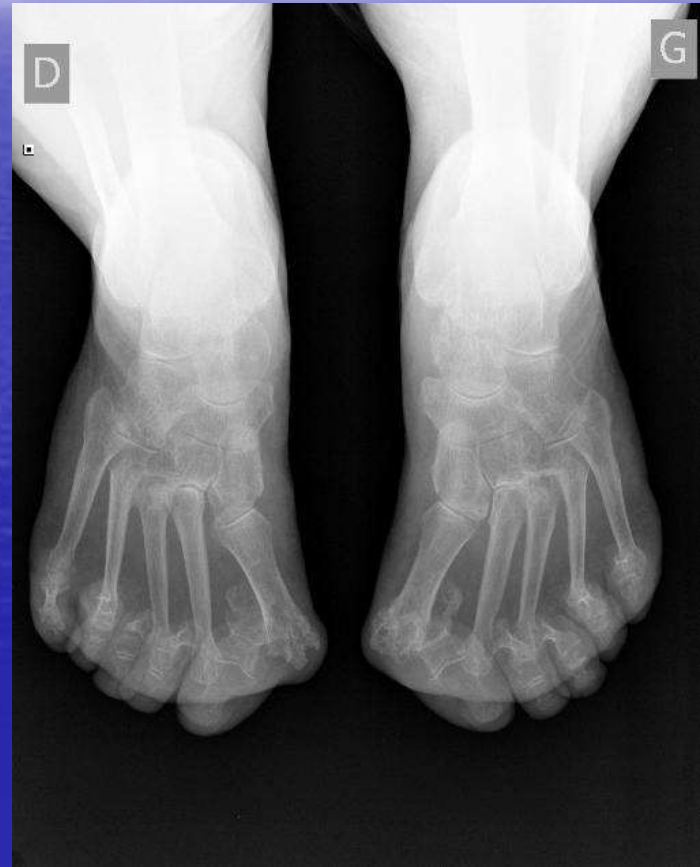Service de Chirurgie Orthopédique, Réparatrice et Traumatologique
-CHU Rennes-

L'arthrodèse MTP du premier rayon

- Intervention fiable au bon résultat fonctionnel
- Techniquement parfois difficile à positionner et à ostéosynthésiser (CHU...!)
- Indication de choix dans le pied rhumatoïde (Table ronde SOO 2002 portant sur 171 pieds)

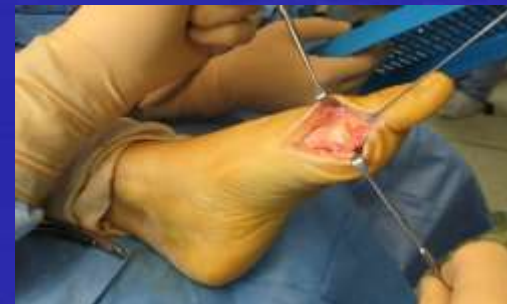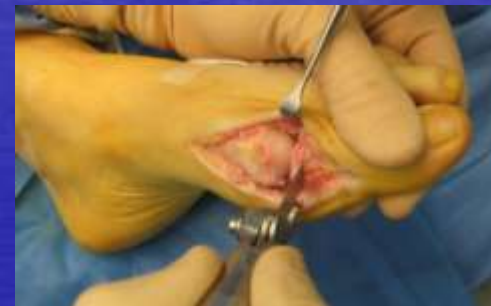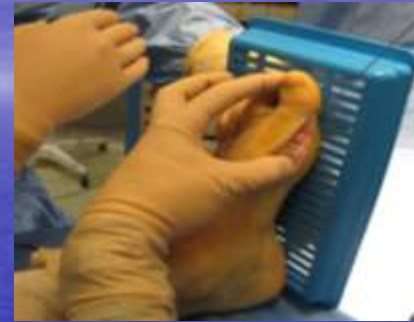La Série

- 42 pieds (36 patients)
- 27 pieds rhumatoïdes et 15 dégénératifs
- Recul moyen de 16 mois (12 à 29 mois)
- Age moyen de 61 ans (34 à 83 ans)
- Revue clinique et RX à J45, J90, 1A et +



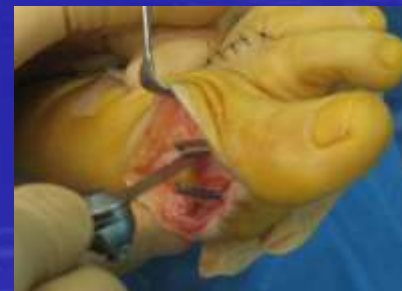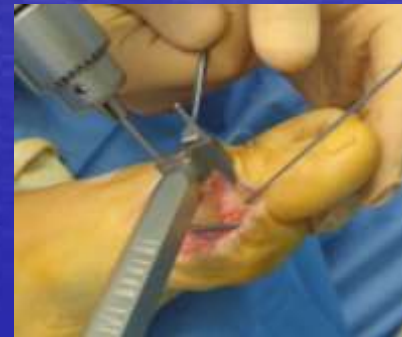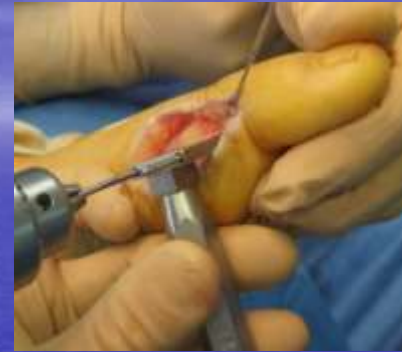Technique opératoire

- Voie d'abord médiale
- Libération capsulo-ligamentaire
- Positionnement de l'arthrodèse et brochage
- Coupe sur broche
- Nouveau brochage en position de réduction

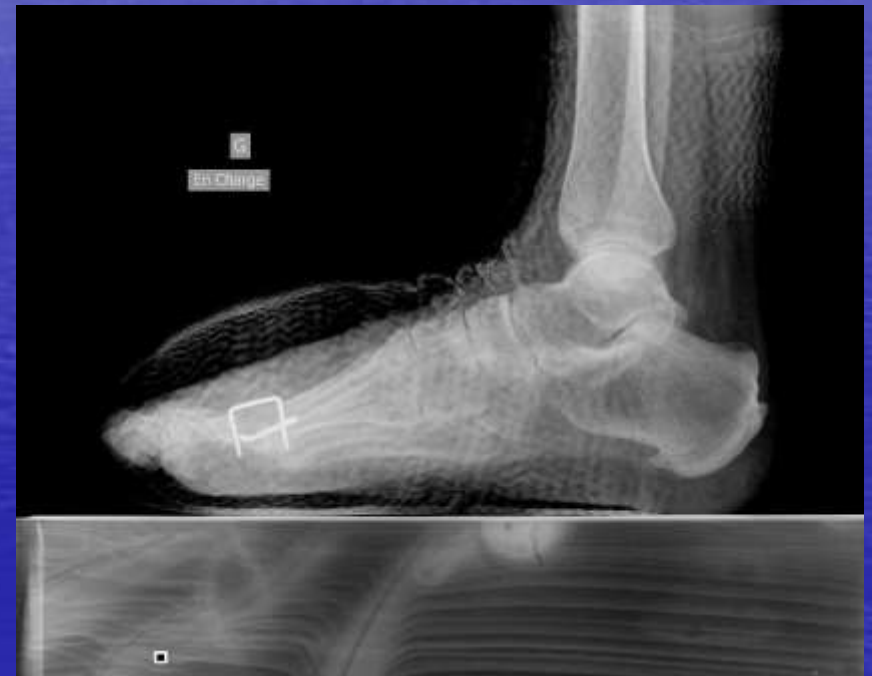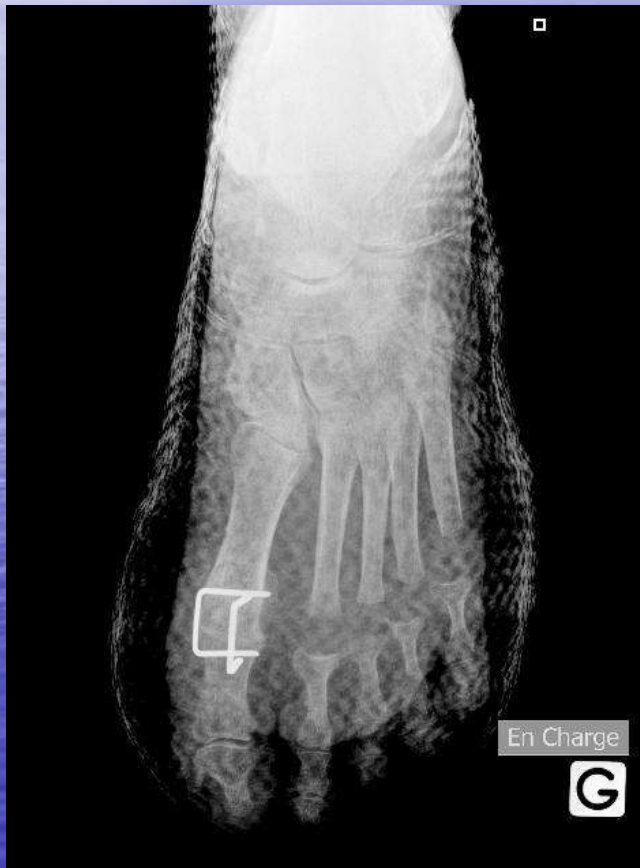


Technique opératoire

- Ostéosynthèse par deux agrafes froides élastiques d'entraxe 18 mm
(easyclip 18 – Mémoméтал ®)
Positionnées orthogonalement
- Mise en place de l'agrafe médiale
- Mise en place de l'agrafe dorsale
- Enfouissement des agrafes



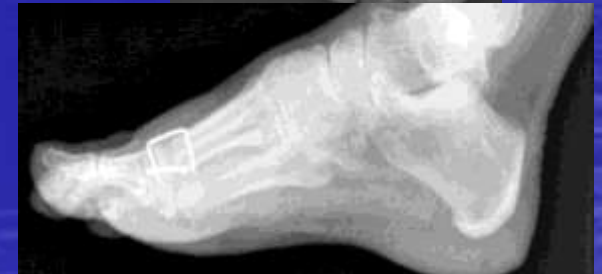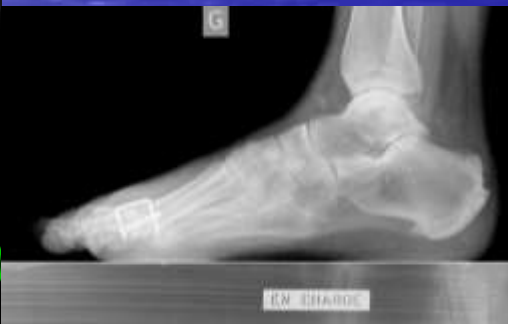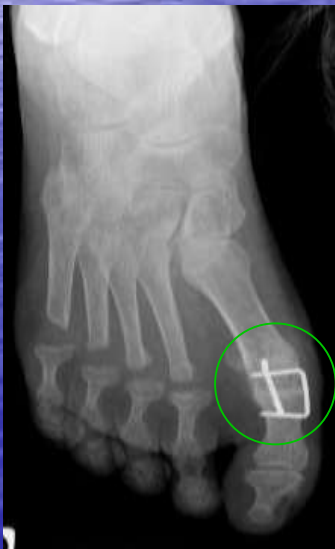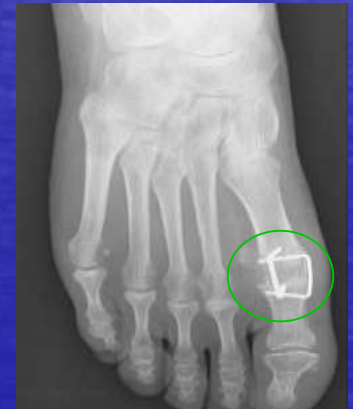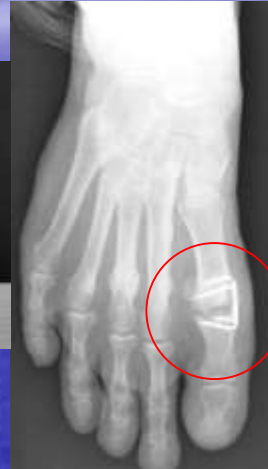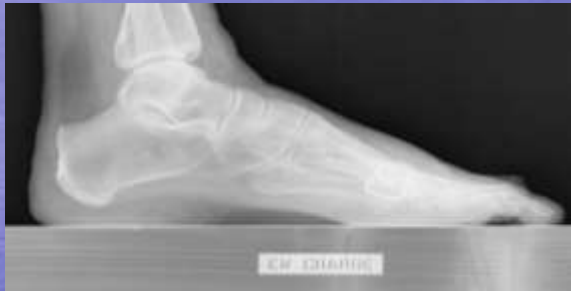Technique opératoire



Résultats

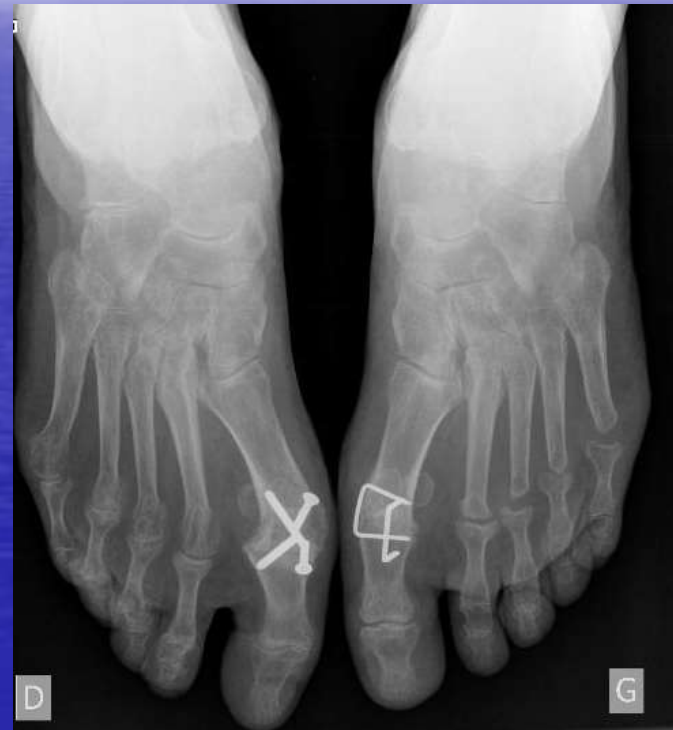- Deux pseudarthroses « asymptomatiques » (97% de consolidation)
- Quatre malpositions (une varus, trois en hyperflexion dorsale)
- 95% de bons et très bon résultats (chaussage, douleur, périmètre de marche)
- Aucune ablation de matériel

Résultats



Conclusion

- Validation de l'ostéosynthèse par agrafe élastique froide : Fiabilisation de l'intervention
- Simplification du geste opératoire
- Reproductibilité et transmissibilité du geste



Bibliographie

- [Arthrodesis of the first metatarsophalangeal joint]
Groulier P, Curvale G, Piclet-Legre B, Kelberine F.
Rev Chir Orthop Reparatrice Appar Mot. 1994;80(5):436-44. French.
- Hallux metatarsophalangeal joint arthrodesis using dome-shaped reamers and dorsal plate fixation: a prospective study.
Goucher NR, Coughlin MJ.
Foot Ankle Int. 2006 Nov;27(11):869-76.
- Arthrodesis of the first metatarsophalangeal joint for idiopathic hallux valgus: intermediate results.
Coughlin MJ, Grebing BR, Jones CP.
Foot Ankle Int. 2005 Oct;26(10):783-92.
- First metatarsophalangeal arthrodesis for treatment of hallux rigidus: a retrospective study.
Lombardi CM, Silhanek AD, Connolly FG, Dennis LN, Keslonsky AJ.
J Foot Ankle Surg. 2001 May-Jun;40(3):137-43.
- Hallux rigidus.
Coughlin MJ, Shurnas PS.
J Bone Joint Surg Am. 2004 Sep;86-A Suppl 1(Pt 2):119-30
- Hallux rigidus. Grading and long-term results of operative treatment.
Coughlin MJ, Shurnas PS.
J Bone Joint Surg Am. 2003 Nov;85-A(11):2072-88ANN. ORTHOP. OUEST - 2002 - 34 - 251 à 300
- **L'avant-pied rhumatoïde**
Table Ronde sous la direction de T. DREANO (Rennes)
Ann.orthop.ouest-2002-34-251 à 300