BUTÉE POSTÉRIEURE D'ÉPAULE SOUS ARTHROSCOPIE: TECHNIQUE ET RÉSULTATS PRÉLIMINAIRES

ARTHROSCOPIC SHLOUDER POSTERIOR BONE BLOCK: PROCEDURE AND EARLY RESULTS

Dr Yves BOUJU

Clément SPIRY, Dr Charles AGOUT, Dr Jérome BRUNET

Pr Luc FAVARD (CHU de Tours)

INTRODUCTION

Instabilité postérieure est rare: moins de 5%

Butée postérieure à ciel ouvert

- Bon résultats, pas uniquement dans les défects osseux, mais également pour hyperlaxes et tissus mous non réparables

Posterior bone block procedure for posterior shoulder instability
Servien, Walch, Cortes, Edwards, O'Connor
Knee Surg Sports Traumatol Arthroscopy Sept 2007

Results of an open posterior bone block procedure for recurrent posterior shoulder instability after a short- and long-time follow-up.
Struck M, Wellmann M, Becher C, Pastor MF, Smith T
Knee Surg Sports Traumatol Arthrosc. 2016 Feb;24(2):618-24.

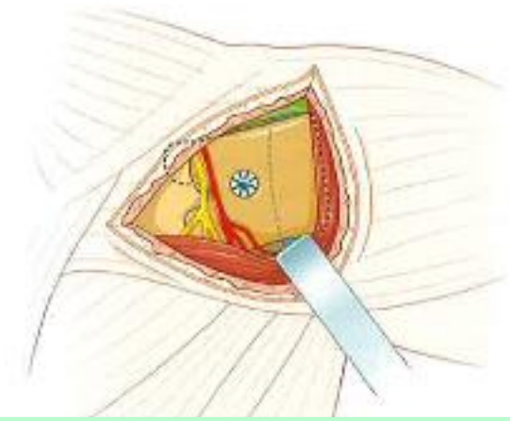

- Geste de dernier recours dans le passé
- Remis en avant avec l'arrivée des techniques arthroscopiques
- Utilisée par certains en première intention
- Indication princeps dans les instabilités postérieure + défects osseux
- Résultats médiocre dans les instabilités postérieures atraumatiques ou avec traumatisme mineur
- Très mauvais résultats dans les instabilités volontaires

INDICATION

- Luxation involontaire, post-trauma+++
- Defect osseux
- Epilepsie contrôlée

Examen clinique:
- Appréhension postérieure +
- ADD + IR test
- Luxation reproductible AE + Pronation

BILAN: RADIO ET ARTHRO-TDM

Permet un bilan des lésions et une planification

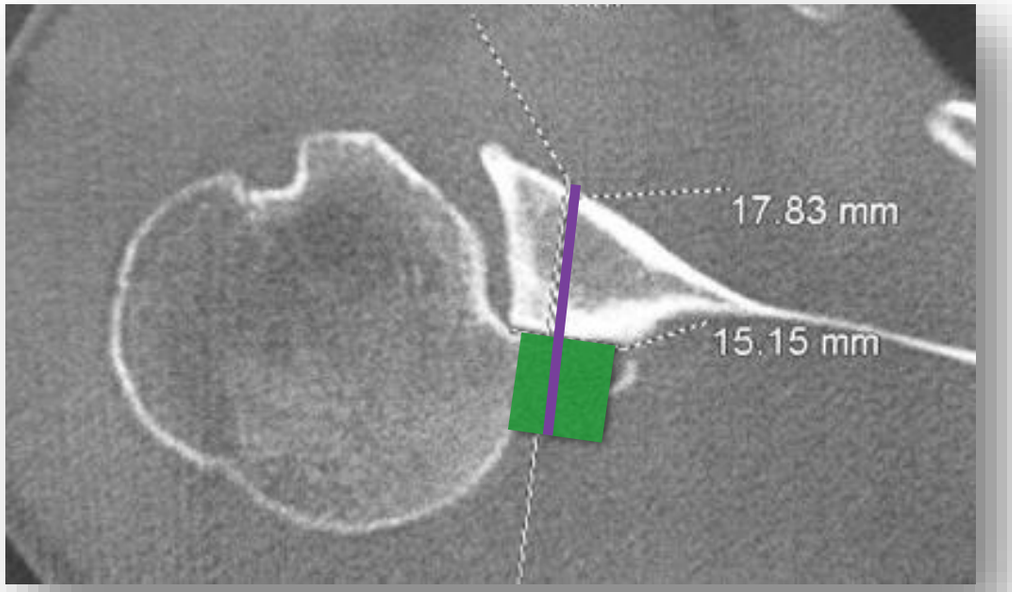

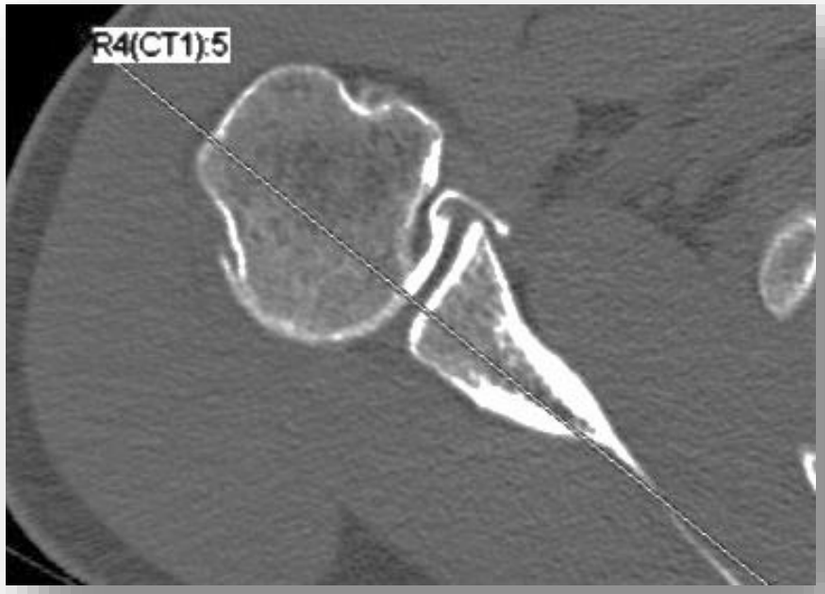

Butée: 10 x 15 x 20 mm

longueur de la vis: 30 mm

INSTITUT DE LA MAIN NANTES ATLANTIQUE

TECHNIQUE OPÉRATOIRE PAR L'INTERVALLE DES ROTATEURS

1. VA Optique trans-coiffe
2. Dégagement et avivement face postérieure de la glène

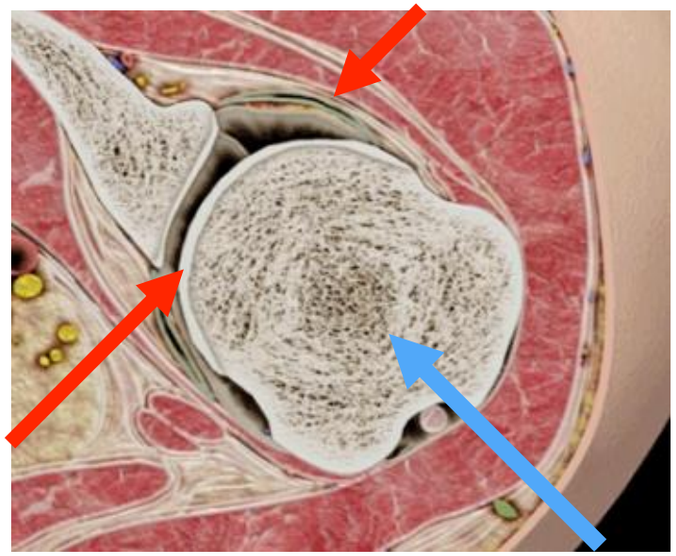

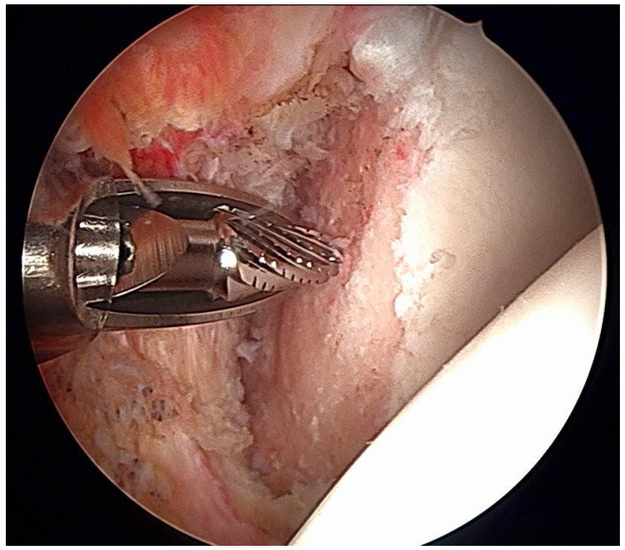

3. Prélèvement et préparation de la butée, montée sur fils
4. Mise en place d'un viseur décalé puis perçage de la glène

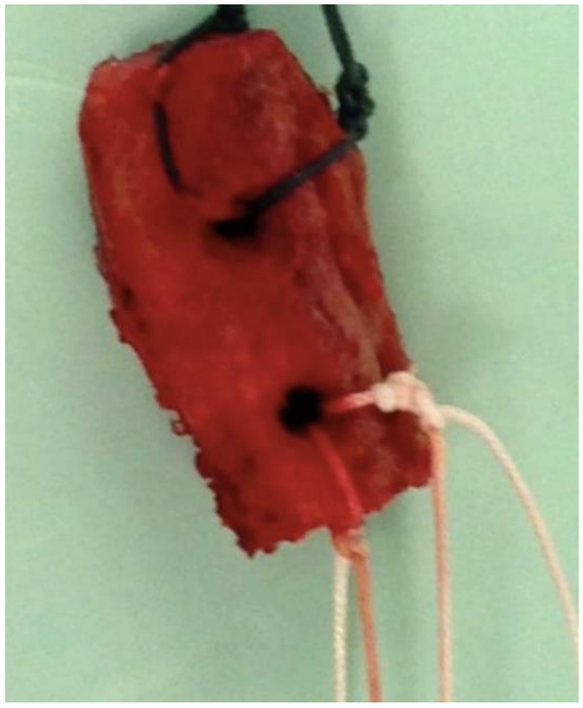

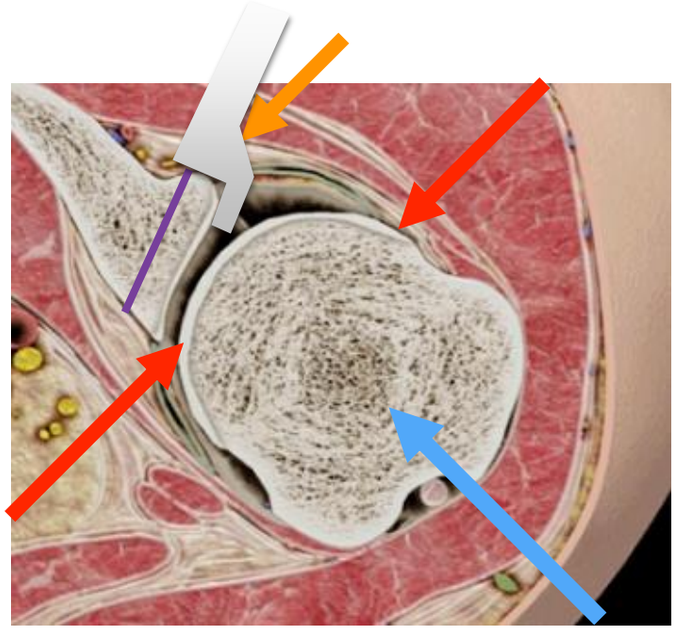

INSTITUT DE LA MAIN NANTES ATLANTIQUE

Arthroscopic Posterior Bone Graft for Posterior Instability: The Transrotator Interval Sparing Cuff Technique
Barth, MD, Grosclaude, MD, Ladermann, MD, Denard, MD, Graveleau, MD, and Walch, MD
Tech Should Surg 2011;12: 67–71

TECHNIQUE OPÉRATOIRE PAR L'INTERVALLE DES ROTATEURS

5. Descente par l'intervalle

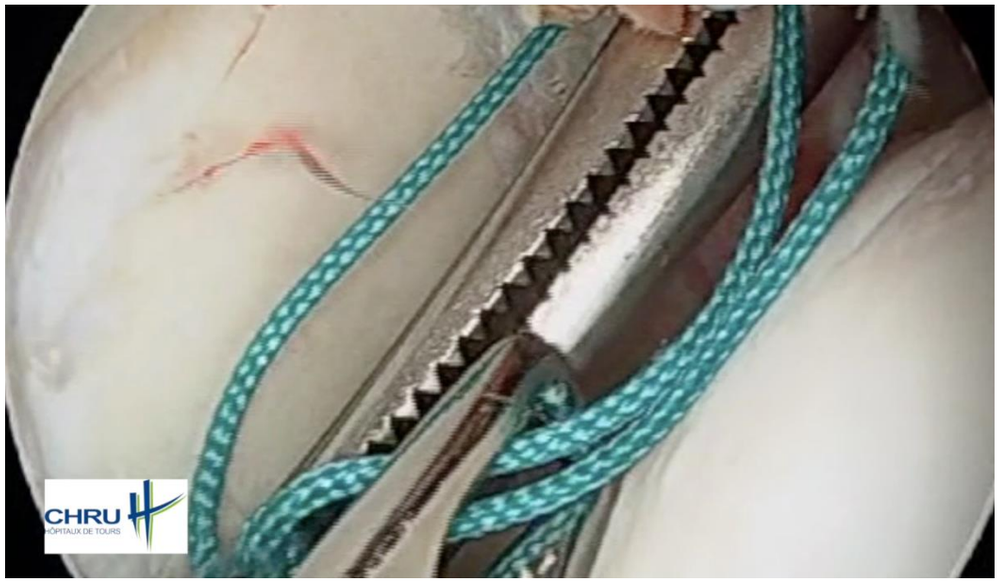

6. Positionnement Juste affleurante
7. Vis canulées à « main levée »
8. Mise en place 1 ou 2 ancre pour réinsertion capsule

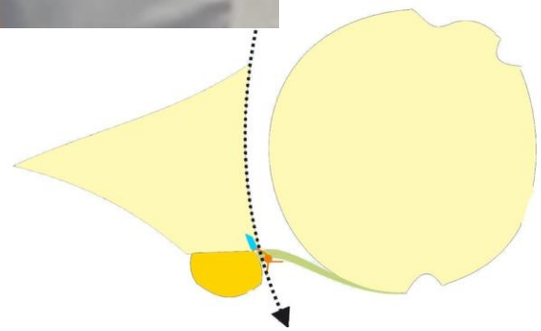

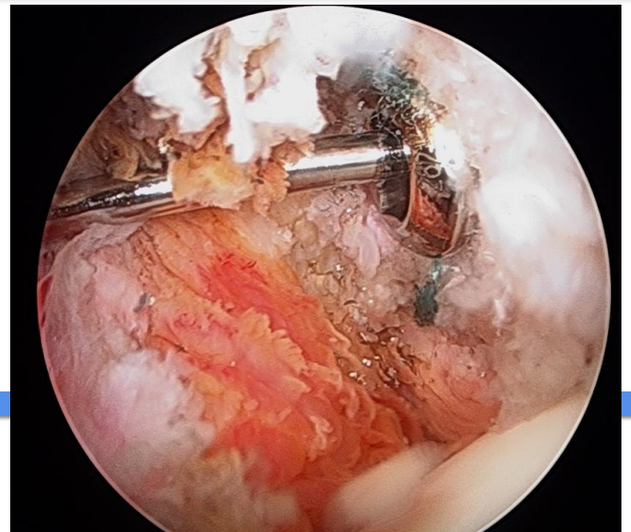

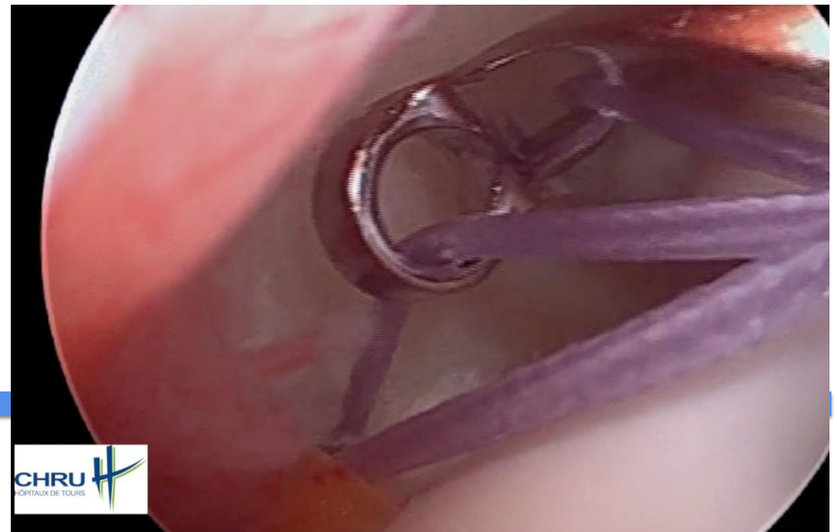

INSTITUT DE LA MAIN NANTES ATLANTIQUE

RESULTATS

5 patients:

- Tous pour luxation récidivantes postérieurs involontaires
- 2 patients ayant eu latarjet
- 4 H et 1 F
- 29,8 ans en moi à l'intervention
- Mars 2014 à Juin 2015: 18 mois de recul moyen

- 1 patient récidive
- 1 patient garde une sensation d'appréhension
- 4 patients TS, 1 Deçu

Scores fonctionnels moyens:

- SSV: 74
- Constant: 87
- Duplay: 64
- ROWE: 73

INSTITUT DE LA MAIN NANTES ATLANTIQUE

RÉSULTATS RADIOLOGIQUES

Suivi Rx et TDM

- Toutes les butées bien positionnées
- Juste affleurantes
- PAS de migration

Lyse constante:

- 3 cas légères
- 2 cas majeures

➞ PAS de conséquence

INSTITUT DE LA MAIN NANTES ATLANTIQUE

CONCLUSION

L'arthroscopie permet la réalisation dans de bonne condition d'une butée postérieure

- Moins invasif
- Moins de douleurs
- Préserve deltoïde postérieur et l'infra-épineux

Méfiance:

- Nerf supra-scapulaire
- Element vasculo-nerveux antérieurs

The safe zone for avoiding suprascapular nerve injury in bone block procedures for shoulder instability. A cadaveric study Longo Knee Surg Sports Traumatol Arthroscopy Feb 2014

Posterior to anterior transglenoid pins: anatomy at risk. Slattery SC1, Jobe CM, Watkins B. Arthroscopy 1998

Résultats cliniques:
Décembre 2016 lors du Symposium SFA