2020-2021

THÈSE

pour le

DIPLÔME D'ÉTAT DE DOCTEUR EN MÉDECINE

DES de CHIRURGIE GÉNÉRALE

DES de CHIRURGIE ORTHOPÉDIQUE ET TRAUMATOLOGIQUE

INTERET D'UNE PROTHÈSE INVERSÉE DEDIÉE EN TRAUMATOLOGIE DE L'EPAULE : Revue à moyen terme d'une série de 74 patients

CAUBRIERE Marin

Né le 19 Juin 1991 à Chatenay-Malabry (92290)

Sous la direction de M. LANCIGU

Membres du jury

Monsieur le Docteur HUBERT	Président
Monsieur de Docteur LANCIGU	Directeur
Monsieur le Professeur FAVARD	Membre
Monsieur le Professeur OBERT	Membre
Monsieur le Docteur LASCAR	Membre
Monsieur le Docteur RONY	Membre

Soutenue publiquement le :
17 Juin 2021

FACULTÉ DE SANTÉ
UNIVERSITÉ D'ANGERS

ENGAGEMENT DE NON PLAGIAT

Je, soussigné CAUBRIERE Marin
déclare être pleinement conscient que le plagiat de documents ou d'une partie d'un document publiée sur toutes formes de support, y compris l'internet, constitue une violation des droits d'auteur ainsi qu'une fraude caractérisée.
En conséquence, je m'engage à citer toutes les sources que j'ai utilisées pour écrire ce rapport ou mémoire.

CAUBRIERE Marin le 08/05/2021

LISTE DES ENSEIGNANTS DE LA FACULTÉ DE SANTÉ D'ANGERS

Doyen de la Faculté : Pr Nicolas Lerolle
Vice-Doyen de la Faculté et directeur du département de pharmacie : Pr Frédéric Lagarce
Directeur du département de médecine : Pr Cédric Annweiler

PROFESSEURS DES UNIVERSITÉS

ABRAHAM	Pierre	Physiologie	Département de physiologie et explorations fonctionnelles
ANNWEILER	Cédric	Gériatrie et biologie du vieillissement	Service de gériatrie
ASFAR	Pierre	Médecine intensive - réanimation	Département de Réanimation médicale et de médecine hyperbare
AUBE	Christophe	Radiologie et imagerie médicale	Département de Radiologie
AUGUSTO	Jean-François	Néphrologie	Département de néphrologie-dialyse-transplantation
AZZOUZI	Abdel Rahmène	Urologie	Service d'Urologie
BELLANGER	William	Médecine générale	Département de Médecine Générale
BAUFRETON	Christophe	Chirurgie thoracique et cardiovasculaire	Service de Chirurgie cardiaque
BIGOT	Pierre	Urologie	Service d'Urologie
BONNEAU	Dominique	Génétique	Département de biochimie et génétique
BOURSIER	Jérôme	Gastroentérologie ; hépatologie	Service d'hépatologie-gastroentérologie et oncologie digestive
BOUCHARA	Jean-Philippe	Parasitologie et mycologie	Département de biologie des agents infectieux et pharmaco-toxicologie
BOUVARD	Béatrice	Rhumatologie	Département de rhumatologie
BRIET	Marie	Pharmacologie	Département de biologie des agents infectieux et pharmaco-toxicologie
CALES	Paul	Gastro-entérologie ; hépatologie	Service d'hépatologie-gastroentérologie et oncologie digestive
CAMPONE	Mario	Cancérologie ; radiothérapie	Institut de Cancérologie de l'Ouest Paul Papin
CAROLI-BOSC	François-Xavier	Gastro-entérologie ; hépatologie	Service d'hépatologie-gastroentérologie et oncologie digestive
CHAPPARD	Daniel	Cytologie et histologie	Laboratoire GEROM - IBS
CONNAN	Laurent	Médecine générale	Département de Médecine Générale
COPIN	Marie-Christine	Anatomie et cytologie pathologiques	Département de pathologie cellulaire et tissulaire
COUTANT	Régis	Pédiatrie	Pôle Femme-mère-enfant - fédération de pédiatrie
CUSTAUD	Marc-Antoine	Physiologie	Département de physiologie et explorations fonctionnelles
DE CASABIANCA	Catherine	Médecine générale	Département de Médecine Générale
DESCAMPS	Philippe	Gynécologie-obstétrique	Fédération de Gynécologie obstétrique
D'ESCATHA	Alexis	Médecine et santé au travail	Centre antipoison et de toxicovigilance
DINOMAIS	Mickaël	Médecine physique et de réadaptation	CRRRF les Capucins
DIQUET	Bertrand	Pharmacologie	Département de biologie des agents infectieux et pharmaco-toxicologie
DUBEE	Vincent	Maladies infectieuses	Service des maladies infectieuses et Tropicales et médecine interne
DUCANCELLE	Alexandra	Bactériologie-virologie	Département de biologie des agents infectieux et pharmaco-toxicologie
DUVERGER	Philippe	Pédopsychiatrie	Unité de pédopsychiatrie
FOURNIER	Henri-Dominique	Anatomie	Département de Neurochirurgie
FURBER	Alain	Cardiologie	Service de Cardiologie
GAGNADOUX	Frédéric	Pneumologie	Service de Pneumologie
GARNIER	François	Médecine générale	Département de Médecine Générale
GASCOIN	Géraldine	Pédiatrie	Pôle Femme-mère-enfant - fédération de pédiatrie
GOHIER	Bénédicte	Psychiatrie d'adultes	Département de Psychiatrie d'adultes
GUARDIOLA	Philippe	Hématologie ; transfusion	Service des Maladies du Sang
HAMY	Antoine	Chirurgie générale	Service de Chirurgie Viscérale
HENNI	Samir	Chirurgie vasculaire ; médecine vasculaire	Service de médecine vasculaire

HUNAULT-BERGER	Mathilde	Hématologie ; transfusion	Service des Maladies du Sang
IFRAH	Norbert	Hématologie ; transfusion	Service des Maladies du Sang
JEANNIN	Pascale	Immunologie	Laboratoire d'immunologie et allergologie
KEMPF	Marie	Bactériologie-virologie	Département de biologie des agents infectieux
LACCOURREYE	Laurent	Oto-rhino-laryngologie	Service d'ORL et chirurgie cervico-faciale
LASOCKI	Sigismond	Anesthésiologie-réanimation et médecine péri-opératoire	Pôle d'Anesthésie-réanimation
LEGENDRE	Guillaume	Gynécologie-obstétrique	Pôle Femme-Mère-Enfant - fédération de gynécologie-obstétrique
LEGRAND	Erick	Rhumatologie	Département de Rhumatologie
LERMITE	Emilie	Chirurgie générale	Service de Chirurgie Viscérale
LEROLLE	Nicolas	Médecine intensive - réanimation	Département de Réanimation médicale et de médecine hyperbare
LUNEL-FABIANI	Françoise	Bactériologie-virologie	Département de biologie des agents infectieux et pharmaco-toxicologie
MARTIN	Ludovic	Dermato-vénéréologie	Service de Dermatologie
MAY-PANLOUP	Pascale	Biologie et médecine du développement et de la reproduction	Pôle Biologie
MENEI	Philippe	Neurochirurgie	Département de Neurochirurgie
MERCAT	Alain	Médecine intensive - réanimation	Département de Réanimation médicale et de médecine hyperbare
PELLIER	Isabelle	Pédiatrie	Pôle Femme-Mère-Enfant - Fédération de pédiatrie
PETIT	Audrey	Médecine et santé au travail	Service de santé au travail et pathologies professionnelles
PICQUET	Jean	Chirurgie vasculaire ; médecine vasculaire	Service de Chirurgie vasculaire et thoracique
PODEVIN	Guillaume	Chirurgie infantile	Fédération de pédiatrie - Chirurgie pédiatrique
PROCACCIO	Vincent	Génétique	Département de biochimie et génétique
PRUNIER	Delphine	Biochimie et biologie moléculaire	Département de biochimie et génétique
PRUNIER	Fabrice	Cardiologie	Service de Cardiologie
REYNIER	Pascal	Biochimie et biologie moléculaire	Département de biochimie et génétique
RICHARD	Isabelle	Médecine physique et de réadaptation	CRRRF les Capucins
RODIEN	Patrice	Endocrinologie, diabète et maladies métaboliques	Département d'Endocrinologie, Diabète, Nutrition
ROQUELAURE	Yves	Médecine et santé au travail	Service santé au travail et pathologies professionnelles
ROUGE-MAILLART	Clotilde	Médecine légale et droit de la santé	Service de Médecine légale
ROUSSEAU	Audrey	Anatomie et cytologie pathologiques	Département de pathologie cellulaire et tissulaire
ROUSSEAU	Pascal	Chirurgie plastique, reconstructrice et esthétique	Service de Chirurgie Plastique
ROUSSELET	Marie-Christine	Anatomie et cytologie pathologiques	Département de pathologie cellulaire et tissulaire
ROY	Pierre-Marie	Médecine d'Urgence	Service des urgences
SAVARY	Dominique	Médecine d'Urgence	Service des urgences
SCHMIDT	Aline	Hématologie ; transfusion	Service des Maladies du Sang
TRZEPIZUR	Wojciech	Pneumologie	Département de Pneumologie
UGO	Valérie	Hématologie ; transfusion	Laboratoire d'hématologie
URBAN	Thierry	Pneumologie	Département de Pneumologie
VAN BOGAERT	Patrick	Pédiatrie	Pôle Femme-mère-enfant - fédération de pédiatrie
VERNY	Christophe	Neurologie	Département de Neurologie - Charcot
WILLOTEAUX	Serge	Radiologie et imagerie médicale	Département de Radiologie

Liste des MCU et MCU-PH - Année universitaire 2020-2021

ANGOULVANT	Cécile	Médecine générale	Département de Médecine Générale
BEAUVILLAIN	Céline	Immunologie	Laboratoire d'immunologie
BEGUE	Cyril	Médecine générale	Département de Médecine Générale
BELIZNA	Cristina	Médecine interne	Centre Vasculaire et de la Coagulation
BELONCLE	François	Réanimation	Département de réanimation médicale et médecine hyperbare
BIERE	Loïc	Cardiologie	Service de cardiologie
BLANCHET	Odile	Hématologie ; transfusion	Laboratoire d'hématologie
BRIET	Claire	Endocrinologie, diabète et maladies métaboliques	Service Endocrinologie-Diabète-Nutrition
CAPITAIN	Olivier	Cancérologie ; radiothérapie	Institut de Cancérologie de l'Ouest Paul Papin
CASSEREAU	Julien	Neurologie	Département de neurologie
CHAO DE LA BARCA	Juan-Manuel	Biochimie et biologie moléculaire	Département de biochimie et Génétique
CHEVALIER	Sylvie	Biologie cellulaire	Département de pathologie cellulaire et tissulaire
COLIN	Estelle	Génétique	Département de Biochimie et Génétique
FERRE	Marc	Biologie moléculaire	Département de Biochimie et Génétique
FORTRAT	Jacques-Olivier	Physiologie	Laboratoire d'explorations fonctionnelles vasculaires
HAMEL	Jean-François	Biostatistiques ; informatique méd.	Service de biostatistiques et modélisation
HINDRE	François	Biophysique	Service de Médecine Nucléaire et Biophysique
KHIATI	Salim	Biochimie et biologie moléculaire	Département de biochimie et Génétique
JOUSSET-THULLIER	Nathalie	Médecine légale et droit de la santé	Service de Médecine légale
JUDALET-ILLAND	Ghislaine	Médecine générale	Département de Médecine Générale
KUN-DARBOIS	Daniel	Chirurgie maxillo-faciale et stomatologie	Service de stomatologie et chirurgie. maxillo-faciale
LEBDAI	Souhil	Urologie	Service d'Urologie
LEMEE	Jean-Michel	Neurochirurgie	Département de neurochirurgie
TEXIER-LEGENDRE	Gaëlle	Médecine générale	Département de Médecine Générale
LETOURNEL	Franck	Biologie cellulaire	Département de pathologie cellulaire et tissulaire-Neurobiologie-Neuropathologie
LIBOUBAN	Hélène	Histologie	Laboratoire GEROM
LUQUE PAZ	Damien	Hématologie ; transfusion	Département d'hématologie
MABILLEAU	Guillaume	Histologie	SCIAM
MESLIER	Nicole	Physiologie	Département de Pneumologie
MIOT	Charline	Immunologie	Laboratoire d'immunologie
MOUILLIE	Jean-Marc	Philosophie	Département de Sciences Humaines
PAILHORIES	Hélène	Bactériologie-virologie	Département de Biologie des Agents Infectieux et Pharmaco-toxicologie
PAPON	Xavier	Anatomie	Service de Chirurgie vasculaire et thoracique
PASCO-PAPON	Anne	Radiologie et imagerie médicale	Département de Radiologie
PENCHAUD	Anne-Laurence	Sociologie	Département de Sciences Humaines
PIHET	Marc	Parasitologie et mycologie	Département de Biologie des Agents Infectieux et Pharmaco-toxicologie
PY	Thibaud	Médecine générale	Département de Médecine Générale
POIROUX	Laurent	Sciences infirmières	Bâtiment GIRCI
RAMOND-ROQUIN	Aline	Médecine générale	Département de Médecine Générale
RINEAU	Emmanuel	Anesthésiologie-réanimation	Département d'Anesthésie-Réanimation
SCHMITT	Françoise	Chirurgie infantile	Pôle femme-mère-enfant - fédération de pédiatrie
TESSIER-CAZENEUVE	Christine	Médecine générale	Département de Médecine Générale
VENARA	Aurélien	Chirurgie digestive	Service de Chirurgie viscérale

REMERCIEMENTS

• A mon président du Jury :

Monsieur le Docteur HUBERT,

Vous me faites l'honneur de présider cette thèse. Vous m'avez accueilli et permis d'intégrer votre service, contre le cours des choses, et je vous en serais éternellement reconnaissant.
Votre enseignement et vos conseils en chirurgie de l'épaule sont un modèle pour moi, en plus de vos rapports humains.
Votre leadership au sein du service, pendant cette période troublée, restera une référence tout au long de ma future carrière.

• A mon directeur de Thèse :

Monsieur le Docteur LANCIGU,

Romain, tu me fais l'honneur de diriger cette thèse. Tu m'as formé et conforté dans mon envie de pratiquer la chirurgie de l'épaule. Le temps passé ensemble à opérer ces 6 derniers mois, et ta patience de tous les instants sont une bénédiction pour les internes qui te côtoient. Sache que j'apprécie aussi bien l'homme que le chirurgien et que je serais ravi de poursuivre mon apprentissage à tes cotés.

REMERCIEMENTS

• A mes juges :

Monsieur le Professeur FAVARD,

Vous me faites l'honneur de juger cette thèse sur un sujet que vous maîtrisez et appréciez particulièrement. Votre culture chirurgicale, votre bienveillance, ainsi que votre engagement pour la chirurgie orthopédique font de vous un exemple. J'ai eu la chance de vous rencontrer et de profiter de vos connaissances inestimables lors des cours de la SOFEC ou bien pendant les topos Hugortho. Soyez assuré de mon profond respect.

Monsieur le Professeur OBERT,

Vous me faites l'honneur de juger cette thèse. Vous m'avez aidé, sans même me connaitre, et avez grandement participé à la réalisation de ce travail, sans le savoir. Vos connaissances, vos qualités pédagogiques et votre rigueur intellectuelle sont pour moi des exemples. Veuillez trouver ici le témoignage de mon profond respect.

Monsieur le Docteur LASCAR,

Vous me faites l'honneur de juger cette thèse. Bien que n'ayant pas eu le plaisir de travailler à vos côtés, votre participation active à l'enseignement de la chirurgie de l'épaule est pour moi un exemple. Veuillez trouver ici le témoignage de mon profond respect.

Monsieur Le Docteur RONY,

Louis, tu me fais l'honneur de juger cette thèse. Ton investissement dans le service et tes qualités humaines font de toi un futur très grand de la chirurgie orthopédique. Même si notre domaine de prédilection est diamétralement opposé, tu as su bonifier mon travail grâce à ta fibre universitaire. Je t'en remercie chaleureusement et te souhaite une longue et riche carrière.

REMERCIEMENTS

• A mes maîtres au cours de l'internat :

Monsieur le Docteur TALHA, merci pour vos conseils chirurgicaux.
Monsieur le Docteur STEIGER, merci pour tes conseils chirurgicaux et ton investissement à toute épreuve. Tes connaissances et ton sens de l'enseignement sont une véritable source d'inspiration.
Monsieur le Docteur DUCELLIER, merci pour ta rigueur et ta participation assidue à notre formation qui nous pousse à toujours être meilleur.

• A ceux qui ont participé à ma formation :

-Messieurs les Docteurs FRADIN, VITALE et ONEA et Mesdames les Docteurs LOUBIERE et BORCAN.

J'ai découvert la vie d'interne en Chirurgie Vasculaire à vos côtés, votre enseignement restera précieux pour ma pratique future.

-Messieurs les Docteurs RAMEH, ASSAD, ROMIH, RUIZ, LAIGLE, BROSSARD

Vous m'avez fait découvrir l'orthopédie et je vous en suis reconnaissant.

-Messieurs les Docteurs MOUI, AL HOMSI, HAMDAI, LAFORET, PIDHORZ, ORAIN, SORIN, COZMA et Mesdames les Docteurs ALLIGAND-PERRIN, CHAMPDAVOINE et GAUTHIER

Pour votre accueil dans le service d'Orthopédie du Mans lors de 2 semestres, et m'avoir fait découvrir et aimer la chirurgie de l'épaule et de la main.

-Monsieur le Professeur MOUKOKO, Monsieur le Docteur HENRIC, Madame le Docteur Bin

Pour votre formation en chirurgie orthopédique infantile. C'est avec plaisir que j'ai pu travailler à vos côtés, et garde un excellent souvenir de mon passage.

-Madame le Professeur AUQUIT-AUCKBUR, Mesdames les docteurs COQUEREL, BONMARCHAND, ELBAZ, GARDEIL, Monsieur le Docteur GARCIA

Pour m'avoir accueilli 6 mois dans ma région de toujours, m'avoir formé en chirurgie de la main, et fait découvrir la chirurgie plastique et reconstructrice.

- A toute **l'équipe du Centre de la Main** pour votre accueil depuis début Mai.

- Et à **Adeline** qui nous empêche de réinventer la médecine dans le service…

REMERCIEMENTS

• A mes Chefs de clinique :

Xavier BUISSON, Nicolas RUIZ, Clément MARC, Augustin COUPRY, Antoine PEYRONNET, Louis RONY, Raphael PINET, François FERCHAUD, Mathurin GOMEZ, Thomas POUDEROUX, Julien BACHLER, Raphaëlle DUMARTINET, Adrien PAUVERT

Merci pour tous ces bons moments dans la joie et la bonne humeur, qui font la force de notre service.

• A mes Co-internes Angevins :

Saymone, Clairette, Martin, Guidav, Quentin, Lordure, Caro, Linder, Florie, Marine, Vincent le Hardy, Arthur, Combal et le bon Jeannot

Merci pour toutes ces années de franches camaraderies, au Mans, au CHU, à refaire le monde autour d'un verre ou … non un verre. Mention spéciale à Saymone avec qui j'ai enfin pu passer un semestre après 4 ans ! Vous faites partie de ma famille et j'espère pour longtemps.

• A mes Co-internes Rouennais :

Juju, Bonhomme, la Mouillasse, Ptit Flo, Solène, Ignés, Abbeer ?

Incroyable semestre à vos côtés entre 2 confinements ! à supporter les craquages de chacun, et à attendre patiemment l'emploi du temps source de conflit chaque dimanche…

• Aux équipes paramédicales : des DCO A, B, C, du bloc des urgences, du PTO et de la consultation, pour ces bons moments passés avec vous.

• Aux secrétaires du DCO : pour votre bonne humeur permanente et votre compétence. Mention spéciale à **Anita, Sandrine et Guyguy** pour m'avoir supporté pendant des semestres entiers.

• A mes Botés (et mini boté) :

Boomer, Aprile, Huggy, Toto le Taureau, Petit bonhomme, Margaux et Aimée : nos road trip et la maison de Huercal Overa me manque, à quand la prochaine ? « S'amuser boire et b****r, c'est la devise, c'est la devise ? »

• A ma famille Angevine :

Anna la maman du groupe avec qui rien n'est impossible, **Thib** avec son cœur sur la main et sa descente sans fin, **Momo** aussi souvent d'astreinte que présente mais toujours souriante, **Baby** à ton sourire banane et ton cœur enfin comblé, **Vicky** mon anesthésiste préféré et future associée ? **Vajam** empereur des vinyles et dévoreur de concombre à ses heures perdues, **Soso** la skieuse hors pair, **Arthur** le plus grand cuisinier que j'ai rencontré et **Agathe** la bonne joueuse au Cranium.

REMERCIEMENTS

• **A mes amis Rouennais, les Avengers et au ski folieeeeee :**

Mon **Saas** d'amour tu me manques, mon bon **Pilar**, **Guizzzou** mi-homme mi-tizz, **Schneidy** c'est quand tu veux, mon Sosie et frère **Squeezie**, **Japman** le raffiné, **PABstis** HAC, **Roulio**, **Pichou**, **Touq**, **Marco** la rideuse, **Chachou** la madre, **Sarace** la calor, **Voirin**, **Jow**, **Agathe**, ma **Lolo** reine des stats (et de la danse) qui m'a tellement aidé sur la dernière ligne droite, je t'en dois une immense… encore merci !
Et **Philipette** !! tu n'as quand même pas cru que je t'oublierais ? ☺

• **A mes amis rencontrés pendant l'internat** :

Le Pink Black Snam et ses soirées déjantées !

• A **Rémi**, mon vieil ami. On ne s'est jamais séparé, et encore moins éloigné. Notre amitié est intouchable. Ne vivant jamais à plus de 3km l'un de l'autre. Coïncidence ? Je ne pense pas ! Par contre la Panamera attendra…

• A **David**, l'ami de Marin. Adopté par la famille malgré les nombreuses agressions sur wikipedia… Depuis nos 13 ans et ce fameux cours d'histoire géographie, jusqu'à maintenant rien n'a changé. Est-ce normal tout ça à l'aube de nos 30 ans ?

• A **Payou**, mon frère. Amitié facile et pleine de sincérité, on a tout connu ensemble. Tant que nous serons dans la même équipe au foot et que tu auras ton barbecue à 5 bruleurs, tout ira bien dans le meilleur des mondes.

• <u>A ma famille :</u>

A **Mamé**, qui m'a transmis la fibre médicale et m'a toujours aidé et soutenu dans ce long périple. Tu es le modèle de la famille. Toi aussi mon **Dadé**, avec toutes tes histoires de chasse que tu nous racontais autour d'une table…
A **mes parents**, merci pour votre soutien et votre éducation qui m'ont permis de toujours traverser les obstacles. Je suis fier d'être votre fils préféré et vous aime.
A mes sœurs, **Camille, Alice et Adèle**, nos liens sont sincères et pleins d'admirations mutuelles. Chaque réunion familiale est un plaisir, à redevenir les enfants heureux et rieurs que nous étions. Mention spéciale à Adèle pour, et je l'espère du fond du cœur, ta future carrière médicale.
A mes **oncles, tantes, cousins, cousines**, qui ont suivi mon parcours avec attention.
A mon beau-frère **Flo**, occupe-toi bien d'Alice et hâte d'être au mariage.
A ma **belle-famille** que j'apprécie énormément.

A toi **Céline, Doudou, Babou**, presque 14 ans ensemble, la moitié de notre vie. Un amour passionnel et éternel, le grand amour. Ton petit rire moqueur, ton incroyable patience et ta bonté sont une véritable source d'inspiration pour moi. Tu as toujours été présente, dans les hauts et les bas.
Je t'aime depuis toujours et pour toujours

Liste des abréviations

FESH	Fracture de l'extrémité supérieur de l'humérus
PTEI	Prothèse totale d'épaule inversée
CNIL	Commission Nationale Informatique et Libertés
EAA	Élévation antérieure active
ABD	Abduction
RE1	Rotation externe position 1
RE2	Rotation externe position 2
RI1	Rotation interne position 1
RI2	Rotation interne position 2
IMC	Indice de masse corporelle
ASA	American Society of Anesthesiologists
SSV	Subjective Shoulder Value
ADLER	Activities of Daily Living which require External Rotation
ASES	American Shoulder and Elbow Surgeons Standardized Shoulder Assessment Form
SASM	*Staphylococcus aureus* Sensible à la Meticilline
SARM	*Staphylococcus aureus* Résistant à la Meticilline
SOFCOT	Société Française de Chirurgie Orthopédique et Traumatologique
BIO-RSA	Bony Increased Offset - Reverse Shoulder Arthroplasty
POAN	Para OstéoArthropathie Neurogène
MG/LH	Medialized Glenoid/Lateralized Humerus
MG/MH	Medialized Glenoid/Medialized Humerus

Plan

LISTE DES ABRÉVIATIONS

RÉSUMÉ

INTRODUCTION

MÉTHODES

- **1. Population**
- **2. Méthode**
  - 2.1. Prothèse utilisée
  - 2.2. Technique chirurgicale
- **3. Critères d'évaluation**
  - 3.1. Clinique
  - 3.2. Fonctionnelle
  - 3.3. Activité
  - 3.4. Radiologique
- **4. Analyse statistique**
  - 4.1. Générale
  - 4.2. Mobilités
  - 4.3. Score de Constant

RÉSULTATS

- **1. Clinique**
- **2. Fonctionnel**
- **3. Activité**
- **4. Radiologique**
- **5. Complications**
  - 5.1. Post opératoire précoce
  - 5.2. Post opératoire tardive
  - 5.3. Infections

DISCUSSION

- **1. Résultats cliniques**
- **2. Résultats radiologiques**
- **3. Complications**
- **4. Critique**

CONCLUSION

BIBLIOGRAPHIE

LISTE DES FIGURES

LISTE DES TABLEAUX

TABLE DES MATIÈRES

ANNEXES

INTERET D'UNE PROTHESE INVERSEE DEDIEE EN TRAUMATOLOGIE DE L'EPAULE : REVUE A MOYEN TERME D'UNE SERIE DE 74 PATIENTS

CAUBRIERE. M, LANCIGU. R, HUBERT. L

Département de Chirurgie Osseuse Adulte du CHU d'ANGERS, France

RESUME

Introduction : Les fractures de l'extrémité supérieure de l'humérus (FESH) sont les troisièmes fractures de la personne âgée par ordre de fréquence, et leurs incidences s'est accrue avec le vieillissement de la population. Leur prise en charge chirurgicale par prothèse inversée d'épaule (PTEI) est maintenant la référence. L'objectif de ce travail était d'évaluer les résultats cliniques et radiologiques d'une série continue de PTEI dédiée à la traumatologie : Humelock Reversed® (FX Solutions, Viriat, France) avec un recul minimum d'un an.

Matériels et Méthodes : Entre Janvier 2013 et Décembre 2019, nous avons réalisés 75 PTEI Humelock Reversed® (Fx Solutions, Viriat, France) en traumatologie récente. Les résultats cliniques et fonctionnels étaient rapportés. Un bilan radiographique a permis l'étude de la consolidation des tubérosités. Nous avons analysé les différents paramètres clinico-radiologiques pouvant influencer les résultats.

Résultats : 58 patients avec un âge moyen de 78,6 ans ont été revus avec un recul moyen de 36,2 mois. Le score de constant brut moyen était de 69 et pondéré de 90%, l'élévation antérieur active de 125°, l'abduction de 108°, la rotation externe coude au corps de 23°, la rotation interne en L5. On ne retrouvait aucune encoche et un taux de consolidation globale du tubercule majeur de 76%. Le score de constant selon la consolidation ou la position des tubérosités et selon l'âge ne retrouvait pas de différences significatives. Dix patients (13,3%) présentaient des complications (2 neurologiques, 3 douleurs sur les vis de verrouillage de la tige, 1 algodystrophie, et 4 infections). Il n'y avait aucune luxation.

Conclusion : Cette étude confirme les très bons résultats cliniques et fonctionnels avec une PTEI dédiée à la traumatologie sur FESH avec un recul moyen de 36 mois. Ainsi, l'évolution des concepts de la prothèse de Grammont a permis d'en prévenir les complications et d'obtenir des résultats toujours plus satisfaisants et reproductibles, même avec un taux de consolidation anatomique des tubérosités encore perfectible.

Niveau de preuve : niveau 4

INTRODUCTION

Les fractures de l'extrémité supérieure de l'humérus (FESH) sont les troisièmes fractures de la personne âgée par ordre de fréquence, après celles du col du fémur et de l'extrémité distale du radius [1]. Seulement 20 % des FESH requiert un traitement chirurgical [2]. L'incidence de ces fractures s'est accrue avec le vieillissement de la population [1,2]. Leur pronostic serait le même que celui des fractures de l'extrémité proximale du fémur et elles représentent donc un enjeu de santé publique [2].

Le concept de prothèse totale inversée d'épaule (PTEI) a été développé par Grammont [3] avec un design initial qui comprenait une glénosphère de diamètre 36 ou 42 mm et une coupe humérale à 155° [3,4]. Augmenter ainsi le bras de levier du muscle deltoïde, par médialisation et abaissement du centre de rotation de l'épaule permettait d'obtenir une meilleure élévation antérieure active (EEA) et une meilleure abduction (ABD) [5]. Initialement prévue pour les omarthroses excentrées sur rupture massive de la coiffe des rotateurs, la PTEI a été utilisée pour les FESH supplantant progressivement les hémi-arthroplasties [6-7].

L'objectif de ce travail était d'évaluer les résultats cliniques et radiologiques d'une série continue de PTEI par une prothèse spécifique dédiée à la traumatologie : Humelock Reversed® (FX Solutions, Viriat, France) avec un an de recul minimum.

MÉTHODES

Cette étude rétrospective, mono centrique, mono-observateur, descriptive a fait l'objet d'une déclaration auprès de la Commission Nationale Informatique et Libertés (CNIL). Le comité d'éthique locale a donné son accord pour le recueil des données.

1. Population

Entre janvier 2013 et décembre 2019, 75 PTEI Humelock Reversed® (FX Solutions) pour FESH ont été réalisées chez 74 patients. Au total, 17 patients ont été exclus de l'analyse : 10 décès avant un an et 7 perdus de vue. Cinquante-huit patients ont finalement été inclus **(Figure 1).** Les caractéristiques démographiques sont résumées dans le **tableau I.**

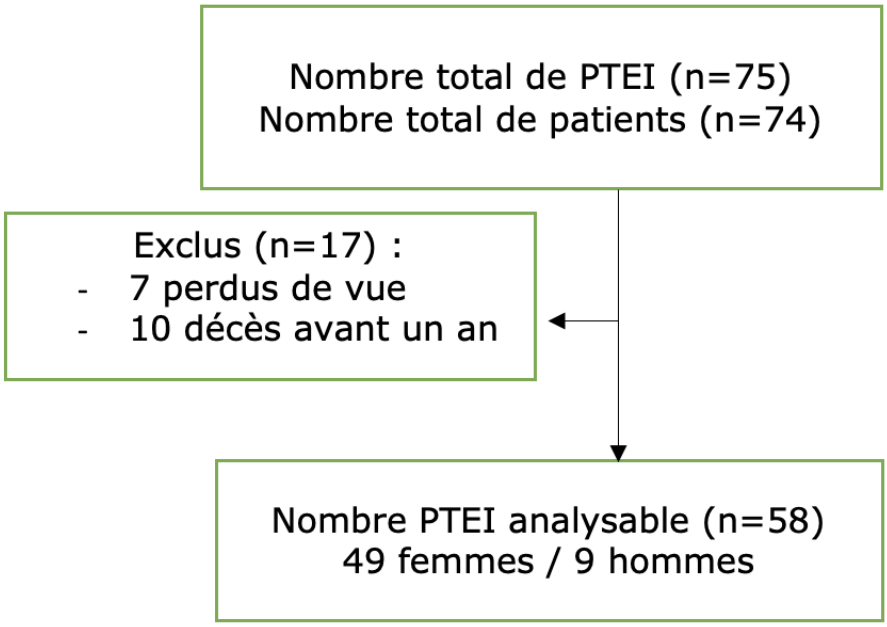

Figure 1 : Flow Chart

	Homme	Femme	Population générale
Nombre	**9** (15,5%)	**49** (84,5%)	**58** (100%)
Âge (ans)	**74** +/- 8,9 [60-89]	**79,6** +/- 7,5 [63-92]	**78,6** +/- 7,9 [60-92]
Mb dominant	**77,7%**	**61,2%**	**63,8%**
IMC (kg/m²)	**29,08** +/- 8,8 [20-41,5]	**26,34** +/- 5,4 [18-39,7]	**26,7** +/- 6 [18-41,5]
Score ASA	**2,44** [1-3]	**2,35** [1-4]	**2,36** [1-4]
Délai pré-op (j)	**4,1** [0-12]	**4,4** [0-26]	**4,3** [0-26].
Lésions associées	**2**	**7**	**9**
Dernier recul (mois)	**31,4** +/- 21 [12-70]	**37,1** +/- 20,6 [12-82]	**36,2** +/- 20 [12-82]

Tableau I : Caractéristiques démographiques

Les différentes fractures étaient classées selon la classification de Neer [8] : 9 fractures céphalo tubérositaires à 3 fragments (15,5%), 38 à 4 fragments (65,5%) et 11 fractures luxations gléno-humérales (19%) **(Figure 2 + ANNEXE)**

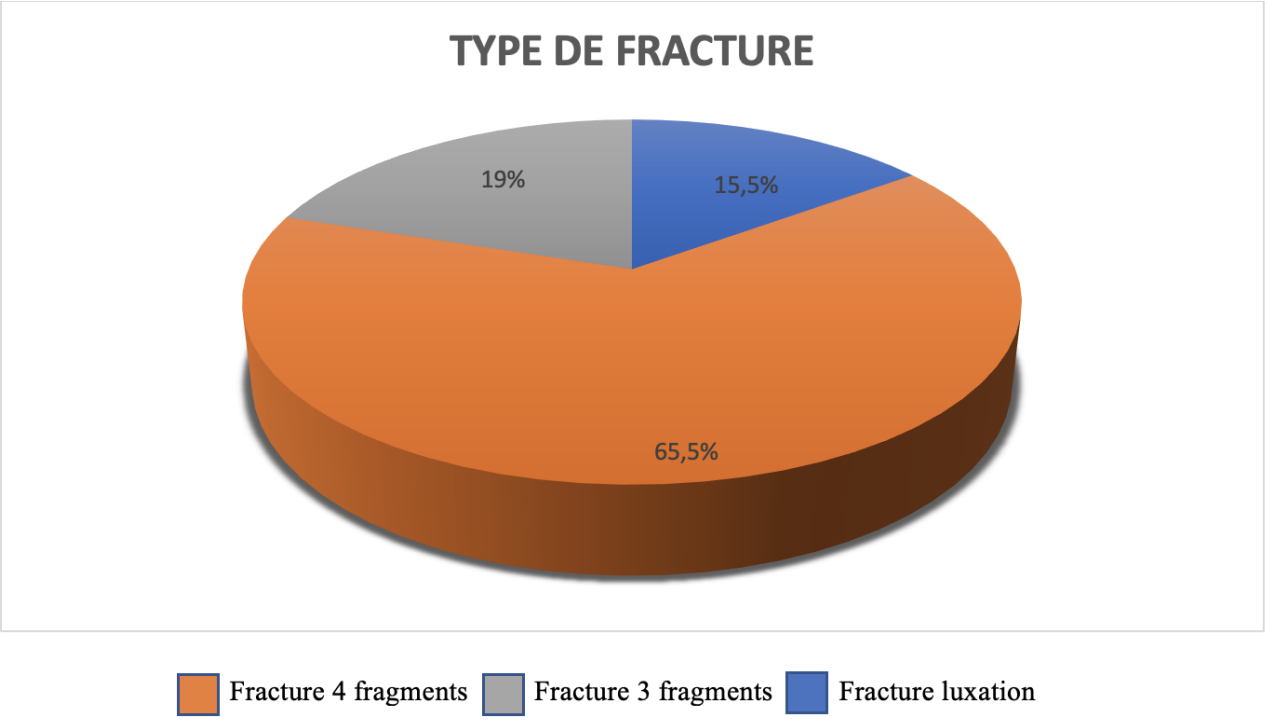

Figure 2 : Type de fracture (selon Neer)

Neuf patients avaient des lésions associées :

- 1 lésion du plexus brachial C7-C8-T1,
- 1 fracture de glène homolatérale,
- 1 fracture supra condylienne de coude et per trochantérienne homolatérale,
- 3 fractures de l'extrémité distale du radius controlatéral,
- 1 fracture luxation humérale proximale controlatérale,
- 1 fracture du cadre obturateur et péri-prothétique fémorale sur prothèse totale de hanche,
- 1 fracture spino bitubérositaire du genou droit.

2. Méthode

2.1. Prothèse utilisée

Tous les patients ont été traités par la prothèse Humelock Reversed® (FX Solutions, Viriat, France) possédant comme caractéristique un angle de coupe humérale à 145° permettant une meilleure protection du pilier de la scapula **(Figure 3A, 3B)**. La tige d'essai est aussi la tige définitive que l'on pouvait verrouiller temporairement par une broche pour faire les essais en hauteur et en rétroversion. Le verrouillage définitif dans le fût huméral se faisait grâce à 2 vis de 4,5 mm de diamètre. Sur le versant glénoïdien, les implants se composaient d'une métaglène de diamètre 24mm, maintenue par un plot central et 4 vis pour la verrouiller, associée à une glénosphère de plus d'une demi-sphère induisant un effet équivalent à un tilt inferieur de 10° **(Figure 3C)**. La modularité de cette prothèse permet 42 combinaisons différentes en fonction des différentes tailles

de tiges humérales, de glénosphères et d'inserts. Il existe également une cage optionnelle pour la reconstruction épiphysaire.

Figure 3A : Prothèse Humelock Reversed® (FX Solutions, Viriat, France)

Figure 3B : Ancillaire

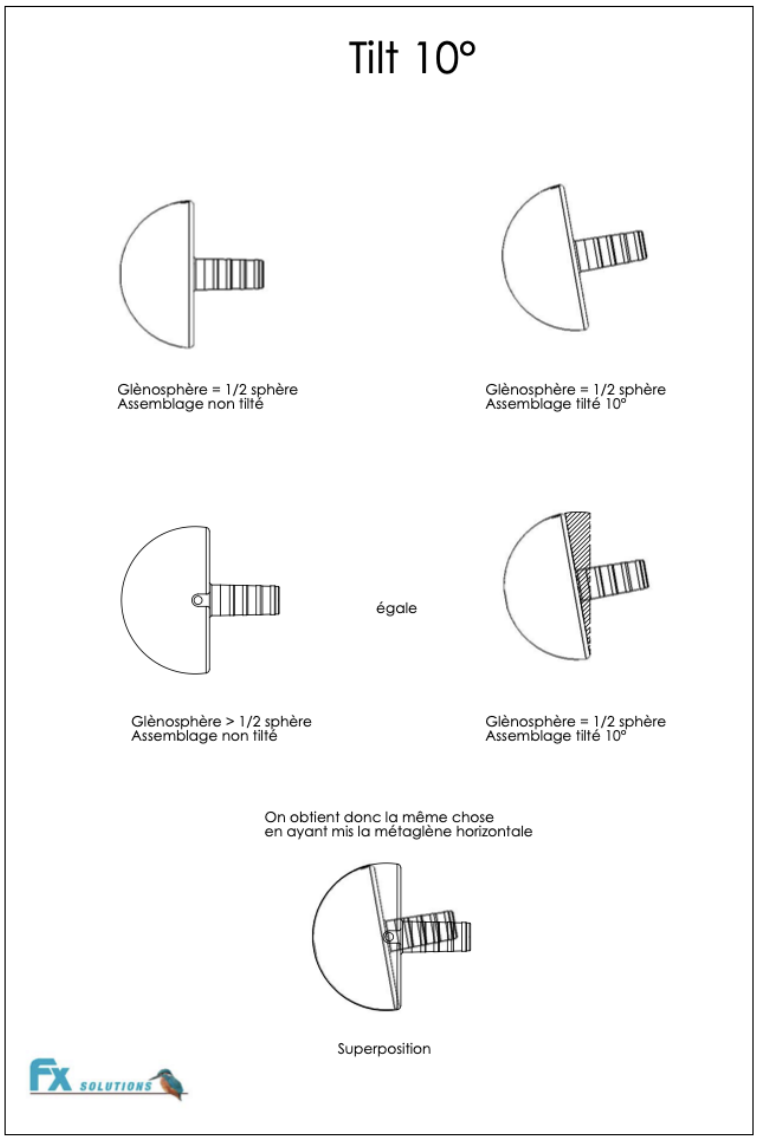

Figure 3C : Design de la glénosphère

2.2. Technique chirurgicale

Tous les patients ont été opérés par les chirurgiens seniors du service, selon la même technique chirurgicale, sous anesthésie générale associée à un bloc plexique, en position demi assise, par abord delto-pectoral.

Le premier temps consiste à repérer les 2 tubérosités, à extraire la tête humérale puis à mettre ces tubérosités sur fils pour leurs sutures en fin de procédure, après avoir excisé le tendon du supra épineux. Le chef long du biceps brachial est l'objet d'une ténotomie systématique.

Le deuxième temps est glénoïdien : le guide broche prend appui à 12 mm au-dessus du bord inférieur, il est centré dans le plan antéro-postérieur avec très peu de tilt inférieur. La métaglène est maintenue par trois vis verrouillées et une non verrouillée (celle antérieure ou postérieure en fonction de sa tenue). Le positionnement doit être adapté à l'anatomie du patient et planifié en fonction de l'iconographe pré-opératoire (tous les malades ont passé un scanner pré opératoire). Tous les patients ont reçu une glénosphère centrée : 46 fois de taille 36 mm et 12 fois de taille 40 mm.

Le composant huméral est placé avec une rétroversion de 10°. Sept tiges de diamètre 8 mm ont été posées, 27 de diamètre 10, 21 de diamètre 12 et 3 de 14 mm. Toutes les tiges ont été verrouillées par 2 vis, hormis 2 fois où ce verrouillage a été réalisé à l'aide d'une seule vis. Aucune tige n'a été cimentée.

L'ostéosuture des tubérosités autour de la prothèse consiste en une double suture horizontale et verticale, selon la technique décrite par Boileau [9]. Deux fils non résorbables tressés de gros diamètre (décimale 7 soit 0,7mm), sont passés à la jonction os-tendon de la grosse tubérosité. On reproduit le même schéma avec deux fils pour la petite tubérosité. Un fil sur deux est passé autour de la prothèse et doit venir se caler dans la rainure du calcar de l'implant huméral, permettant de plaquer le plus anatomiquement possible les tubérosités sur l'implant. Les deux fils restants sont passés autour des deux tubérosités pour solidifier l'ensemble. Ensuite, on réalise la suture verticale pour fixer les tubérosités à la diaphyse en réalisant un haubanage vertical avec deux fils passés dans deux trous forés à la partie antérolatérale de la diaphyse proximale **(figure 4).**

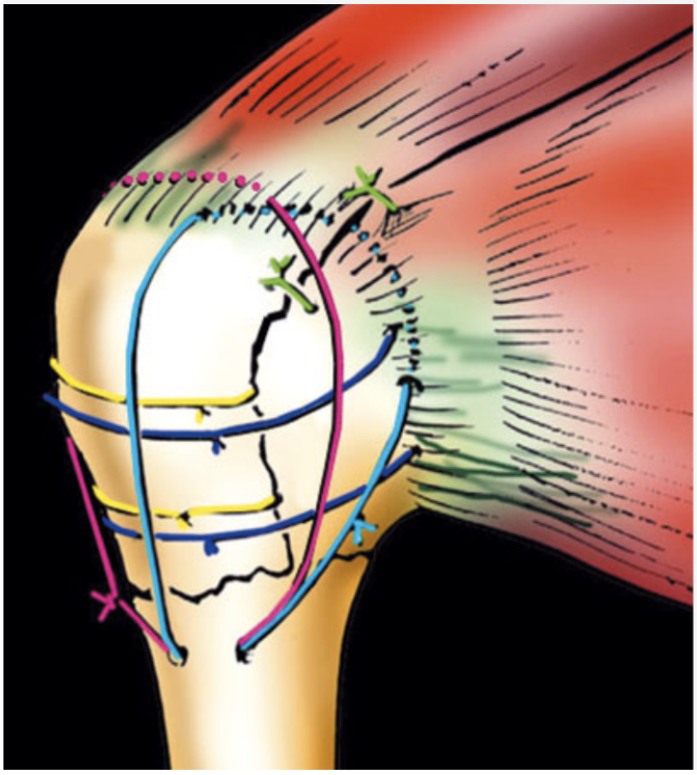

Figure 4 : Ostéosuture des tubérosités

Le choix de l'épaisseur de l'insert en polyéthylène se fait en fonction du testing de la stabilité selon la tension du deltoïde, du tendon conjoint, de l'absence de conflit dans les différentes mobilités lors de la réduction avec les implants d'essai. Ainsi, 43 inserts de 3 mm d'épaisseur ont été utilisés, 11 de 6 mm et 4 de 9 mm. Aucune tige n'a bénéficié d'une cage et de greffe osseuse.

Tous les patients ont été immobilisés dans un gilet orthopédique coude au corps pendant 3 semaines. Le protocole de rééducation était le même pour chaque patient avec des exercices en pendulaire et une mobilisation passive de l'articulation de l'épaule dès le premier jour postopératoire. Le patient était encouragé à utiliser son membre supérieur pour les activités simples de la vie quotidienne à partir de la 4ème semaine.

3. Critères d'évaluation

L'évaluation clinique, fonctionnelle et radiologique a été réalisée au plus grand recul et au minimum d'un an, par un observateur indépendant.

3.1. Clinique

Un goniomètre était utilisé pour la mesure des mobilités actives et passives de l'épaule traumatisée, en élévation antérieure active (EAA), en abduction (ABD), en rotation externe coude au corps (RE1), en rotation externe coude à 90° d'abduction (RE2), en rotation interne main dans le dos (RI1) et en rotation interne coude à 90° d'abduction (RI2).

3.2. Fonctionnelle

L'évaluation fonctionnelle se faisait grâce aux scores du QuickDash [10], du Constant brut et pondéré [11] et du Subjectiv Shoulder Value (SSV) [12].

3.3. Activité

L'évaluation de l'activité se faisait au travers du score d'ADLER (score pour la quantification des activités de la vie quotidienne [ADL] qui nécessitent une rotation externe active [ER]) [13] et du ASES score (American Shoulder and Elbow Surgeons Standardized Shoulder Assessment Form) [14].

3.4. Radiologique

L'évaluation radiographique se faisait à l'aide de radiographies de face dans les 3 rotations (rotation neutre, interne, externe) et de radiographies de profil selon LAMY et BERNAGEAU quand il était possible.

Certains paramètres étaient analysés, tels que :

- L'encoche scapulaire selon la classification de Sirveaux [15].
- La consolidation ou non du tubercule majeur, dans sa position anatomique ou en cal vicieux.
- La présence d'un liseré huméral.

4. Analyse statistique

4.1. Générale

Les données continues sont décrites par la moyenne, l'écart type et la médiane.

Les données catégoriques sont définies en pourcentage.

Les analyses statistiques et représentations graphiques ont été réalisées par l'intermédiaire du logiciel GraphPad Prism 5 version 5.03 de GraphPad Software.

4.2. Mobilités

Les mobilités ont été analysées selon la consolidation des tubérosités en 2 groupes (consolidé et pseudarthrose) : pour les comparaisons, un test de normalité de d'Agostino-Pearson a d'abord été effectué, puis le test t de Student ou le test de Mann Whitney ont été utilisés le cas échéant.

Puis elles ont été analysées selon leur position en 3 groupes (consolidation anatomique, cal vicieux, pseudarthrose) : pour les comparaisons, un test de normalité de d'Agostino-Pearson a d'abord été effectué, puis le test d'analyse de la variance (ANOVA) à un facteur ou le test de Kruskal-Wallis ont été utilisés le cas échéant.

Une valeur $p<0,05$ était considérée comme significative.

4.3. Score de constant

Le score de constant a été analysé en fonction :

- Des tubérosités :

→ en 2 groupes (consolidé et pseudarthrose) : pour les comparaisons, un test de normalité de d'Agostino-Pearson a d'abord été effectué, puis le test t de Student ou le test de Mann Whitney ont été utilisés le cas échéant.

→ en 3 groupes (position anatomique, cal vicieux, pseudarthrose) : pour les comparaisons, un test de normalité de d'Agostino-Pearson a d'abord été effectué, puis le test d'analyse de la variance (ANOVA) à un facteur ou le test de Kruskal-Wallis ont été utilisés le cas échéant.

- De l'âge de la population en 2 groupes (plus ou moins de 80 ans) : pour les comparaisons, un test de normalité de d'Agostino-Pearson a d'abord été effectué, puis le test t de Student ou le test de Mann Whitney ont été utilisés le cas échéant.

Une valeur $p<0,05$ était considérée comme significative.

RÉSULTATS

1. Clinique

Les mobilités moyennes au plus grand recul sont consignées dans le **tableau II**

	ACTIF	PASSIF
EA	**125°**+/- 29,5° [75-180]	**135°** +/- 28,4° [80-180]
ABD	**108°** +/- 35° [30-170]	**115°** +/- 39,6° [30-180]
RE1	**23°** +/- 15,5° [0-60]	**28°** +/- 16° [5-70]
RI1	**L5** [GT-T7]	**L4** [GT-T7]

Tableau II : Mobilités

Les mobilités ont été analysées selon la consolidation (consolidé=44 ou pseudarthrose=14) puis selon la position (anatomique=20 ou cal vicieux=24 ou pseudarthrose=14) des tubérosités :

- Il n'y a pas de différence significative entre les 2 groupes (consolidé vs pseudarthrose) pour l'EAA (p = 0,2), l'ABD (p=0,55), la RE1 (p=0,71) et la RI1 (p=0,28). **(figure 5, tableau III)**.
- Il n'y a pas de différence significative entre les 3 groupes (anatomique ou cal vicieux ou pseudarthrose) pour l'EAA (p = 0,39), l'ABD (p=0,3), la RE1 (p=0,78) et la RI1 (p=0,25) **(figure 6, tableau IV).**

Nous ne pouvons donc conclure sur le lien entre, la consolidation ou la position des tubérosités, et les mobilités dans notre étude.

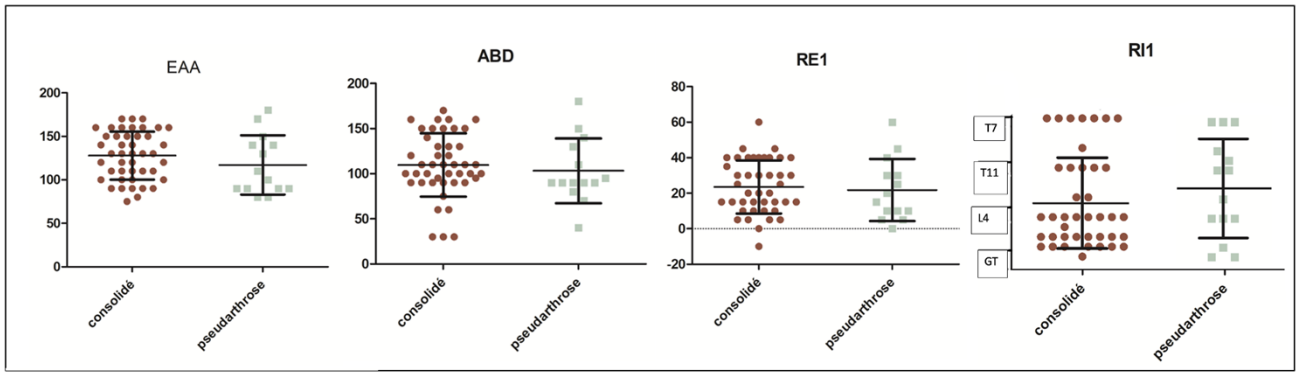

Figure 5 : Mobilités selon la consolidation des tubérosités

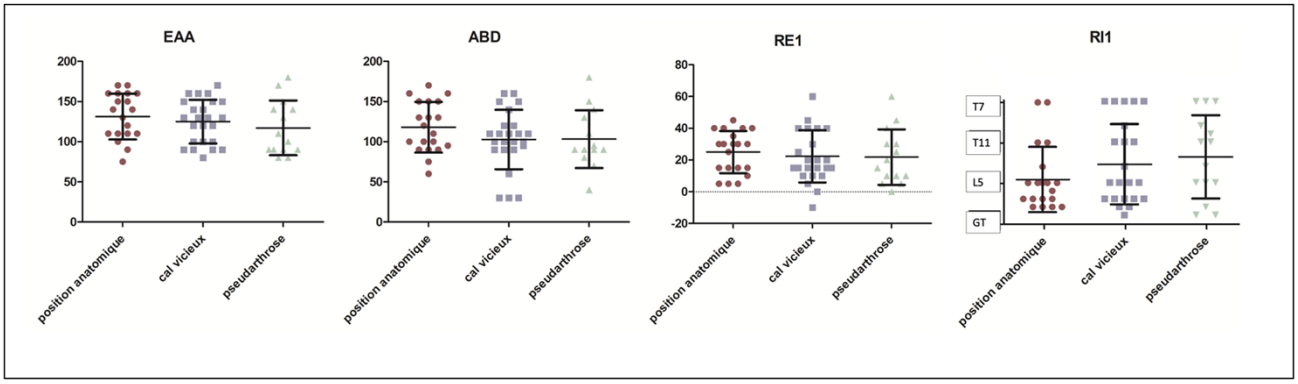

Figure 6 : Mobilités selon la position des tubérosités

	Consolidé (n=44)	**Pseudarthrose** (n=14)
EAA (p=0,2)	**127,8°** +/- 27,63° [75-170]	**117,1°** +/- 34,07° [80-180]
ABD (p=0,55)	**109,7°** +/- 35,1° [30-170]	**103,2°** +/- 35,93° [40-180]
RE1 (p=0,71)	**23,52°** +/- 14,96° [-10-60]	**21,79°** +/- 17,5° [0-60]
RI1 (p=0,28)	**L4** [GT-T7]	**L2** [GT-T7]

Tableau III : Mobilités selon la consolidation des tubérosités

	Position Anatomique (n=20)	**Cal Vicieux** (n=24)	**Pseudarthrose** (n=14)
EAA (p=0,39)	**131,3°** +/- 28,46° [75-170]	**125°** +/- 27,19° [80-170]	**117,1°** +/- 34,07° [80-180]
ABD (p=0,3)	**118°** +/- 31,5° [60-170]	**102,7°** +/- 37,04° [30-160]	**103,2°** +/- 35,93° [40-180]
RE1 (p=0,78)	**25°** +/- 13,28° [5-45]	**22,29°** +/- 16,42° [-10-60]	**21,79°** +/- 17,5° [0-60]
RI1 (p=0,25)	**L5** [fesse-T7]	**L3** [GT-T7]	**L2** [GT-T7]

Tableau IV : Mobilités selon la position des tubérosités

2. Fonctionnel

Les scores de Constant brut et pondéré, du Quick Dash et du SSV au dernier recul sont consignés dans le **tableau V.**

Constant	**Brut: 69** +/- 18,5 [30-92]	**Pondéré: 90%** +/- 17 [46-100]
Quick Dash	**538,6** +/- 253 [250-1075]	
SSV	**78,8%** +/- 16,9 [10-100]	

Tableau V : Résultats fonctionnels

Les scores de Constant brut et pondéré ont été analysés selon la consolidation (consolidé=44 ou pseudarthrose=14) puis selon la position (anatomique=20 ou cal vicieux=24 ou pseudarthrose=14) des tubérosités :

- Il n'y a pas de différence significative entre les 2 groupes (consolidé vs pseudarthrose) pour les scores de Constant brut (p=0,71) et de Constant pondéré (p=0,65). **(figure 7, tableau VI)**.
- Il n'y a pas de différence significative entre les 3 groupes (anatomique ou cal vicieux ou pseudarthrose) pour les scores de Constant brut (p=0,78) et de Constant pondéré (p=0,85). **(figure 8, tableau VII)**.

Nous ne pouvons donc conclure sur le lien entre consolidation des tubérosités et score de Constant brut ou pondéré dans notre étude.

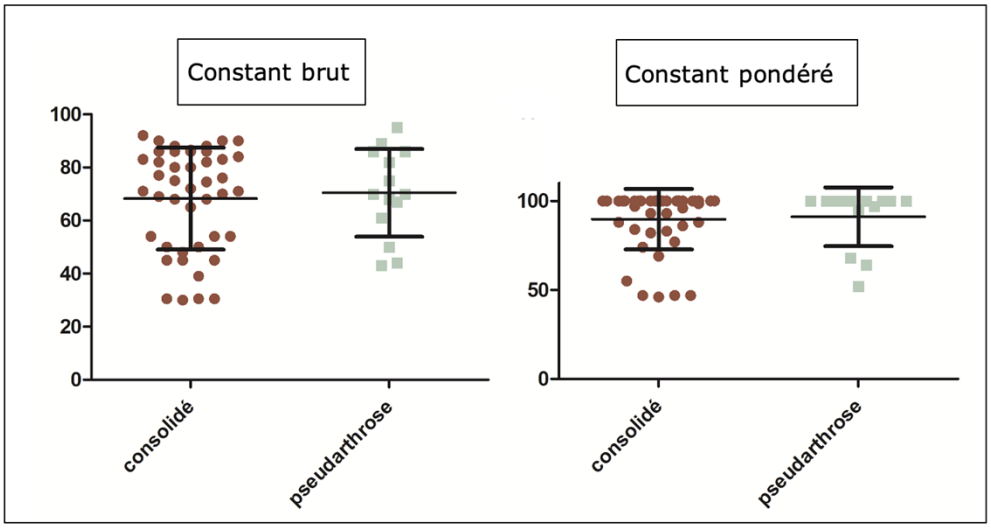

Figure 7 : Scores de Constant brut & pondéré selon la consolidation des tubérosités

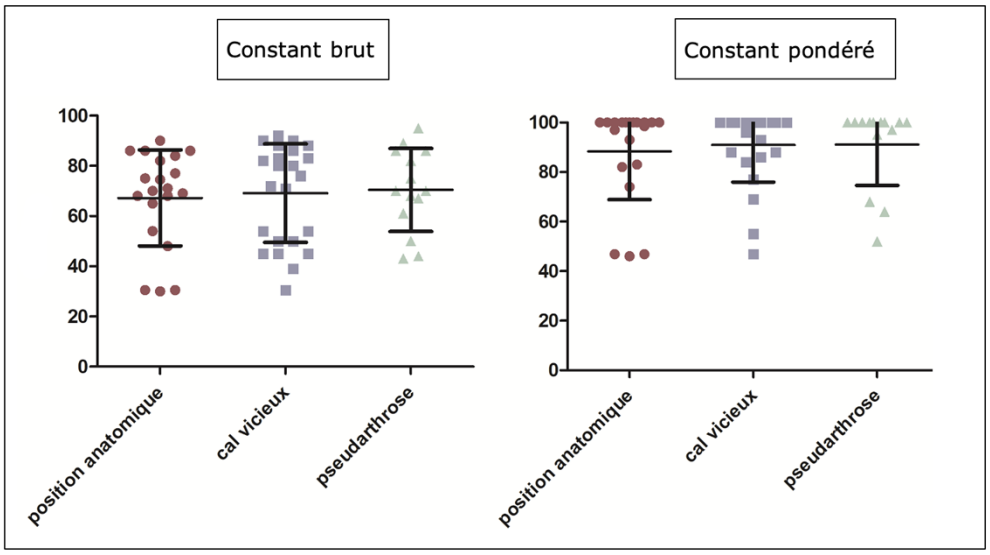

Figure 8 : Scores de Constant brut & pondéré selon la position des tubérosités

	Consolidé (n=44)	**Pseudarthrose** (n=14)
Age moyen (ans) (p=0,28)	**78** +/- 7,89 [60-92]	**80,64** +/- 7,8 [63-89]
ASA moyen (p=0,19)	**2,29** +/- 0,67 [1-3]	**2,57** +/- 0,76 [1-4]
Constant brut (p=0,71)	**68,3** +/- 19,2 [30-92]	**70,4** +/- 16,6 [43-95]
Constant pondéré (p=0,65)	**89,78%** +/- 17 [46-100]	**91,14%** +/- 16,6 [52-100]

Tableau VI : Scores de Constant brut & pondéré selon la consolidation des tubérosités

	Position Anatomique (n=20)	**Cal Vicieux** (n=24)	**Pseudarthrose** (n=14)
Age moyen (ans) (p=0,43)	**78,35** +/- 8,5 [63-92]	**77 ,71**+/- 7,7 [60-89]	**80,64** +/- 7,8 [63-89]
ASA moyen (p=0,26)	**2,3** +/- 0,73 [1-3]	**2,29** +/- 0,62 [1-3]	**2,57** +/- 0,76 [1-4]
Constant brut (p=0,78)	**67,2** +/- 19,1 [30-90]	**69,2** +/- 19,6 [30,5-92]	**70,4** +/- 16,6 [43-95]
Constant pondéré (p=0,85)	**88,37%** +/- 19,5 [46-100]	**90,95%** +/- 15 [46,9-100]	**91,14%** +/- 16,6 [52-100]

Tableau VII : Scores de Constant brut & pondéré selon la position des tubérosités

Le score de Constant a été également analysé en fonction de l'âge de la population en séparant 2 groupes **(Figure 9)** : moins de 80 ans (N=27) et plus de 80 ans (N=31). Le **tableau VIII** résument ses caractéristiques descriptives. Il n'y a pas de différence significative entre les 2 groupes pour les scores de Constant brut (p=0,21) et de Constant pondéré (p=0,99).

Nous ne pouvons donc conclure sur le lien entre le Constant brut ou pondéré, selon l'âge dans notre étude.

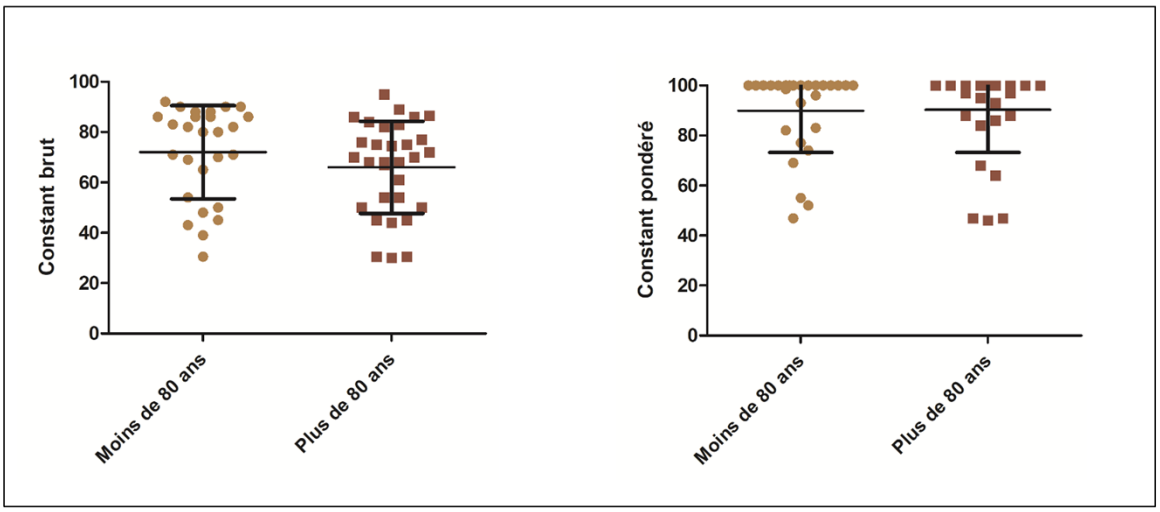

Figure 9 : Scores de constant brut & pondéré selon l'âge

	Constant brut (p=0,21)		**Constant Pondéré** (p=0,99)	
	< 80 ans (n=27)	**> 80 ans** (n=31)	**< 80 ans** (n=27)	**> 80 ans** (n=31)
Constant Moyen	**72** +/- 18,5 [30,5-92]	**66** +/- 18,3 [30-95]	**89,9%** +/- 16,7 [47-100]	**90,3%** +/- 17,1 [46-100]

Tableau VIII : Scores de Constant brut & pondéré selon l'âge

3. Activité

Les scores moyens au dernier recul d'ADLER et d'ASES sont consignés dans le **tableau IX.**

ADLER (/30)	**27,5** +/- 4 [15-30]
ASES (/101)	**75,5** +/- 22,7 [31,66-101]

Tableau IX : Résultats sur l'activité

4. Radiologique

Il y avait 75,9% de consolidation globale : 20 patients (34,5%) avaient une consolidation anatomique du tubercule majeur **(Figure 10)**, alors que 24 tubercules majeurs étaient consolidés en cal vicieux (41,4%) (**Figure 11)**, et 14 en pseudarthrose manifeste (24,1%) (**Figure 12)**.

Une patiente a présenté une importante ossification péri articulaire **(Figure 13)**.

Il y avait un cas de balayage de la tige, nécessitant un changement des vis **(Figure 14)**.

Il y avait 2 cas de liserés huméraux, pour les 2 cas avec verrouillage par une seule vis.

Il n'existait aucune encoche scapulaire au dernier recul.

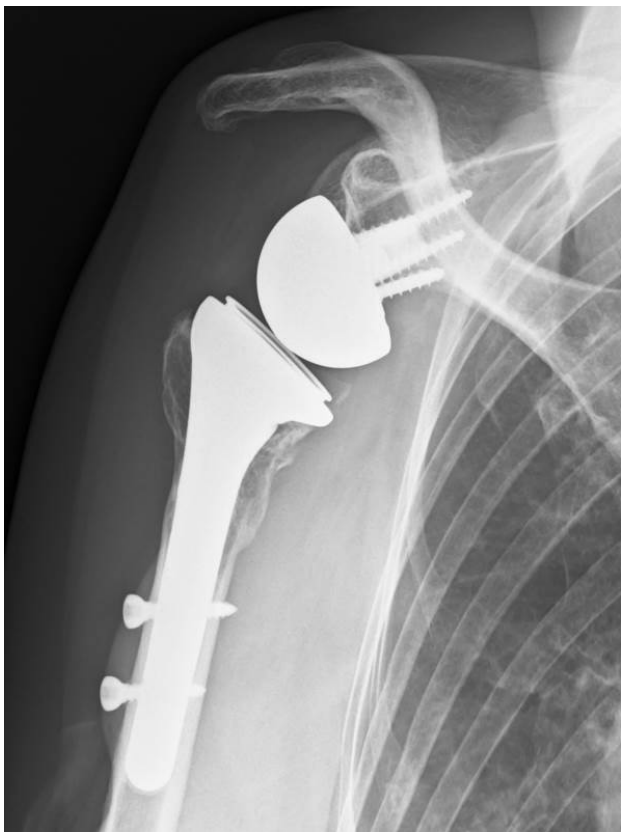

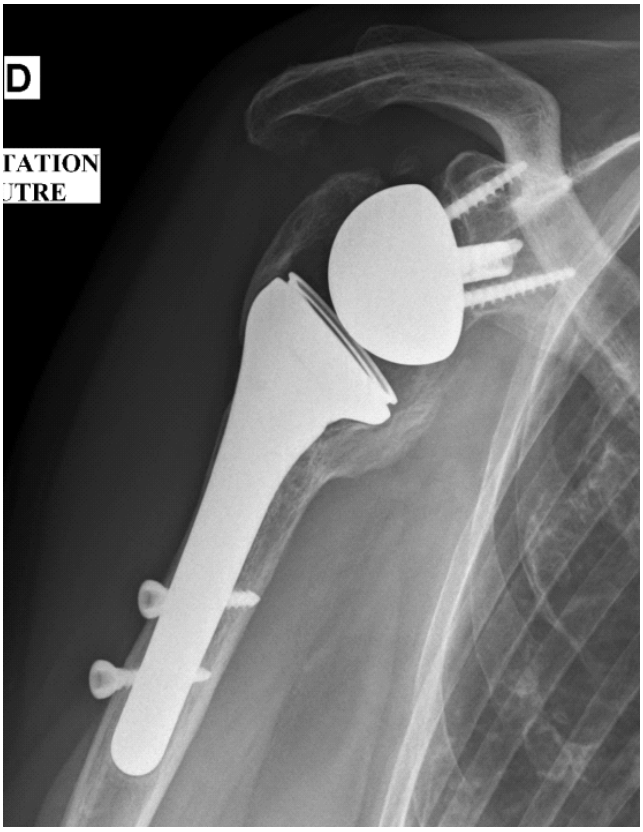

Figure 10 : Consolidation anatomique

Figure 11 : Cal vicieux

Figure 12 : Pseudarthrose de la grosse tubérosité

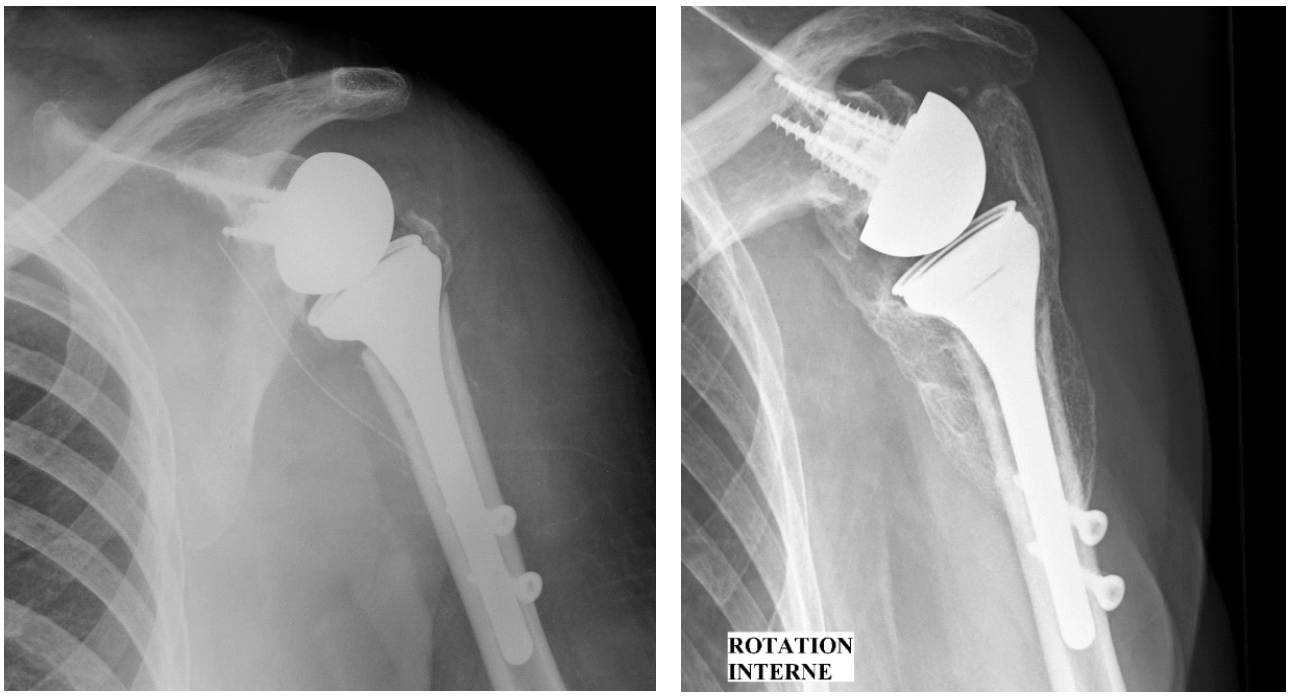

Figure 13 : à gauche : Rx post opératoire immédiate, à droite : Rx à 2 ans : ossification péri articulaire

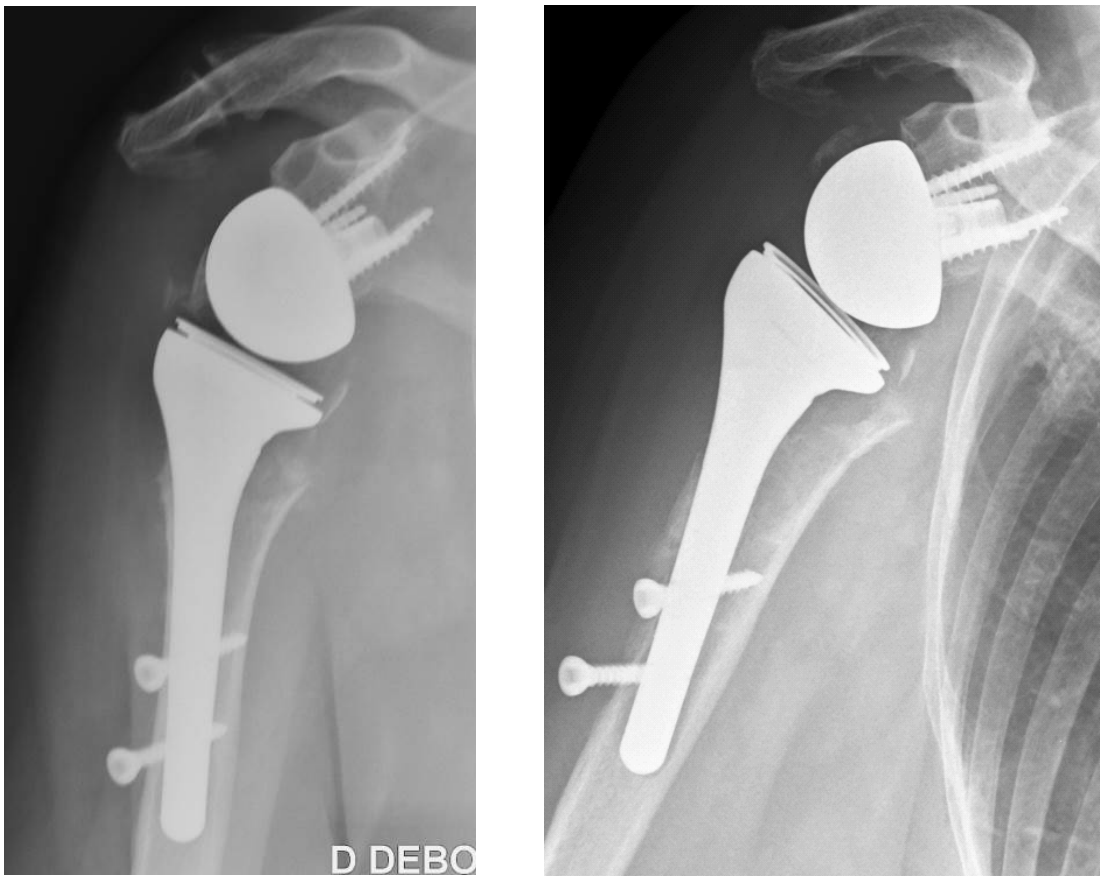

Figure 14 : à gauche : Rx à 3 mois, à droite : Rx à 9 mois : balayage de la tige, nécessitant un changement des vis.

5. Complications

Des complications post opératoires ont été enregistrées chez 10 patients, et sont énumérées ci-dessous. Il n'y avait aucune complication pré-opératoire.

5.1. Post opératoire précoce

Il existait un cas de neurapraxie du nerf médian en raison d'une compression par un hématome dans le canal huméral, jamais complètement résolutif sur la sensibilité. Une patiente présentait une paralysie post-opératoire complète du plexus brachial, spontanément résolutive en 6 mois.

5.2. Post opératoire tardive

Une patiente a développé une algodystrophie, spontanément résolutive en 1 an et demi. Il y avait 2 cas de douleurs ou gênes sur les vis de verrouillage distal, nécessitant leur ablation ultérieure à 10 et 16 mois. Un cas de balayage de la tige a nécessité un changement des 2 vis à 9 mois avec un bon résultat clinique et radiographique ensuite. Il n'y avait aucune luxation.

5.3. Infections

Cette série comporte 4 infections (5.3%) : 1 précoce dans le 1er mois post opératoire, à *Staphylococcus aureus* Sensible à la Meticilline (SASM) et 3 tardives à *Cutibacterium acnes* (à 20 mois), SASM (à 30 mois) ou *Staphylococcus aureus* Résistant à la Meticilline (SARM, à 20 mois).

L’infection précoce a été traitée par lavage et changement des implants mobiles associée à une bi-antibiothérapie adaptée pour une durée totale de 3 mois.

Les 3 infections tardives ont toutes nécessité une dépose du matériel et mise en place d’un espaceur en ciment, associées à une bi-antibiothérapie adaptée pendant 3 mois.

Aucun patient n’a bénéficié d’une réimplantation prothétique à l’heure actuelle (2 sont non-demandeurs et le dernier était explanté depuis moins de 3 mois).

DISCUSSION

La prise en charge des FESH au sein d'une population âgée est un défi chirurgical. En raison du vieillissement de notre population, le nombre de FESH augmente régulièrement et devrait tripler d'ici 2030 [1]. L'ostéosynthèse par plaque ou enclouage centro médullaire présente des taux de complication élevés, et cette synthèse est parfois illusoire en raison de l'ostéoporose majeure et du risque de nécrose associée [16]. L'hémi arthroplastie, considérée comme la référence initialement, présente de nombreux inconvénients techniques et les résultats sont très fortement influencés par la consolidation des tubérosités [9,17]. Désormais, l'arthroplastie inversée est le traitement de choix en raison de ses résultats plus prévisibles, et plus acceptables [18-21], même sans consolidation anatomique des tubérosités [22].

1. Résultats cliniques

Les résultats cliniques de notre étude étaient conformes à la littérature [7,23-25]. Ainsi, la fonction du membre supérieur a été restaurée (Constant brut moyen de 69 points) et perçue comme utile par les patients (SSV moyen de 79 %).

Boyer et al. [26], série princeps en traumatologie avec une tige verrouillée Humelock® (FX Solutions, Viriat, France), présentaient des résultats cliniques et fonctionnels similaires aux nôtres avec une EAA de 108,7° contre 125, une ABD de 99,4° contre 108°, une RE1 de 20,9° contre 23° et un Constant pondéré moyen de 77,6%.

Gallinet et al. [27] ont réalisé en 2019 une étude multicentrique en association avec la Société Française de Chirurgie Orthopédique et Traumatologique (SOFCOT) sur les résultats des PTEI dans le cadre des FESH dont l'âge moyen était de 79 ans comme notre étude. Leur étude multicentrique englobait les résultats de plusieurs types de PTEI. Nous avons comparé leurs résultats chez les patients avec reconstruction des tubérosités et les nôtres : l'EAA moyen de leur étude est de 120° contre 125° dans la nôtre, la RE1 de 20° contre 23° dans la nôtre, et la RI1 au sacrum contre L5 pour notre étude. De plus leur score de Constant brut moyen était de 58 contre 69 dans notre étude. Nos résultats sont donc en accord avec leur étude. Dans l'étude de Garofalo et al. [28] un modèle unique de prothèse dédiée à la traumatologie était utilisé : l'Aequalis reverse® (Wright Medical, Paris, France), et ils constataient une EAA de 137,7 °, une RE1 de 29,1° et une RI1 de 40,7 °. Ces résultats étaient meilleurs lors de la consolidation des tubérosités, ce qui est en accord avec nos résultats sur l'EAA, l'ABD et la RE1 même si nous n'avons pas pu le mettre en évidence de façon statistique.

Bufquin et al. [29], fait partie des premiers auteurs qui ont rapporté les résultats des PTEI dans les FESH avec une prothèse non dédiée : la Delta III® à cimenter (Depuy-Synthes, Saint Priest, France). L'EAA moyenne de leur étude était de 97° contre 125° dans la nôtre, l'ABD de 86° contre 108°, la RE1 de 8° contre 23°. Le score de Constant moyen brut était de 44 points et pondéré à 66% dans leur étude, contre 69 et 90% dans la nôtre. La latéralisation de notre prothèse dédiée rétablissait une position plus anatomique de l'humérus et des tubérosités, améliorant la tension de la coiffe restante [30], augmentant les forces de compression qui améliorent la stabilité [31-34] et majorant le bras de levier de

l'abducteur et l'angle d'enroulement du deltoïde [35], sans doute à l'origine des meilleures mobilités et à l'absence de luxation dans notre série [26].

2. Résultats radiologiques

D'après la littérature, le facteur déterminant d'un bon résultat est la préservation et la consolidation des tubérosités autour de la PTEI [19, 29, 36]. Le taux de consolidation des tubérosités dans notre série est de 75,9%, ce qui est légèrement supérieur aux 71% de l'étude de la SOFCOT [27], mais avec un taux de consolidation anatomique moindre de 34,5% contre 57% dans leur série. Ce chiffre peut s'expliquer par le fait que nous immobilisons nos patients dans un gilet en rotation interne et non pas en abduction ou en rotation neutre [27]. Une méta analyse récente a montré des résultats favorables pour la consolidation des tubérosités avec des tiges fractures, indépendamment des différents protocoles de rééducation ou des techniques de suture des tubérosités [37]. Néanmoins, Imiolczyk et al. [38] ne retrouvaient pas de différences significatives pour la consolidation des tubérosités en comparant une PTEI à tige fracture dédiée avec une tige non spécifiquement dédiée à la traumatologie. Dans notre étude, comme dans celle de la SOFCOT [27], le résultat fonctionnel global était très satisfaisant même lorsque les tubérosités ne consolidaient pas en position anatomique. Garofalo [28] rapportait un taux de consolidation du tubercule majeur de 75%, presque identique au notre, en utilisant un modèle différent de PTEI mais dédiée à la traumatologie. La série de Bufquin [29] rapportait plus de consolidation anatomique (47% contre 34,5%), mais moins de consolidation globale (61,2% contre 75,9%) des tubérosités. La prothèse Delta III® (Depuy-Synthes, Saint Priest, France) n'avait pas de revêtement d'hydroxyapatite sur

sa métaphyse, ce qui expliquait peut-être le plus faible taux de consolidation des tubérosités.

Le taux plus élevé de consolidation globale des tubérosités dans notre série est certainement en lien avec le design de la prothèse dédiée et son ancillaire simplifié, permettant une pose plus rapide de la tige, pour se concentrer sur l'ostéosuture des tubérosités. De plus, nous excisons le tendon du supra-épineux ce qui conduit à une reconstruction plus stable des tubérosités pour les modèles de PTEI médialisées et latéralisées selon Miquel et al. [39]. Bonnevialle et al [40], ne retrouvaient pas d'avantages à sa préservation non plus. Cependant, la latéralisation peut également être à l'origine d'une tension excessive sur les tubérosités, ce qui pourrait expliquer le pourcentage plus élevé de consolidations en cal vicieux dans notre série ainsi que de pseudarthroses.

Dans notre étude, aucune encoche n'a été retrouvée, même chez les patients au plus grand recul (82 mois). Dans l'étude de Boyer [26] il y avait 5 encoches (3 de stade 1 et 2 de stade 3) sur 65 PTEI, 44% d'encoche dans celle de la SOFCOT [27], 1 patient sur 87 pour celle de Garofalo [28], et 10 encoches (soit 25%) dans celle de Bufquin [29]. Ceci peut s'expliquer par certaines caractéristiques de notre prothèse (coupe humérale à 145°), et notre technique de pose avec une position basse des métaglènes associée à un tilt inférieur de la glénosphère [41], ce qui n'était pas le cas dans les années 2000. Une coupe humérale à 145° protège le pilier de la scapula mais a peu d'influence sur la latéralisation de la prothèse [42]. La latéralisation du composant glénoïdien dans l'implant ou en utilisant la technique BIO-RSA [43] permet également de limiter l'encoche, mais nous n'avons pas utilisé cette technique dans notre étude [27,44,45]. Les inserts

huméraux avec un angle à 135° (et à 145° pour la prothèse de notre étude), diminuent le risque d'encoche scapulaire sans augmenter l'instabilité [46-48]. Ainsi, selon Parry et Al. [49], les prothèses de type MG/LH (medialized glenoid/lateralized humerus), comme l'Humelock Reversed® (FX Solutions, Viriat, France), comparativement à celle de type MG/MH (medialized glenoid/medialized humerus) comme la Delta III® (Depuy-Synthes, Saint Priest, France) présentent un moindre taux d'encoches scapulaires.

Une patiente dans notre série a développé d'importantes ossifications péri-articulaires, de type para ostéoarthropathie neurogène (POAN), sans retentissement clinique ou fonctionnel (Constant Brut 71 points et pondéré 100% à 25 mois) [50]. Aucune étiologie n'a été retrouvé.

3. Complications

Notre série possédait un taux de complication précoce de 3,4% (2/58), et tardive de 6,9% (4/58), hors infection, pour un taux de complication globale de 13,8%. Le syndrome algodystrophique était totalement indépendant, avec une récupération complète à 1 an.

Les 2 complications neurologiques précoces étaient proximales, avec de bonnes récupérations, comme le confirme la littérature [23-25].

Les complications tardives étaient surtout spécifiques à cette prothèse humérale en raison des douleurs sur les vis de verrouillage. Ce problème était déjà retrouvé dans la série de Boyer [26] sur 5 patients, nécessitant le retrait des vis à distance également. Le balayage de l'implant huméral est très probablement lié à un mauvais verrouillage initial associé à une absence de stabilisation épiphysaire en raison de la pseudarthrose des tubérosités. Classiquement, la

stabilité de l'implant huméral non cimenté est métaphysaire ou épiphyso-métaphysaire, or en traumatologie l'épiphyse et la métaphyse sont lésées, d'où l'utilisation habituelle de tiges cimentées. Néanmoins, les implants huméraux impactés ont pour avantages de réduire le temps opératoire, de faciliter les révisions prothétiques, et ont des résultats fonctionnels et un taux de complications équivalents aux tiges cimentées selon Berhouet et al. [26-51]. De plus, l'utilisation d'une tige verrouillée, donc non cimentée, pourrait améliorer la consolidation des tubérosités en limitant l'effet de nécrose osseuse autour du ciment [52]. Le verrouillage de cette tige par 2 vis permet une pose simple et précise, à la fois pour le réglage de la hauteur selon les critères de Murachovsky [53] et aussi dans sa rétroversion. La technique opératoire de la prothèse Humelock Reversed® (FX Solutions, Viriat, France) recommande néanmoins de sceller la tige en cas d'absence de massif épiphysaire et/ou métaphysaire.
Bufquin retrouvait un taux de complication globale de 29,2% mais sans aucune infection [29]. Ceci n'étant pas expliqué par l'âge moyen de 78 ans, similaire dans nos études. Leur suivi au dernier recul moyen était de 22 mois, contre plus de 36 mois dans la nôtre.

L'infection prothétique représente une part non négligeable des complications, et se classait dans l'étude de la SOFCOT [27], qui est la plus grosse série mondiale de PTEI sur FESH, en quatrième position (1,3%), après l'instabilité (2,5%), le descellement aseptique de la tige (1,5%) et les lésions nerveuses (1,3%). Notre série comportait 4 infections documentées, correspondant à un taux de 5,3% (4 /75), ce qui est élevé par rapport à la littérature [7,23,25,26]. Mata-Fink dans sa méta-analyse [25] retrouve 1,8% d'infection (7 cas/369) et

Namdari [25] 0,9% (3 cas/332). Ces taux d'infection en chirurgie traumatique restent inférieurs aux taux retrouvés dans la littérature pour la chirurgie non traumatique. En effet, Zumstein [54] lors d'une revue de la littérature des PTEI non traumatiques retrouve un taux de 3,8 % sur une population de 782 PTEI, alors que Morris [55] retrouve lui un taux de 5% sur une population de 301 PTEI. L'infection sur prothèse inversée a déjà fait l'objet de plusieurs publications [56-58], mais pas encore dans le cadre de la traumatologie récente. Dans notre étude, les 4 cas se partagent entre 1 infection précoce à SASM et 3 tardives (une à Cutibacterium Acnes, une à SASM et une à SARM). Aucun facteur de risque n'a pu être mis en évidence pour les infections tardives, hormis le sexe puisque dans 75% des cas il s'agissait d'hommes. L'infection précoce était une chirurgie différée de 15 jours chez un malade très fragile, cirrhotique, avec un TP à 15%...

4. Critique

Notre étude présente plusieurs points faibles : son caractère rétrospectif, l'absence de groupe témoin, le nombre de chirurgiens différents (CCA et PH) mais qui sont tous seniors et formés à la chirurgie de l'épaule.

Les points forts sont l'utilisation d'une seule prothèse, de surcroît dédiée à la traumatologie, la standardisation de la technique opératoire bien rodée depuis de nombreuses années, le protocole identique de soins post opératoires, le recul moyen supérieur à 36 mois, et enfin le nombre de cas revus, plus de 50 ce qui n'est pas si fréquent dans la littérature [28,59].

CONCLUSION

L'augmentation du nombre de FESH dû au vieillissement de la population est un problème de santé publique. Le traitement de ces fractures par les nouvelles PTEI dédiées à la traumatologie permet maintenant d'obtenir des résultats fonctionnels de qualité et reproductibles. Cela nous incite à poursuivre cette prise en charge pour les FESH de la personne âgée. Il faut s'efforcer d'améliorer nos résultats fonctionnels, ce qui passe par une technique chirurgicale sans faille (techniques d'ostéosuture, verrouillage amélioré, rééducation post opératoire standardisée), et une amélioration permanente du design des implants (tiges courbes latéralisées ? cages modulaires ? nouveaux matériaux ?). L'amélioration des concepts initiaux de la prothèse de Grammont a permis d'en prévenir les complications et d'obtenir des résultats cliniques et fonctionnels toujours plus satisfaisants, même avec un taux de consolidation anatomique des tubérosités très perfectible.

Ceci confirme les bons résultats cliniques et radiologiques de la prothèse Humelock Reversed® (FX Solutions, Viriat, France) dédiée à la traumatologie, au recul moyen de 36 mois.

BIBLIOGRAPHIE

[1] Palvanen M, Kannus P, Niemi S, Parkkari J. Update in the Epidemiology of Proximal Humeral Fractures. Clinical Orthopaedics & Related Research. janv 2006; 442:87-92.

[2] Roux A, Decroocq L, El Batti S, Bonnevialle N, Moineau G, Trojani C, et al. Epidemiology of proximal humerus fractures managed in a trauma center. Orthopaedics & Traumatology : Surgery & Research. oct 2012 ;98(6) :715-9.

[3] Grammont P, Trouilloud P, Laffay J, Deries X. Étude et réalisation d'une nouvelle prothèse d'épaule. Rhumatologie 1987; 239:407-18.

[4] Grammont P, Baulot E. Delta shoulder prosthesis for rotator cuff rupture. Orthopedics 1993; 16:65-8.

[5] Boileau P, Watkinson DJ, Hatzidakis AM, Balg F. Grammont reverse prosthesis: Design, rationale, and biomechanics. Journal of Shoulder and Elbow Surgery. Janv 2005;14(1): S147-61.

[6] Rosas S, Law TY, Kurowicki J, Formaini N, Kalandiak SP, Levy JC. Trends in surgical management of proximal humeral fractures in the Medicare population: a nationwide study of records from 2009 to 2012. Journal of Shoulder and Elbow Surgery. avr 2016;25(4):608-13.

[7] Gallinet D, Ohl X, Decroocq L, Dib C, Valenti P, Boileau P. Is reverse total shoulder arthroplasty more effective than hemiarthroplasty for treating displaced proximal humerus fractures in older adults? A systematic review and meta-analysis. Orthopaedics & Traumatology: Surgery & Research. oct 2018;104(6):759-66.

[8] Neer CS 2nd. Displaced proximal humeral fractures. part I: Classification and evaluation 1970. Clin Orthop 2006; 442:77-82.

[9] Boileau P, Winter M, Cikes A, Han Y, Carles M, Walch G, et al. Can surgeons predict what makes a good hemiarthroplasty for fracture? Journal of Shoulder and Elbow Surgery. nov 2013;22(11):1495-506.

[10] Hudak PL, Amadio PC, Bombardier C, The Upper Extremity Collaborative Group (UECG): Development of an upper extremity outcome measure: the DASH (disabilities of the arm, shoulder and hand). Am J Ind Med 1996, 29:602-608

[11] Constant CR, Murley AHG. A clinical method of functional assessment of the shoulder. Clin Orthop 1987;2 14: 160-4.

[12] Gilbart MK, Gerber C. Comparison of the subjective shoulder value and the Constant score. Journal of Shoulder and Elbow Surgery. nov 2007;16(6):717-21.

[13] Boileau P, Chuinard C, Roussanne Y, Neyton L, Trojani C. Modified latissimus dorsi and teres major transfer through a single delto-pectoral approach for external rotation deficit of the shoulder: As an isolated procedure or with a reverse arthroplasty. Journal of Shoulder and Elbow Surgery. nov 2007;16(6):671-82.

[14] Michener LA, McClure PW, Sennett BJ. American Shoulder and Elbow Surgeons Standardized Shoulder Assessment Form, patient self-report section: Reliability, validity, and responsiveness. Journal of Shoulder and Elbow Surgery. nov 2002;11(6):587-94.

[15] Sirveaux F, Favard L, Oudet D, Huquet D, Walch G, Mole D. Grammont inverted total shoulder arthroplasty in the treatment of glenohumeral osteoarthritis with massive rupture of the cuff: results of a multicentre study of 80 shoulders. The Journal of Bone and Joint Surgery British volume. avr 2004;86-B(3):388-95.

[16] Jost B, Spross C, Grehn H, Gerber C. Locking plate fixation of fractures of the proximal humerus: analysis of complications, revision strategies and outcome. Journal of Shoulder and Elbow Surgery. avr 2013;22(4):542-9.

[17] Boileau P, Krishnan SG, Tinsi L, Walch G, Coste JS, Molé D. Tuberosity malposition and migration: Reasons for poor outcomes after hemiarthroplasty for displaced fractures of the proximal humerus. Journal of Shoulder and Elbow Surgery. sept 2002;11(5):401-12.

[18] Gallinet D, Clappaz P, Garbuio P, Tropet Y, Obert L. Three or four parts complex proximal humerus fractures: Hemiarthroplasty versus reverse prosthesis: A comparative study of 40 cases. Orthopaedics & Traumatology: Surgery & Research. févr 2009;95(1):48-55.

[19] Garrigues GE, Johnston PS, Pepe MD, Tucker BS, Ramsey ML, Austin LS. Hemiarthroplasty versus reverse shoulder arthroplasty for the treatment of acute proximal humeral fractures in elderly patients. Orthopedics. 2012;35(5):703-8.

[20] Lenarz C, Shishani Y, McCrum C, Nowinski RJ, Edwards BT, Gobezie R. Is Reverse Shoulder Arthroplasty Appropriate for the Treatment of Fractures in the Older Patient? Early Observations. Clinical Orthopaedics & Related Research. déc 2011;469(12):3324-31.

[21] Cazeneuve JF, Cristofari DJ. Grammont reversed prosthesis for acute complex fracture of the proximal humerus in an elderly population with 5 to 12 years follow-up. Rev Chir Orthop Reparatrice Appar Mot. 2006;92(6):543-8.

[22] Cuff DJ, Pupello DR. Comparison of Hemiarthroplasty and Reverse Shoulder Arthroplasty for the Treatment of Proximal Humeral Fractures in Elderly Patients: The Journal of Bone & Joint Surgery. nov 2013;95(22):2050-5.

[23] Namdari S, Horneff JG, Baldwin K. Comparison of hemiarthroplasty and reverse arthroplasty for treatment of proximal humeral fractures: a systematic review. J Bone Joint Surg Am. 2013; 95:1701-1708.

[24] Ferrel JR, Trinh TQ, Fischer RA. Reverse Total Shoulder Arthroplasty Versus Hemiarthroplasty for Proximal Humeral Fractures: A Systematic Review. J Orthop Trauma. 2015;29(1):9.

[25] Mata-Fink A, Meinke M, Jones C, Kim B, Bell J-E. Reverse shoulder arthroplasty for treatment of proximal humeral fractures in older adults: a systematic review. Journal of Shoulder and Elbow Surgery. déc 2013;22(12):1737-48.

[26] Boyer E, Menu G, Loisel F, Saadnia R, Uhring J, Adam A, et al. Cementless and locked prosthesis for the treatment of 3-part and 4-part proximal humerus fractures: prospective clinical evaluation of hemi- and reverse arthroplasty. Eur J Orthop Surg Traumatol. avr 2017 ;27(3):301-8.

[27] Gallinet D, Cazeneuve J-F, Boyer E, Menu G, Obert L, Ohl X, et al. Reverse shoulder arthroplasty for recent proximal humerus fractures: Outcomes in 422 cases. Orthopaedics & Traumatology: Surgery & Research. sept 2019;105(5):805-11.

[28] Garofalo R, Flanagin B, Castagna A, Lo EY, Krishnan SG. Reverse shoulder arthroplasty for proximal humerus fracture using a dedicated stem: radiological outcomes at a minimum 2 years of follow-up—case series. J Orthop Surg Res. déc 2015;10(1):129.

[29] Bufquin T, Hersan A, Hubert L, Massin P. Reverse shoulder arthroplasty for the treatment of three- and four-part fractures of the proximal humerus in the elderly. The Journal of Bone and Joint Surgery. 2007;89(4):5.

[30] Franceschetti E, de Sanctis EG, Ranieri R, Palumbo A, Paciotti M, Franceschi F. The role of the subscapularis tendon in a lateralized reverse total shoulder arthroplasty: repair versus nonrepair. International Orthopaedics (SICOT). nov 2019;43(11):2579-86.

[31] Langohr GDG, Giles JW, Athwal GS, Johnson JA. The effect of glenosphere diameter in reverse shoulder arthroplasty on muscle force, joint load, and range of motion. Journal of Shoulder and Elbow Surgery. juin 2015;24(6):972-9.

[32] Henninger HB, Barg A, Anderson AE, Bachus KN, Burks RT, Tashjian RZ. Effect of lateral offset center of rotation in reverse total shoulder arthroplasty: a biomechanical study. Journal of Shoulder and Elbow Surgery. sept 2012;21(9):1128-35.

[33] Giles JW, Langohr DGG, Johnson JA, Athwal GS. Implant Design Variations in Reverse Total Shoulder Arthroplasty Influence the Required Deltoid Force and Resultant Joint Load. Clinical Orthopaedics & Related Research. nov 2015;473(11):3615-26.

[34] Costantini O, Choi DS, Kontaxis A, Gulotta LV. The effects of progressive lateralization of the joint center of rotation of reverse total shoulder implants. Journal of Shoulder and Elbow Surgery. juill 2015;24(7):1120-8.

[35] Routman HD, Flurin PH, Wright TW, Zuckerman JD, Hamilton MA, Roche CP. Reverse shoulder arthroplasty prosthesis design classification system. Bull Hosp Jt Dis. 2015; 73(Suppl 1): S5-S14

[36] Cazeneuve JF, Cristofari D-J. The reverse shoulder prosthesis in the treatment of fractures of the proximal humerus in the elderly. The Journal of Bone and Joint Surgery British volume. avr 2010;92-B (4):535-9.

[37] Onggo JR, Nambiar M, Onggo JD, Hau R, Pennington R, Wang KK. Improved functional outcome and tuberosity healing in patients treated with fracture stems than nonfracture stems during shoulder arthroplasty for proximal humeral fracture: a meta-analysis and systematic review. Journal of Shoulder and Elbow Surgery. mars 2021;30(3):695-705.

[38] Imiolczyk J-P, Moroder P, Scheibel M. Fracture-Specific and Conventional Stem Designs in Reverse Shoulder Arthroplasty for Acute Proximal Humerus Fractures—A Retrospective, Observational Study. JCM. 6 janv 2021;10(2):175.

[39] Miquel J, Santana F, Palau E, Vinagre M, Langohr K, Casals A, et al. Retaining or excising the supraspinatus tendon in complex proximal humeral fractures treated with reverse prosthesis: a biomechanical analysis in two different designs. Arch Orthop Trauma Surg. nov 2018;138(11):1533-9.

[40] Bonnevialle N, Ohl X, Clavert P, Favard L, Frégeac A, Obert L, et al. Should the supraspinatus tendon be excised in the case of reverse shoulder arthroplasty for fracture? Eur J Orthop Surg Traumatol. févr 2020 ;30(2):231-5.

[41] Lignel A, Berhouet J, Loirat M-A, Collin P, Thomazeau H, Gallinet D, et al. Prothèses d'épaule inversées pour fractures : l'implant glénoïdien pose-t-il problème ? Revue de Chirurgie Orthopédique et Traumatologique. oct 2018 ;104(6):545-50.

[42] Werthel J-D, Walch G, Vegehan E, Deransart P, Sanchez-Sotelo J, Valenti P. Lateralization in reverse shoulder arthroplasty: a descriptive analysis of different implants in current practice. International Orthopaedics (SICOT). oct 2019;43(10):2349-60.

[43] Boileau P, Moineau G, Roussanne Y, O'Shea K. Bony Increased-offset Reversed Shoulder Arthroplasty: Minimizing Scapular Impingement While

Maximizing Glenoid Fixation. Clinical Orthopaedics & Related Research. sept 2011;469(9):2558-67.

[44] Nyffeler RW, Werner CML, Gerber C. Biomechanical relevance of glenoid component positioning in the reverse Delta III total shoulder prosthesis. Journal of Shoulder and Elbow Surgery. sept 2005;14(5):524-8.

[45] Valenti P, Katz D, Kilinc A, Elkholti K, Gasiunas V. Mid-term outcome of reverse shoulder prostheses in complex proximal humeral fractures. Acta Orthop Belg 2012; 78:442-9.

[46] Erickson BJ, Frank RM, Harris JD, Mall N, Romeo AA. The influence of humeral head inclination in reverse total shoulder arthroplasty: a systematic review. Journal of Shoulder and Elbow Surgery. juin 2015 ;24(6):988-93.

[47] Schmalzl J, Jessen M, Sadler N, Lehmann L-J, Gerhardt C. High tuberosity healing rate associated with better functional outcome following primary reverse shoulder arthroplasty for proximal humeral fractures with a 135° prosthesis. BMC Musculoskelet Disord. Déc 2020;21(1):35.

[48] Boyer E, Obert L, Jardin E, Loisel F, Adam A, Uhring J, et al. Prothèse inversée avec un angle huméral plus vertical, impact sur le taux de luxation et d'encoches, évaluation prospective multicentrique. Revue de Chirurgie Orthopédique et Traumatologique. Nov 2016 ;102(7):S116.

[49] Parry S, Stachler S, Mahylis J. Lateralization in reverse shoulder arthroplasty: A review. Journal of Orthopaedics. nov 2020; 22:64-7.

[50] Flin C, Curalucci H, Duvocelle A, Viton JM. Paraostéoarthropathies neurogènes et traumatisme crânien sévère Heterotopic ossification and brain injury. Annales de Réadaptation et de Médecine Physique. 2002 ;4.

[51] Berhouet J, Mazaleyrat M, Favard L. Comment diminuer le risque d'ostéolyse humérale : ciment ou sans ciment ? Prothèse Totale D'épaule Inversée. Elsevier; 2020. p. 195-202.

[52] Levy JC. Avoiding Cement Bone Necrosis Effect on Tuberosity Healing: The "Black-and-Tan" Technique. Elbow Surgery. 2013;14(3):4.

[53] Murachovsky J, Ikemoto RY, Nascimento LGP, Fujiki EN, Milani C, Warner JJP. Pectoralis major tendon reference (PMT): A new method for accurate restoration of humeral length with hemiarthroplasty for fracture. Journal of Shoulder and Elbow Surgery. nov 2006;15(6):675-8.

[54] Zumstein MA, Pinedo M, Old J, Boileau P. Problems, complications, reoperations, and revisions in reverse total shoulder arthroplasty: A systematic review. Journal of Shoulder and Elbow Surgery. janv 2011;20(1):146-57.

[55] Morris BJ, O'Connor DP, Torres D, Elkousy HA, Gartsman GM, Edwards TB. Risk factors for periprosthetic infection after reverse shoulder arthroplasty. Journal of Shoulder and Elbow Surgery. févr 2015;24(2):161-6.

[56] Boileau P, Melis B, Duperron D, Moineau G, Rumian AP, Han Y. Revision surgery of reverse shoulder arthroplasty. Journal of Shoulder and Elbow Surgery. oct 2013;22(10):1359-70.

[57] Favard L. Revision of total shoulder arthroplasty. Orthopaedics & Traumatology: Surgery & Research. févr 2013;99(1): S12-21.

[58] Beekman PDA, Katusic D, Berghs BM, Karelse A, De Wilde L. One-stage revision for patients with a chronically infected reverse total shoulder replacement. The Journal of Bone and Joint Surgery British volume. juin 2010;92-B (6):817-22.

[59] Russo R, Della Rotonda G, Cautiero F, Ciccarelli M. Reverse shoulder prosthesis to treat complex proximal humeral fractures in the elderly patients: results after 10-year experience. Musculoskelet Surg. sept 2015;99(S1):17-23.

LISTE DES FIGURES

Figure 1 : **Flow Chart** 5

Figure 2 : **Type de fracture (selon Neer)** 6

Figure 3A : **Prothèse Humelock Reversed® (FX Solutions, Viriat, France)** 8

Figure 3B : **Ancillaire** 8

Figure 3C : **Design de la glénosphère** 9

Figure 4 : **Ostéosuture des tubérosités** 11

Figure 5 : **Mobilités selon la consolidation des tubérosités** 17

Figure 6 : **Mobilités selon la position des tubérosités** 17

Figure 7 : **Scores de Constant brut & pondéré selon la consolidation des tubérosités** 19

Figure 8 : **Scores de Constant brut & pondéré selon la position des tubérosités** 19

Figure 9 : **Scores de constant brut & pondéré selon l'âge** 20

Figure 10 : **Consolidation anatomique** 22

Figure 11 : **Cal vicieux** 22

Figure 12 : **Pseudarthrose de la grosse tubérosité** 22

Figure 13 : **Ossification péri articulaire** 23

Figure 14 : **Balayage de la tige** 23

LISTE DES TABLEAUX

Tableau I : **Caractéristiques démographiques**.....6

Tableau II : **Mobilités**.....16

Tableau III : **Mobilités selon la consolidation des tubérosités** 17

Tableau IV : **Mobilités selon la position des tubérosités** 17

Tableau V : **Résultats fonctionnels** 18

Tableau VI : **Scores de Constant brut & pondéré selon la consolidation des tubérosités**....19

Tableau VII : **Scores de Constant brut & pondéré selon la position des tubérosités** 20

Tableau VIII : **Scores de Constant brut & pondéré selon l'âge**.....21

Tableau IX : **Résultats sur l'activité** 21

TABLE DES MATIÈRES

LISTE DES ABRÉVIATIONS.....VI

RÉSUMÉ.....2

INTRODUCTION.....4

MÉTHODES 5

- **1. Population**
- **2. Méthode**
  - 2.1. Prothèse utilisée
  - 2.2. Technique chirurgicale
- **3. Critères d'évaluation**
  - 3.1. Clinique
  - 3.2. Fonctionnelle
  - 3.3. Activité
  - 3.4. Radiologique
- **4. Analyse statistique**
  - 4.1. Générale
  - 4.2. Mobilités
  - 4.3. Score de Constant

RÉSULTATS.....16

- **1. Clinique**
- **2. Fonctionnel**
- **3. Activité**
- **4. Radiologique**
- **5. Complications**
  - 5.1. Post opératoire précoce
  - 5.2. Post opératoire tardive
  - 5.3. Infections

DISCUSSION 26

- **1. Résultats cliniques**
- **2. Résultats radiologiques**
- **3. Complications**
- **4. Critique**

CONCLUSION.....33

BIBLIOGRAPHIE.....34

LISTE DES FIGURES.....43

LISTE DES TABLEAUX 44

TABLE DES MATIÈRES.....45

ANNEXES.....46

ANNEXES

Classification de NEER :

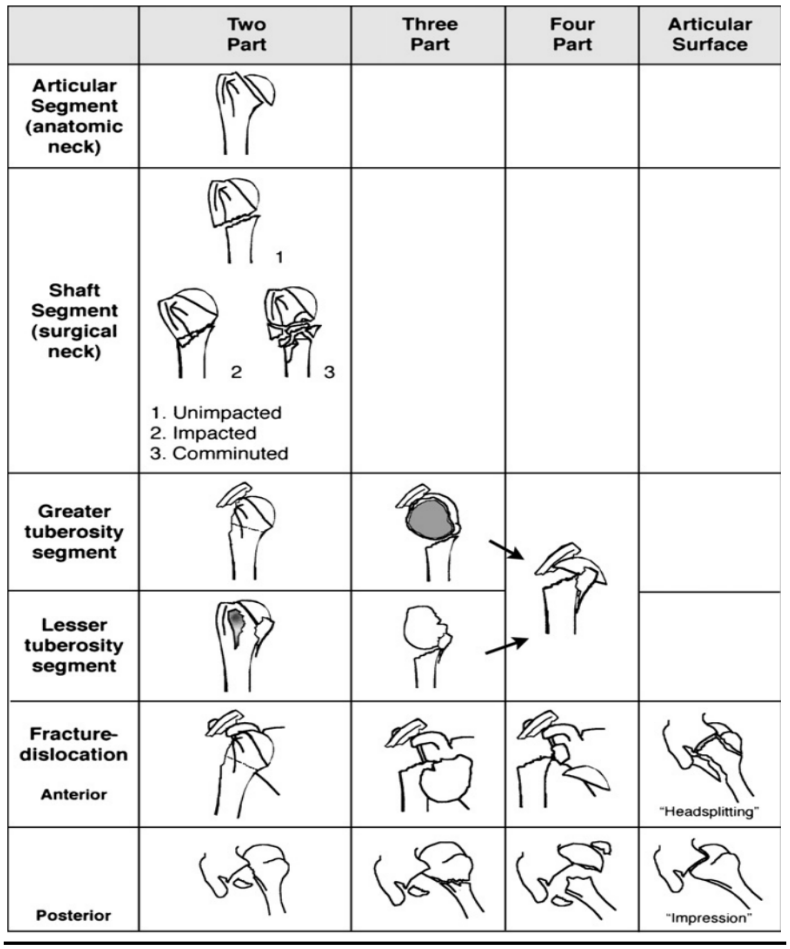

CAUBRIERE Marin

INTERET D'UNE PROTHESE INVERSEE DEDIEE EN TRAUMATOLOGIE DE L'EPAULE : REVUE A MOYEN TERME D'UNE SERIE DE 74 PATIENTS

RÉSUMÉ

Introduction : Les fractures de l'extrémité supérieure de l'humérus (FESH) sont les troisièmes fractures de la personne âgée par ordre de fréquence, et leurs incidences s'est accrue avec le vieillissement de la population. Leur prise en charge chirurgicale par prothèse inversée d'épaule (PTEI) est maintenant la référence. L'objectif de ce travail était d'évaluer les résultats cliniques et radiologiques d'une série continue de PTEI dédiée à la traumatologie : Humelock Reversed® (FX Solutions, Viriat, France) avec un recul minimum d'un an.

Matériels et Méthodes : Entre Janvier 2013 et Décembre 2019, nous avons réalisés 75 PTEI Humelock Reversed® (Fx Solutions, Viriat, France) en traumatologie récente. Les résultats cliniques et fonctionnels étaient rapportés. Un bilan radiographique a permis l'étude de la consolidation des tubérosités. Nous avons analysé les différents paramètres clinico-radiologiques pouvant influencer les résultats.

Résultats : 58 patients avec un âge moyen de 78,6 ans ont été revus avec un recul moyen de 36,2 mois. Le score de Constant brut moyen était de 69 et pondéré de 90%, l'élévation antérieur active de 125°, l'abduction de 108°, la rotation externe coude au corps de 23°, la rotation interne en L5. On ne retrouvait aucune encoche et un taux de consolidation globale du tubercule majeur de 76%. Le score de Constant selon la consolidation ou la position des tubérosités et selon l'âge ne retrouvait pas de différences significatives. Dix patients (13,3%) présentaient des complications (2 neurologiques, 3 douleurs sur les vis de verrouillage de la tige, 1 algodystrophie, et 4 infections). Il n'y avait aucune luxation.

Conclusion : Cette étude confirme les très bons résultats cliniques et fonctionnels avec une PTEI dédiée à la traumatologie sur FESH avec un recul moyen de 36 mois. Ainsi, l'évolution des concepts de la prothèse de Grammont a permis d'en prévenir les complications et d'obtenir des résultats toujours plus satisfaisants et reproductibles, même avec un taux de consolidation anatomique des tubérosités encore perfectible.

Mots-clés : Épaule, Prothèse inversée, Tubérosités, Traumatologie

BENEFIT OF A REVERSE SHOULDER ARTHOPLASTY DEDICATED TO TRAUMATOLOGY: MID-TERM REVIEW OF A SERIES OF 74 PATIENTS

ABSTRACT

Introduction: Proximal humerus fractures (PHFs) are the third most common fractures in the elderly, and their incidence has increased with the aging of the population. Their surgical management by reverse shoulder arthroplasty (RSA) is now the reference. The objective of this study was to evaluate the clinical and radiological results of a continuous series of RSA dedicated to trauma: Humelock Reversed® (FX Solutions, Viriat, France) with a minimum follow-up of one year.

Materials and Methods: Between January 2013 and December 2019, 75 Humelock Reversed® (FX Solutions, Viriat, France) RSA for PHFs were performed. Clinical and functional results were reported. A radiographic assessment allowed the study of tuberosity consolidation. An analysis of the various clinical and radiological parameters that could influence the result was performed.

Results: 58 patients with a mean age of 78.6 years were reviewed with a mean follow-up of 36.2 months. The mean raw Constant score was 69 and weighted 90%, active anterior elevation 125°, abduction 108°, external rotation elbow to body 23°, internal rotation at L5. There were no notches and an overall consolidation rate of the tuberosities of 76%. The Constant score according to consolidation or position of the tuberosities and according to age did not show significant differences. Ten patients (13.3%) had complications (2 neurological, 3 pain on the locking screws of the stem, 1 algodystrophy, and 4 infections). There was no dislocation.

Conclusion: This study confirms the very good clinical and functional results with an RSA dedicated to trauma on FESH with a mean follow-up of 36 months. Thus, the evolution of the concepts of the Grammont prosthesis has made it possible to prevent complications and to obtain increasingly satisfactory and reproducible results, even with a still perfectible rate of anatomical consolidation of the tuberosities.

Keywords: Shoulder, Reverse shoulder arthroplasty, tuberosity, traumatology

FACULTÉ DE SANTÉ
UNIVERSITÉ D'ANGERS