FACULTE MIXTE DE MEDECINE ET DE PHARMACIE DE ROUEN

ANNEE 2016

THESE POUR LE DOCTORAT EN MEDECINE

(Diplôme d'Etat)

PAR

d'UTRUY Amaury

NE LE 15/07/1985 A REIMS

PRESENTEE ET SOUTENUE PUBLIQUEMENT LE 29 SEPTEMBRE 2016

APPORT DE L'ECHOGRAPHIE DYNAMIQUE AVEC DOPPLER COULEUR DANS LE DIAGNOSTIC DES TENDINOPATHIES DU CHEF LONG DU BICEPS BRACHIAL AVANT REPARATION DE LA COIFFE DES ROTATEURS

PRESIDENT DE JURY :
Professeur Franck DUJARDIN

DIRECTEUR DE THESE :
Docteur Olivier COURAGE

MEMBRES DU JURY :
Professeur Fabrice DUPARC
Professeur Emmanuel MASMEJEAN
Docteur Paul MICHELIN
Docteur Nicolas TARISSI

TABLE DES MATIERES

I. INTRODUCTION 19

1) Anatomie descriptive 19
2) Evolution 21
3) Fonctions 22
4) Tendinopathies 23
5) Clinique 24
6) Diagnostics différentiels 25
7) Anatomie arthroscopique 25
8) Examens complémentaires 26
9) Objectif et hypothèse 26

II. MATERIEL ET METHODE 27

1) Population: caractéristiques 27
2) Données cliniques 28
3) Evaluation échographique 29
4) Evaluation arthroscopique 33
5) Analyse statistique 40

III. RESULTATS 41

1) Résultats diagnostiques généraux arthroscopiques et échographiques 41
2) Critère inflammation du long biceps au doppler couleur 42
3) Critère rupture du long biceps 42
4) Critère trophicité du long biceps 44
5) Critère stabilité du long biceps en condition statique 45
6) Critère instabilité du long biceps en condition dynamique 46

IV. DISCUSSION....46

1) Evaluation échographique du biceps....46
2) Evaluation arthroscopique du biceps....53
3) Points forts et limites de l'étude....56
4) Etat des pratiques actuelles lors d'une réparation de la coiffe des rotateurs....57
5) Apport de l'échographie dynamique et doppler couleur dans la démarche diagnostique d'une tendinopathie du biceps....59

V. CONCLUSIONS....61
VI. BIBLIOGRAPHIE....63
VII. RESUME....68

ABREVIATIONS

ACA : Artère humérale antérieure

CHL : Coraco humeral ligament

FN: Faux négatif

FP: Faux positif

IMC : Indice de masse corporelle

IRM: Imagerie par résonance magnétique

LPB : Longue portion du biceps brachial

RCR : Rupture de la coiffe des rotateurs

SFA : Société francophone d'arthroscopie

SGHL : Superior glenohumeral ligament

SOFCOT : Société française de chirurgie orthopédique

SOO : Société d'orthopédie de l'ouest

VN: Vrai négatif

VP: Vrai positif

VPN : Valeur prédictive négative

VPP : Valeur prédictive positive

I. Introduction

Cela fait plus de 3 siècles que les pathologies affectant la longue portion du biceps brachial (LPB) sont connues pour générer des douleurs d'épaule. Cependant la variété des issues thérapeutiques proposées illustre une certaine incompréhension de l'anatomie et de la biomécanique du long biceps donnant lieu à des controverses sur sa fonction réelle et sur les étiologies des tendinopathies. Le traitement est souvent davantage motivé par des convictions que par des preuves. La question de la gestion du biceps se pose notamment lors de la réparation d'une coiffe des rotateurs. En opposition aux Anglo-saxons, l'attitude des chirurgiens français, informée notamment des travaux de Gilles Walch, est de considérer le plus souvent « qu'un bon biceps est un biceps mort ». Mais dans le doute, pourquoi sacrifier une structure saine ? La question du sacrifice systématique incluant des biceps non pathologiques nous a amené à évaluer l'apport de l'échographie dynamique avec doppler couleur dans le diagnostic préopératoire pour tenter de mieux cibler nos indications thérapeutiques.

1) Anatomie descriptive

Le biceps brachial est un muscle bi-articulaire à cheval sur le coude en distal et sur l'épaule en proximal. Bipenné, il est composé d'un chef court extra-articulaire inséré sur l'apophyse coracoïde et d'un chef long dont l'insertion intra-articulaire est d'origine variable. Le plus fréquemment, le tendon du chef long du biceps s'insère sur le labrum glénoïdien (45%), sur le tubercule supra glénoïdien (30%), ou est inséré à la fois au labrum et au tubercule supra glénoïdien (25%), et cela explique l'intrication de la pathologie labrobicipitale (1,2).

Le tendon traverse l'articulation gléno-humérale entouré par une membrane synoviale. Il est donc intra-articulaire et extra-synovial (figure1). Il va plonger depuis l'intervalle des rotateurs vers la coulisse bicipitale recouverte par le ligament transverse où il devient extra-articulaire. Il glisse passivement sur la tête humérale (3). Sa longueur est en moyenne de 9 - 10 cm et sa section décroît de proximal en distal allant de 8,4 x 3,4 mm avec une forme aplatie à son insertion au-dessus de la glène à 4,5 x 2,1 mm, avec une forme arrondie lorsqu'il quitte la coulisse bicipitale.

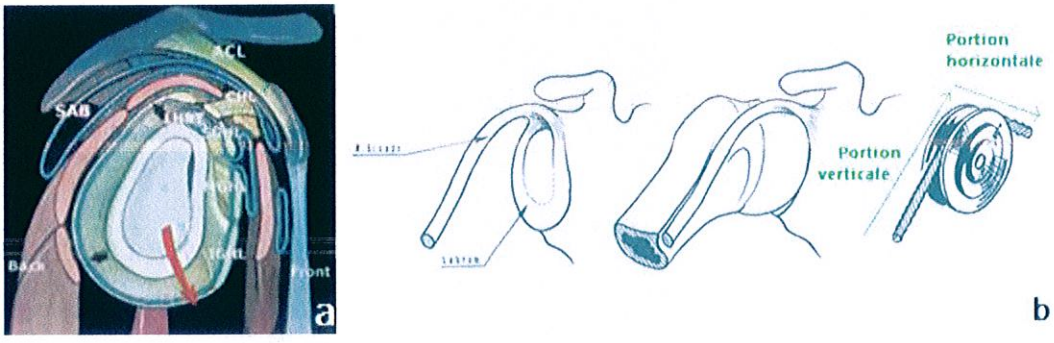

Figure 1 – (a) Place du biceps (LHBT) dans l'anatomie de l'épaule selon le concept des trois cônes (capsulo-ligamentaire, tendineux et musculaire) selon Duparc F. (b) Portion horizontale et verticale de la LPB.

Au niveau de l'intervalle des rotateurs, le ligament coraco-huméral forme un pont entre les tendons sus-épineux et sous-scapulaire. Il se dirige en dehors transversalement et comporte deux faisceaux s'insérant sur le tubercule mineur et envoyant des fibres au bord antérieur du supra-épineux et l'autre s'insérant sur le bord supérieur du tubercule mineur, le tendon supérieur du sous-scapulaire et le ligament huméral transverse (figure 2).

Le ligament gléno-huméral supérieur (LGHS) s'insère en dedans sur la partie supérieure du bourrelet glénoïdien et du col de la scapula. Il est placé au-dessous du ligament coraco-huméral et se porte transversalement en dehors. En se portant en dehors, les deux ligaments se rapprochent l'un de l'autre et fusionnent. Le LGHS, uni au ligament coraco-huméral se fixe au-dessus et en dehors du trochin. Cette insertion commune est allongée, d'abord oblique en bas et en dehors au-dessus du tubercule mineur puis verticale sur la berge interne de la gouttière du biceps qu'elle tapisse (figure 3). Le changement de direction marque la naissance de la gouttière osseuse. Les fibres les plus hautes forment un repli qui borde en dedans le biceps, constituant une poulie de réflexion avant la pénétration dans la gouttière osseuse. Cette structure a été détaillée avec précision par Walch et al. qui a décrit les lésions cachées de l'intervalle des rotateurs associées au supra-épineux (4).

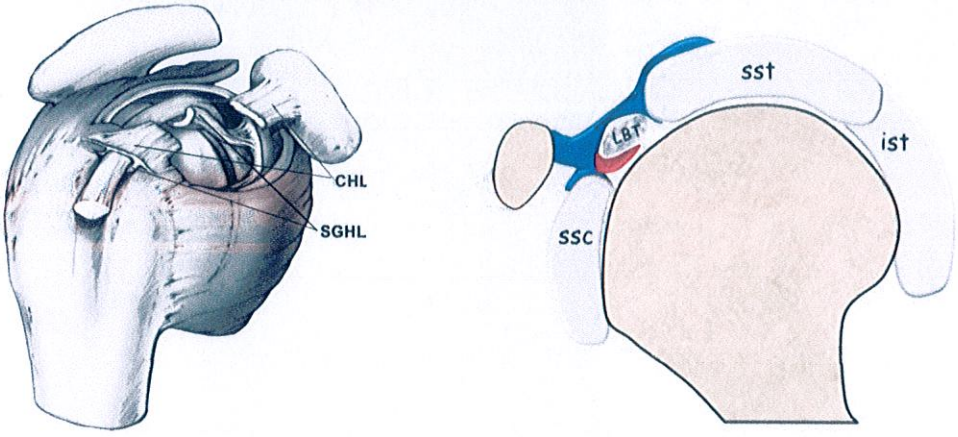

Figure 2 - Intervalle des rotateurs : Dissection à gauche Habermeyer et al. (5). En vue sagittale à droite : en bleu (CHL : coraco humeral ligament) en rouge (SGHL : superior glehumeral ligament), Zappia et al. 2013 (6)

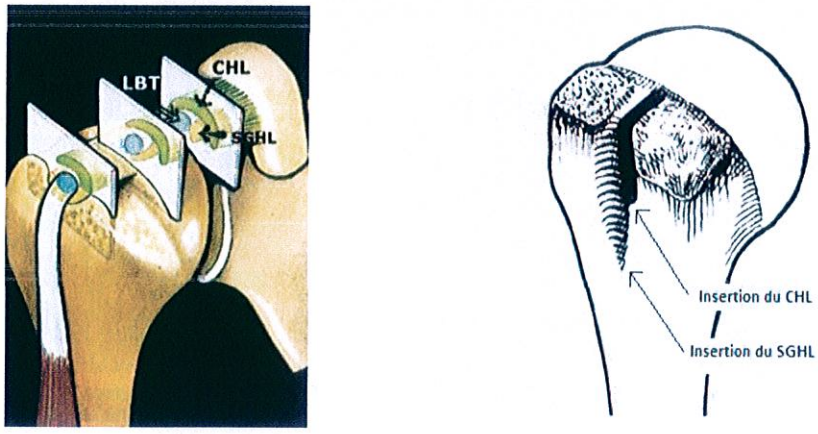

Figure 3 - Intervalle des rotateurs : rapport du CHL et du SGHL. A droite : Sites d'insertion humérale des CHL et SGHL (4).

La vascularisation de la portion proximale de la LPB est pauvre et provient de l'artère latérale antérieure se trouvant le long de la gouttière bicipitale issue de l'artère humérale circonflexe antérieure (ACA) (7) (figure 4). Un réseau vasculaire s'observe sur la partie supérieure du tendon au niveau de la portion se trouvant dans la gouttière. La partie inférieure du tendon située sur la zone de glissement est avasculaire et composée de fibrocartilage (8).

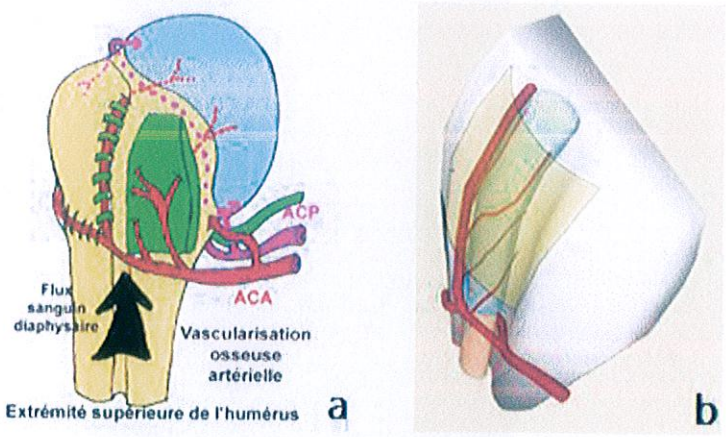

Figure 4 - Vascularisation de la tête humérale : Vascularisation par (a) l'artère circonflexe humérale antérieure. Duparc et al. *SRA* 2001(9), puis par (b) l'artère latérale antérieure Chang et al. 2010 (10)

L'innervation du long biceps n'est pas bien connue. Alpantaki et al. ont démontré que le tendon était innervé par un réseau de fibres sensitives sympathiques qui peuvent jouer un rôle dans la physiopathologie de l'épaule douloureuse (11).

Différentes variations anatomiques à hauteur de 15% ont été décrites : la variation d'insertion, l'agénésie congénitale, le « mésentère synovial », la fusion avec la coiffe des rotateurs, le tendon bifide, voire présentant jusqu'à sept chefs (12). Aucune de ces variations anatomique n'a eu d'incidence clinique démontrée.

2) Evolution

Dans l'évolution humaine, le passage à la bipédie a eu tendance à rendre le biceps instable et à générer des tendinopathies. Cette vulnérabilité au niveau de l'épaule trouve son explication dans l'anatomie comparative avec le quadrupède.

Dans le plan horizontal, l'évolution a fait migrer la scapula de l'Homme dans un plan plus frontal avec une torsion diaphysaire associée diminuant la rétroversion humérale (figure 5a). Cela a modifié le trajet du biceps et l'anatomie de sa gouttière mais cela a également réduit l'action du biceps a l'épaule (3,13–16). Cependant cette rétroversion humérale demeure très variable selon les individus. Chez le singe qui est quadrupède intermittent, le membre supérieur dans le même plan que la scapula aligne le biceps jusqu'à son insertion. Le biceps est centré et il est stabilisé sans contrainte entre deux tubérosités de taille pratiquement identique. Chez l'Homme, cette évolution a réalisé un trajet du biceps en « chicane », depuis son insertion sur la scapula jusque dans la gouttière bicipitale

créant un angle d'inflexion d'environ 30°(17). De plus le tubercule majeur de l'humérus s'est hypertrophié tandis que le tubercule mineur s'est atrophié. La coulisse n'est plus purement osseuse mais est devenue ostéotendineuse et ligamentaire. En conséquence le tendon du long biceps se retrouve plaqué contre le tubercule mineur au niveau de la berge médiale de sa gouttière au lieu d'être placé en son milieu. Le tubercule mineur et le tendon du sous scapulaire puis les ligaments coraco-huméral et gléno-huméral supérieur agissent comme une poulie pour la LPB, et il existe ainsi une tendance permanente à la subluxation médiale du tendon qui « prend la corde » (figure 5b).

Au niveau de l'épaule, c'est un sujet de controverse où différentes théories s'opposent. Pour certains, cette vulnérabilité montre que le long biceps est une structure vestigiale de l'évolution de la quadrupédie vers la bipédie sans rôle effectif dans la biomécanique de l'épaule (18).

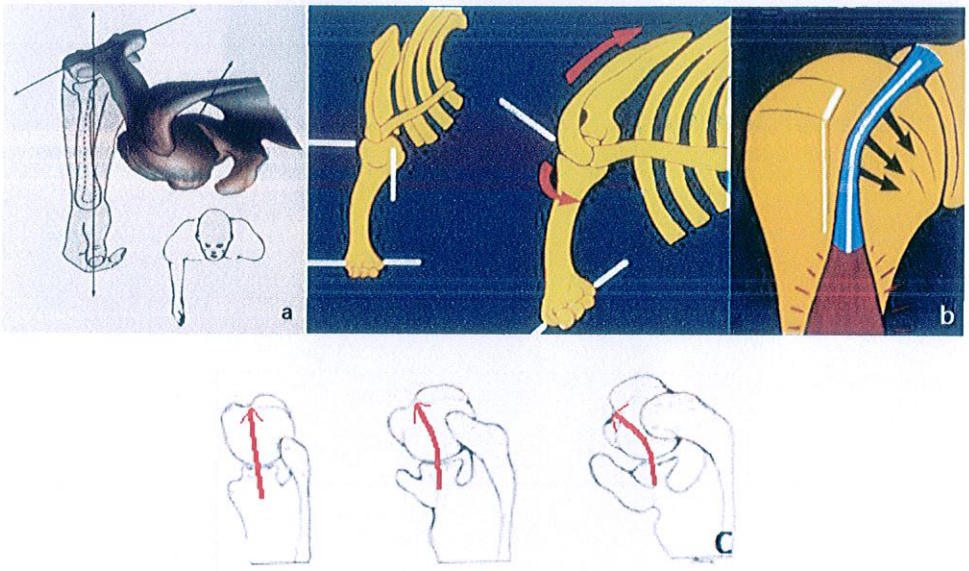

Figure 5 – (a) Torsion humérale diaphysaire et rétroversion humérale. Hernigou et al. *JBJS* 2002 (16). (b) Evolution et vulnérabilité du long biceps - *Symposium de la SFA 2006.* (c) Evolution de la direction de la portion horizontale du biceps.

3) Fonctions

La longue portion du biceps prend son insertion au niveau de l'épaule mais son action principale se fait au niveau du coude, où conjointement avec son chef court, il est supinateur et plus accessoirement fléchisseur. À l'épaule, son rôle est controversé, selon certains auteurs il aurait des fonctions différentes :

- Stabilisateur de la tête humérale (19,20). Il maintiendrait la tête en compression sur la glène (21–23). Youm compare ce tendon à un ligament qui agit comme un limiteur de la mobilité de façon générale avec un effet de centrage dynamique de la tête par rapport à la glène (24). Kim confirme ces données mais définit le long biceps comme un stabilisateur actif secondaire uniquement de l'épaule instable (25).

- Abducteur de l'épaule. Cette fonction ne serait assurée par le biceps qu'à hauteur de 7 à 10% de la force en abduction (26) et ceci uniquement en rotation externe, position rarement utilisée dans la vie quotidienne (3).

- Abaisseur de la tête humérale. Warner (27) a montré une ascension de la tête humérale de 2 à 6 mm chez les patients ayant une rupture isolée du chef long du biceps. D'autres auteurs ont remarqué cela après ténotomie ou ténodèse de la longue portion du biceps chez des patients ayant une coiffe intacte. En revanche, Walch n'observe pas d'ascension de la tête humérale significative sur les résultats à long terme des patients ayant eu une ténotomie en présence de rupture de la coiffe des rotateurs (28).

Au total, le rôle du biceps dans la stabilisation et l'abduction de l'épaule est modeste voire négligeable pour certains, et la fonction d'abaisseur de la tête humérale reste débattue.

4) Tendinopathies

Les contraintes intra-articulaires : le tendon est soumis à des forces de cisaillement, d'étirement, de torsion. Ces contraintes se portent sur les premiers centimètres du tendon qui sont hypovascularisés, avec une possibilité de cicatrisation très limitée (29). Dans certains cas le biceps peut être une cause isolée de douleur ou de dysfonction de l'épaule (30–32). Mais le plus souvent, il est secondaire à une lésion. Une déformation de la sphéricité de la tête humérale, qu'elle soit d'origine dégénérative (omarthrose) ou traumatique (fracture ou séquelle de fracture), peut perturber ce glissement tendineux et entraîner une ténosynovite, voire des lésions tendineuses de délamination ou de microrupture. De même, le rétrécissement de la gouttière bicipitale peut augmenter le phénomène de frottement mécanique et de conflit intra-articulaire. L'hypertrophie de la LPB, ou biceps « en sablier » (33), peut s'associer au rétrécissement de la coulisse bicipitale et empêcher le coulissement du tendon qui peut se retrouver piégé dans l'articulation gléno-humérale.

Les contraintes extra-articulaires : dans le plan vertical, la LPB se retrouve prise entre la tête humérale en bas, et la voûte coraco-acromiale en haut. Le travail avec les bras dépassant l'horizontale, en abduction-rotation interne, favorise le frottement mécanique entre la voûte acromiale, le ligament acromio-coracoïdien et le carrefour tendineux constitué par le supra épineux, le subscapularis et le LB au niveau de l'intervalle des rotateurs (figure 6). Le conflit sous-acromial, décrit par Charles Neer (34), représente donc une source extra-articulaire potentielle de souffrance tendineuse pour la LPB.

La position du biceps avec son trajet en chicane favorise sa subluxation. Les tendinopathies du chef long du biceps brachial sont ainsi une pathologie fréquente, associée à plus de 50% des ruptures de la coiffe des rotateurs (35,36). Toute lésion de la coiffe des rotateurs en regard de l'intervalle des rotateurs peut déstabiliser la LPB à l'entrée de la gouttière bicipitale en lésant ses poulies et peut être source de douleurs et de dysfonctionnement de l'épaule. Une rupture de la partie haute du sous-scapulaire va léser la poulie antérieure la plupart du temps, et ainsi créer une instabilité

antérieure du biceps qui peut se luxer en avant ou en arrière de celui-ci. Une rupture s'étendant à la face profonde de la partie antérieure du supra épineux va léser la poulie postérieure et donner une instabilité postérieure dans les mouvements d'abduction et de rotation interne.

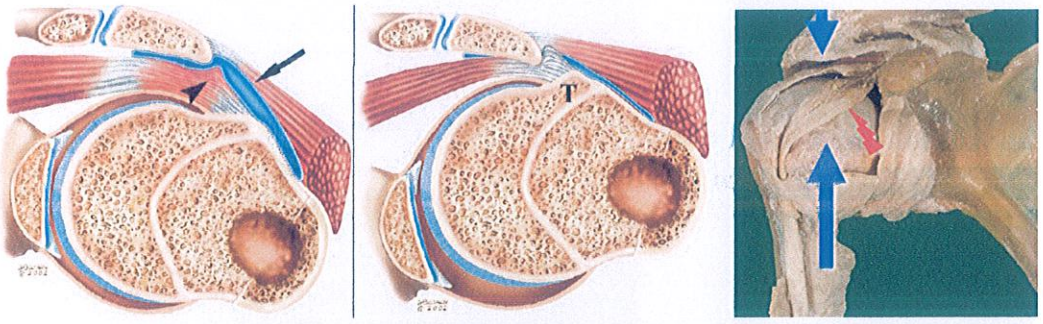

Figure 6 - **Bureau et al. *AJR* 2006.** Pathologie de conflit sous-acromial - **Symposium SFA 2006**

On dénombre ainsi au total 4 types de tendinopathies de la LPB : la ténosynovite, la rupture partielle ou totale, l'hypertrophie simple ou en sablier et l'instabilité antérieure, postérieure et antéropostérieure (37–39). Cette instabilité peut se présenter sous forme de subluxation ou de luxation en antérieur et la luxation postérieure est exceptionnelle (40–42). Nous n'aborderons pas ici les lésions du complexe labrabicipital.

5) Clinique

La recherche bilatérale et comparative de lésion de la longue portion du biceps, lors de l'examen clinique, est fondamentale. Il n'existe pas de manœuvre clinique spécifique pour dépister une pathologie de la LPB. Toutes les manœuvres sont très sensibles mais peu ou pas spécifiques. Le *speed test* de Gilcreest appelé plus communément *Palm up test* et le *Yergason test* sont classiquement utilisés pour diagnostiquer les lésions du biceps. Pour les lésions labrobicipitales (type SLAP), l'*active compression test* décrit par O'Brien et al. est l'un des tests les plus utilisés. D'autres tests avec de meilleures sensibilité et spécificité ont été décrits par différents auteurs, cependant, ils ne sont utilisés que par leurs auteurs et n'ont pas été évalués dans d'autres séries.

La localisation de la douleur est encore le meilleur élément d'orientation clinique vers une pathologie du LB et il est important de la faire préciser par le patient, en lui demandant de la désigner avec un doigt. La douleur du biceps est assez caractéristique, avec une localisation antérieure, le long de la gouttière, irradiant volontiers vers le coude et même parfois jusqu'au poignet et aux doigts. Il peut aussi s'agir de douleurs postérieures au niveau de l'angulaire de l'omoplate, irradiant de manière ascendante vers le rachis cervical (à ne pas confondre avec une douleur d'origine cervicale).

La palpation douloureuse du tendon dans sa coulisse qui roule sous le doigt de l'examinateur reste probablement le meilleur signe clinique identifiant un tendon hypertrophique. Cependant, une rupture de coiffe des rotateurs ou une bursite sous-acromiale peut donner des faux positifs. Afin de sensibiliser le test, on le réalise avec 30° de rotation externe afin d'éloigner la gouttière de l'interligne (43). Il ne faut pas oublier d'effectuer la manœuvre du sablier. Il existe une limitation de l'élévation antérieure gravitaire passive en décubitus dorsal dans les derniers 10 à 20° lors de l'hypertrophie d'un biceps en sablier qui vient se bloquer dans sa gouttière (44). A ne pas confondre avec une épaule gelée: dans le biceps en sablier, la rotation externe n'est pas limitée.

6) Diagnostics différentiels

Parmi les diagnostics différentiels, on dénombre :

- Le conflit sous-acromial.
- L'instabilité antérieure qui peut entraîner des douleurs antérieures.
- Les lésions du bourrelet supérieur, SLAP lésions, surtout chez les lanceurs.
- Les névralgies cervicobrachiales, qui représentent 10 % des douleurs de l'épaule et qui ne doivent pas être oubliées lors de l'examen.
- L'arthrose glénohumérale et acromio-claviculaire qui doit être éliminée à la radiographie.
- Les épaules raides peuvent parfois donner des douleurs antérieures. Une limitation de la mobilité passive en rotation externe coude au corps (RE1) fera le diagnostic.

7) Anatomie arthroscopique

L'arthroscopie est une façon très contributive d'explorer la LPB au moment d'une réparation de la coiffe des rotateurs et permet de rechercher les autres causes de douleurs. L'examen statique et dynamique explore le tendon, les poulies (figure 7), le labrum supérieur et ses rapports avec la coiffe des rotateurs. La palpation au crochet et les manœuvres de swinging test en abduction et en rotation interne et externe de l'épaule permettent de sensibiliser le testing et de démasquer des instabilités. Le biceps hypertrophique en sablier est recherché sa plicature intra-articulaire en effectuant la manœuvre du sablier. L'arthroscopie reste aujourd'hui le gold standard diagnostique, en revanche, Il est erroné de penser que l'arthroscopie est l'examen clef pour diagnostiquer 100% des pathologies de la LPB. En effet, l'évaluation de la LPB reste difficile et les manœuvres dynamiques ne permettent qu'une appréciation approximative de la stabilité du biceps, et la portion extra-articulaire est partiellement appréciable. C'est pourquoi, une imagerie dynamique préopératoire permettrait de participer à un diagnostic plus précis des tendinopathies de la LPB.

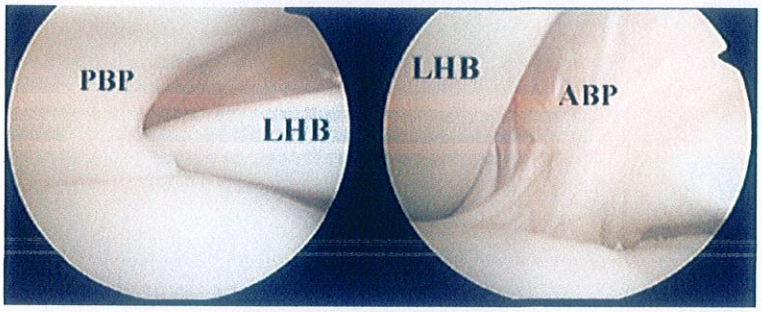

Figure 7 - Anatomie arthroscopique non pathologique du biceps: poulies antérieure (ABP) et postérieure (PBP) du chef long du biceps (LHB). (35)

8) Examens complémentaires

Alors que l'imagerie par résonance magnétique (IRM) reste l'examen complémentaire de référence pour le diagnostic préopératoire d'une rupture de la coiffe des rotateurs, l'échographie est de plus en plus validée comme une alternative rapide et économique (45–47). Avec une attention particulière pour les tendinopathies de la LPB, des études récentes ont démontré la précision diagnostique de l'IRM (31,48–51), alors que l'échographie n'en a pas fait la preuve pour tous les types de tendinopathie (52,53). L'IRM ne permet qu'une évaluation statique des tendons, alors que l'échographie est dynamique et permet l'évaluation dans différentes positions et la comparaison à l'épaule controlatérale. L'échographie pourrait donc offrir une meilleure évaluation de l'instabilité du LPB. De plus l'apport du doppler couleur pourrait permettre de mieux évaluer l'inflammation associée du biceps. A notre connaissance, très peu d'études ont validé le doppler couleur (10) et les manœuvres dynamiques (54,55) sous échographie à l'épaule pour diagnostiquer les tendinopathies de la LPB (hors pathologies du complexe labrobicipital). La validation de l'échographie pour l'évaluation du biceps, avant une réparation de la coiffe des rotateurs, pourrait aider le chirurgien à améliorer la stratégie chirurgicale dans la décision de conservation ou de sacrifice du biceps avant l'intervention, et à en informer le patient au préalable.

9) Objectif et hypothèse

L'objectif de cette étude était d'évaluer la sensibilité, la spécificité et la précision diagnostique de l'échographie dynamique avec doppler couleur pour les différents critères de tendinopathie de la LPB avant une réparation de la coiffe des rotateurs. L'hypothèse est que l'arthroscopie est le moyen diagnostique de référence.

II. Matériel et méthode

1) Population : caractéristiques

Nous avons obtenu après information loyale, claire et appropriée, le consentement écrit de l'ensemble des patients. Au total, trente patients opérés par un seul chirurgien sénior (O.C.), d'une réparation de la coiffe des rotateurs, ont été inclus prospectivement entre décembre 2015 et juillet 2016.

Les critères d'inclusion étaient la suspicion clinique et radiologique d'une rupture dégénérative ou traumatique de la coiffe des rotateurs. L'examen clinique comportait, à l'interrogatoire, la palpation de la gouttière bicipitale à 30° de rotation externe, le Speed test (Palm up test), le test d'O'Brien et la manœuvre du sablier (perte de 10 à 20° d'élévation antérieure passive avec le coude en extension).

Les critères d'exclusion étaient : un antécédent d'intervention chirurgicale, de fracture, d'arthrite inflammatoire de l'épaule opérée et les pathologies de conflit sous-acromial isolé. Les patients ont été également exclus si 3 mois ou plus s'étaient écoulés entre l'échographie et l'arthroscopie, pour diminuer le biais de confusion d'évolution de la maladie entre les 2 examens. Les 30 patients ont eu une échographie dynamique avec doppler couleur bilatérale et comparative préopératoire.

Examen clinique :	
• Palpation gouttière bicipitale à RE1 30°: - 0 : Non douloureux - 1 : Douloureux	0 / 1
• Speed test: - 0: Non douloureux - 1: Douloureux	0 / 1
• O'Brien test: - 0: Non douloureux - 1: Douloureux	0 / 1
• Manoeuvre du sablier: - 0 : Pas de limitation douloureuse - 1 : Limitation douloureuse	0 / 1

Tableau 1 – Grille de recueil des données cliniques

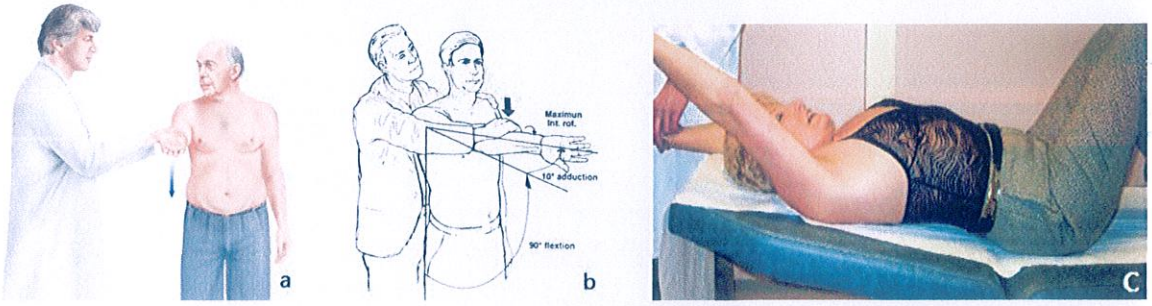

Figure 8 – Test cliniques : Speed test (a), O'Brien test (b), Manœuvre du sablier (c)

Cette série était composée de 30 patients (15 hommes et 15 femmes) ayant une rupture de la coiffe des rotateurs suspectée cliniquement et diagnostiquée à l'arthro IRM. L'âge moyen était de 61 ans [41 – 77]. L'IMC moyen était de 28.3 [19 – 39.4]. Onze patients (36.6%) pratiquaient une activité sportive ou professionnelle de force.

2) Données cliniques

Tous les patients se sont présentés avec une épaule douloureuse. L'examen clinique (tableau 1 et figure 8) retrouvait une palpation de la gouttière douloureuse chez 60 % (18/30) des patients, un Speed test douloureux chez 86.60% (26/30) patients, un test d'O'brien douloureux chez 73.30% (22/30) des patients, une manœuvre du sablier positive chez 53.30% (16/30) patients et un seul patient ne présentait pas de douleur aux différents tests (tableau 2).

Caractéristiques population		
Age (ans)	61	[41 – 77]
Sexe ratio H/F	0.5	/
IMC	28.3	[19- 39.4]
Activité de force	11	36.6%
Tests cliniques de tendinopathie du long biceps		
Palpation de la gouttière +	18	60%
Speed test +	26	86.60%
O'Brien test +	22	73.30%
Déficit d'EAP en decubitus dorsal (Sablier) +	16	53.30%
Aucun des 4 tests cliniques +	1	3.30%

Tableau 2 - Caractéristiques de la population et données cliniques

3) Evaluation échographique

L'évaluation échographique préopératoire était réalisée par un seul radiologue sénior (P.M.) spécialisé en imagerie musculo-squelettique avec 16 ans d'expérience en échographie d'épaule. Cet examen était réalisé en aveugle des données cliniques, paracliniques et arthroscopiques. Deux échographes ont été utilisés: le RS80A de chez Samsung Medison CO., LTP (puissance: 100-240V, 50/60Hz, 1400VA max) avec une sonde de 16 Mhz et le Voluson 730 Expert de chez GE Medical Systems (Puissance: 230V, 50/60Hz, 920VA) avec une sonde de 12 Mhz. Le doppler utilisé était du doppler couleur.

Le patient était assis sur un tabouret avec l'échographiste devant lui. L'échographie était réalisée avec l'épaule en position neutre, coude fléchi à 90°, paume de main vers le haut (figure 9, gauche). La LPB était initialement évaluée dans un plan transverse à son émergence supérieure sous l'acromion. On réalise ainsi des coupes horizontales du chef long du biceps (petit axe) (figure 9, milieu) au niveau du 1/3 moyen (de la gouttière), du 1/3 supérieur (intervalle des rotateurs) et du 1/3 inférieur (passage sous le grand pectoral). A partir de cette position, on étudie de façon statique puis dynamique par balayage, le tendon du long biceps.

Puis le tendon était examiné dans un plan longitudinal en tournant la sonde de 90°. On réalise ainsi des coupes sagittales du chef long du biceps (grand axe) en translatant la sonde jusqu'à la jonction myotendineuse. L'instabilité du biceps était recherchée avec la sonde perpendiculaire depuis l'intervalle des rotateurs (figure 10) en descendant le long de la gouttière et comprenant toute la hauteur de cette dernière, en balayant latéralement lors d'une rotation externe passive maximale en position 1 tel que décrit par Farin et al. (54). Puis le swinging test arthroscopique (cf. examen dynamique sous arthroscopie) était réalisé en position 2 à 90° d'abduction en rotation interne puis externe (figure 11).

Pour comparer les tendons pathologiques et non pathologiques, l'épaule controlatérale non pathologique était utilisée. Le radiologue rapportait si le tendon était normal ou inflammatoire ou rompu (partiellement ou complètement) et si le tendon était subluxé, ou luxé hors de sa gouttière (tableau 3). Le tendon était considéré subluxé s'il s'étendait partiellement au-dessus de la ligne dessinée du tubercule mineur au tubercule majeur avec disparition du triangle hypoéchogène habituel (figure 9, droite) entre le long biceps et la gouttière au versant médial de la partie supérieure de la coulisse. Le tendon était considéré luxé si complètement en dehors de sa gouttière et perché. La tendinopathie hypertrophique était notifiée par un épaississement (augmentation de volume d'au moins 10% par rapport au côté controlatéral) et un remaniement hypoéchogène voire hétérogène. Dans le plan de la portion intra-articulaire du biceps dans son axe longitudinal (figure 12), une incarcération du tendon avec le bras élevé passivement était considéré comme un diagnostic de biceps en sablier (55). Enfin le doppler permettait d'évaluer l'inflammation du tendon par son hyper vascularisation comparativement au côté controlatéral en position assise (figure 13).

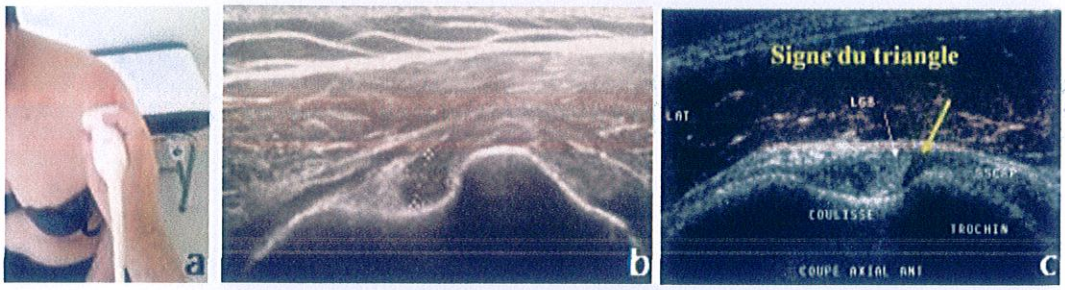

Figure 9 – Examen du biceps en coupe transversale basse dans la gouttière en position anatomique statique : patient (a), échographie correspondante (b), Signe du triangle (Azaïez-Mathari et al. (56)) (c)

Figure 10 - Examen du biceps en coupe transversale haute dans l'intervalle des rotateurs en position anatomique statique

Figure 11 – Examen du biceps en coupe transversale pendant les manœuvres dynamiques passives à 90° d'abduction (Swinging test) : en RE2 à 90° (a), en position neutre (b) et en RI2 à 90° (c)

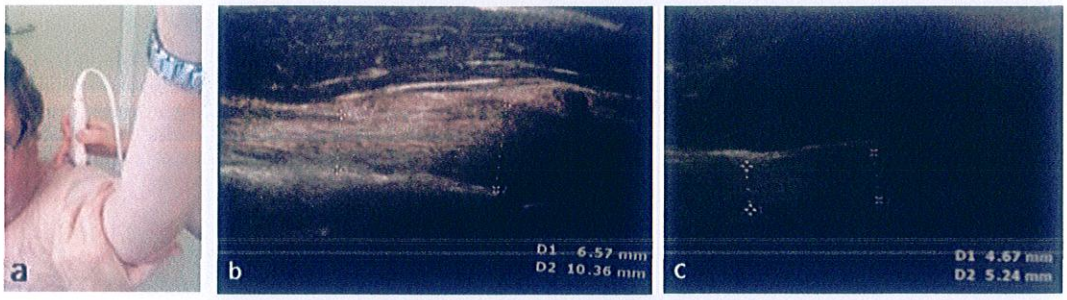

Figure 12– Hypertrophie en sablier (b) en en coupe longitudinale haute dans l'intervalle des rotateurs durant la manœuvre du sablier (a). Comparaison au côté sain (c)

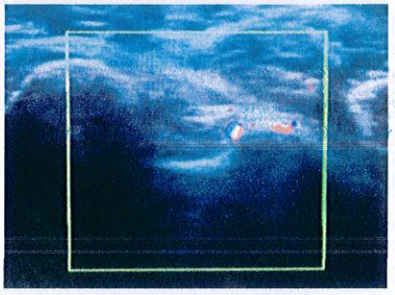

Figure 13 - Echographie doppler couleur (Visualisation physiologique de l'artère ascendante issue de l'artère circonflexe humérale antérieure vascularisant le biceps)

Echo-doppler dynamique et comparative:	Epaule pathologique
• Aspect doppler : - 0 : Normal - 1 : Hyperhémie comparative	0 | 1
• Rupture : - 0 : Absence - 1 : Délamination hypoechogène et rupture partielle < 50% - 2 : Rupture partielle >50% - 3 : Rupture complète	0 | 1 | 2 | 3
• Trophicité: - 0 : Normale - 1 : Hypertrophie comparative - 2 : Plicature intra-articulaire à la manœuvre du sablier (EAP)	0 | 1 | 2
• Stabilité en statique: - 0 : Stable - 1 : Subluxation antérieure - 2 : Luxation antérieure	0 | 1 | 2
• Stabilité en dynamique (RE1,RE2,RI2) - 0 : Stable - 1 : Subluxation antérieure - 2 : Luxation antérieure - 3 : Subluxation postérieure - 4 : Instabilité antéropostérieure	0 | 1 | 2 | 3 | 4

Tableau 3 - Grille de recueil des données échographiques

4) Evaluation arthroscopique

Tous les patients ont eu une réparation arthroscopique de la coiffe des rotateurs par le même chirurgien (O.C.) sous anesthésie générale en position beach chair et en aveugle des données échographiques. Une voie optique postérieure et une voie antérieure instrumentale dans l'intervalle des rotateurs étaient utilisées. Les espaces articulaires gleno-huméral et sous-acromial étaient examinés, permettant l'évaluation du labrum, de la coiffe des rotateurs, des poulies et du biceps ainsi que de la gouttière humérale. L'aspect du long biceps était noté pour les critères de tendinopathie : inflammation, rupture, hypertrophie, ou instabilité (tableau 5).

Au total 6.7% (2/30) ne présentaient pas de rupture sur l'ensemble des patients suspectés d'avoir une rupture en préopératoire. Parmi les 93.3%(28/30) de patients présentant une rupture de la coiffe des rotateurs confirmée à l'arthroscopie, 6.7% (2/30) de l'ensemble de la série présentait une rupture partielle et 86.7% (26/30) une rupture transfixiante.

Parmi les patients ayant une rupture confirmée de la coiffe des rotateurs, aucun n'avait de rupture isolée du sous-scapulaire ni de rupture massive de plus de 2 tendons de la coiffe des rotateurs, 71.4% (20/28) des patients avaient une rupture du supra-épineux isolé, 17.9% (5/28) des patients avaient une rupture massive du sous-scapulaire et du supra-épineux et 10.7% (3/28) des patients avaient une rupture massive du supra et de l'infra-épineux. Deux patients ne présentaient pas de rupture de la coiffe des rotateurs (tableau 4).

Type de rupture de coiffe des rotateurs		
• Rupture transfixiante	26/30	86.7%
• Rupture partielle	2/30	6.7%
• Absence de rupture	2/30	6.7%
- Supra-épineux isolé	20/28	71.4%
- Massive : Supra-épineux + sous-scapulaire	5/28	17.9%
- Massive : Supra-épineux + infra-épineux	3/28	10.7%
- Sous-scapulaire isolé	0/28	0%
- Massive > 2 tendons de la coiffe	0/28	0%

Tableau 4 - Types de rupture de la coiffe des rotateurs retrouvés à l'arthroscopie

a) Inflammation

L'inflammation était évaluée au niveau intra-articulaire par le développement d'une hyper vascularisation de la synoviale plus ou moins importante (figures 14). Celle-ci était également évaluée dynamiquement sur la portion extra-articulaire en tractant au crochet palpeur le long biceps. Enfin lors d'une ténodèse, un contrôle scopique direct de la portion extra-articulaire permettait d'apprécier de manière complémentaire l'inflammation extra-articulaire du biceps (figure 15) et des structures environnantes (figure 16).

a)

b)

Figure 14 - Inflammation intra-articulaire : modérée (a), importante (b)

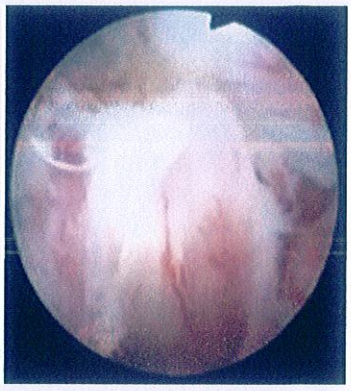

Figure 15 - Inflammation extra-articulaire du biceps

Figure 16 - Inflammation des structures environnantes extra-articulaires

b) Rupture

La rupture pouvait être classée de stade 0 sans rupture du biceps, de stade 1 avec un biceps délaminé (figure 17), de stade 2 avec une rupture partielle <50% de son épaisseur (figure 18 et 20), de stade 3 avec une rupture partielle >50% de son épaisseur (figure 19) ou de stade 4 totalement rompu.

Figure 17 – Délamination

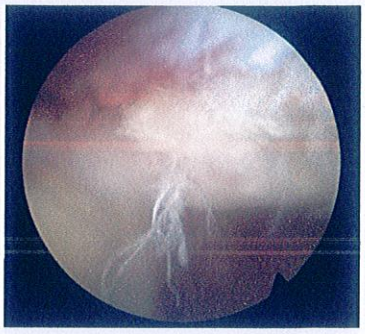

Figure 18 - Rupture partielle < 50%

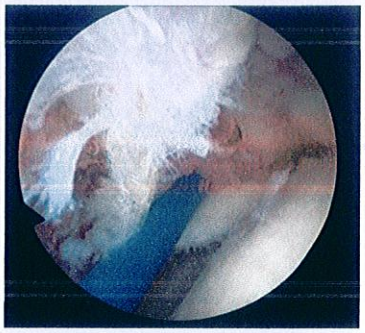

Figure 19 - Rupture partielle > 50%

Figure 20 - Rupture partielle <50% de la face profonde du biceps

c) Hypertrophie

Le critère de tendinopathie hypertrophique pouvait être de stade 0 (non hypertrophié), de stade 1 (hypertrophie subjective avec un test du sablier négatif), de stade 2 (hypertrophie subjective avec test du sablier positif). La manoeuvre du sablier était réalisée, en élevant le bras dans le plan de la scapula en position neutre avec le coude tendu, pour démontrer l'existence d'une hypertrophie en sablier décrite par Boileau et al. avec la plicature intra-articulaire et l'incarcération du long biceps dans sa gouttière en cas de test positif (33).

- L'hypertrophie était appréciée statiquement en position neutre puis elle était objectivée par un test du sablier(33). La manœuvre consiste en une élévation antérieure passive dans le plan de la scapula jusqu'à 180° (figure 21c) : ce test dynamique laisse apparaître une incarcération du biceps hypertrophié dans sa gouttière avec une plicature intra-articulaire (figure 21b et 22), en cas d'hypertrophie en sablier.

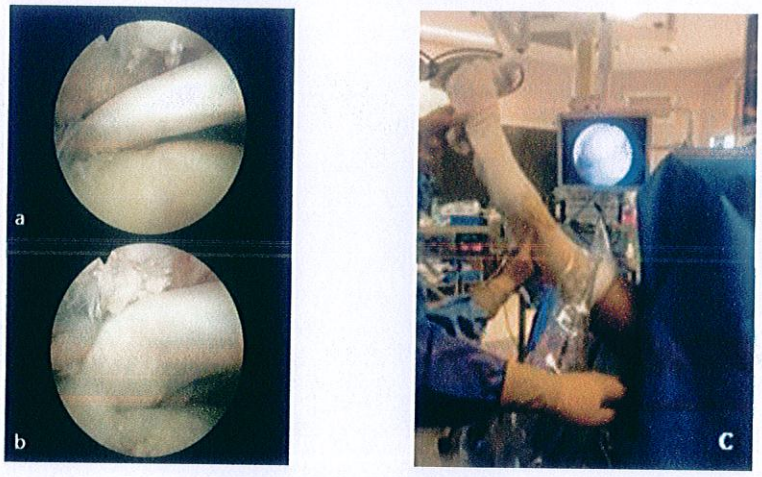

Figure 21- Manœuvre du sablier (a : position neutre, b : élévation antérieure , c : manœuvre)

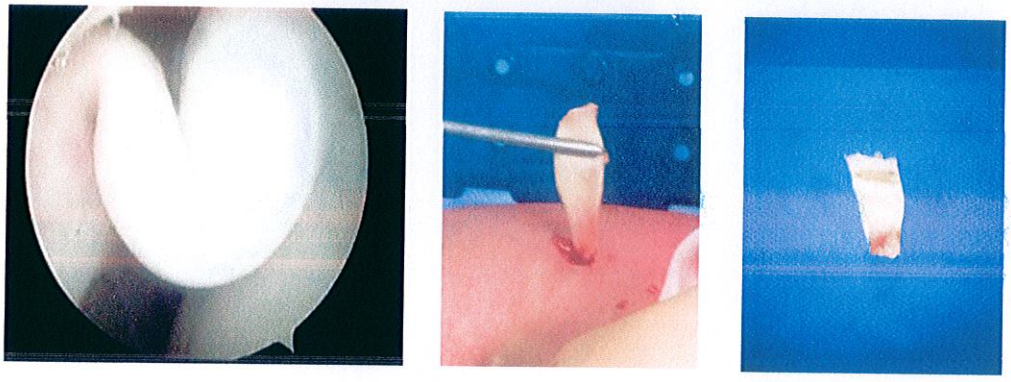

Figure 22 - Biceps hypertrophique dit en sablier

d) <u>Instabilité</u> :

La tendinopathie d'instabilité était évaluée en condition statique et dynamique. Dans un premier temps, la position du biceps était évaluée de manière statique en position beach chair. Dans un deuxième temps, la stabilité du biceps ainsi que l'intégrité des poulies antérieure et postérieure étaient évaluées dynamiquement avec un crochet palpateur en poussant et en tirant ces structures.

Nous avons pu décrire les instabilités de biceps avec la classification de Lafosse et al. selon leur sens et leur degré (35).

Un testing dynamique, le swinging test, était réalisé par des mouvements de rotation interne et externe autour de la position neutre à différents degrés d'abduction entre 30° tel que décrit par Lafosse et al.(35) et 90° tel que décrit par la société francophone d'arthroscopie (SFA) en 2006. Les mouvements de rotation externe permettaient de démasquer une instabilité antérieure (figure 24) sur clivage ou rupture du sous scapulaire, lésant ainsi la poulie antérieure constituée par le ligament coracohuméral et le ligament glénohuméral supérieur (figure 23).

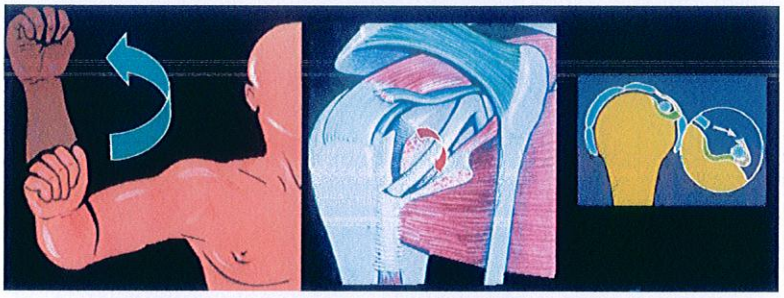

Figure 23 - Swinging test en ABER (en abduction et rotation externe)

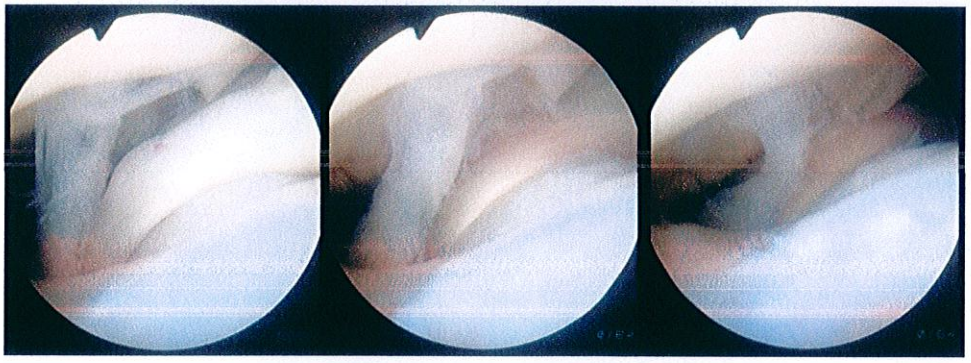

Figure 24 – Luxation antérieure du biceps en manœuvre ABER modifié à 30° d'abduction.

Les mouvements de rotation interne permettaient de démasquer une instabilité postérieure ou antéropostérieure sur rupture de la face profonde ou transfixiante du supra-épineux lésant ainsi la poulie postérieure (figure 25).

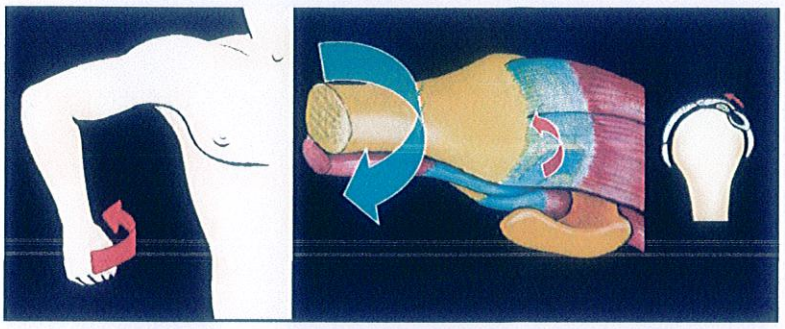

Figure 25 - Swinging test en ABIR (abduction et rotation interne)

Le biceps était considéré comme stable si les poulies antérieure et postérieure étaient intactes et que le biceps restait centré dans sa gouttière pendant le testing. Le biceps était considéré comme instable et subluxé dès lors qu'au moins l'une des 2 poulies était lésée avec une simple déviation de moins d'un tiers du biceps, sans passer au-dessus des sites d'insertion des poulies sur le tubercule mineur, le tubercule majeur ou des 2. Quand le biceps était complètement sorti de sa gouttière, il était considéré comme luxé et cela était comptabilisé dans l'instabilité antérieure (figure 26).

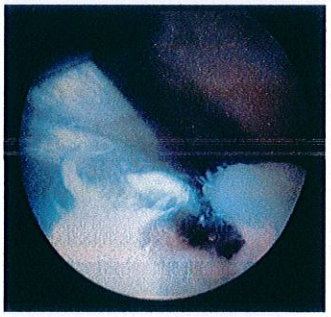

Figure 26 – Luxation antérieure du biceps

e) Poulies

L'état des poulies antérieure et postérieure du biceps était un signe indirect d'instabilité. Les poulies pathologiques pouvaient faire l'objet d'une distension (figure 27, gauche) ou d'une rupture partielle à complète (figure 27, droite et 28). Ces signes indirects d'instabilité permettaient de mieux apprécier les subluxations.

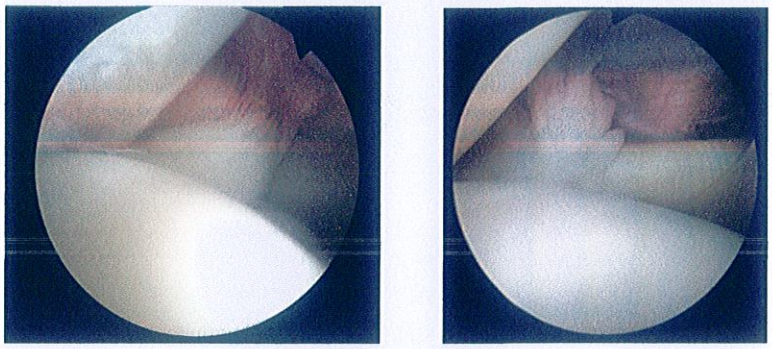

Figure 27 - Poulie antérieure du biceps distendue et inflammatoire (à gauche) ou rompue (à droite) avec subluxation antérieure.

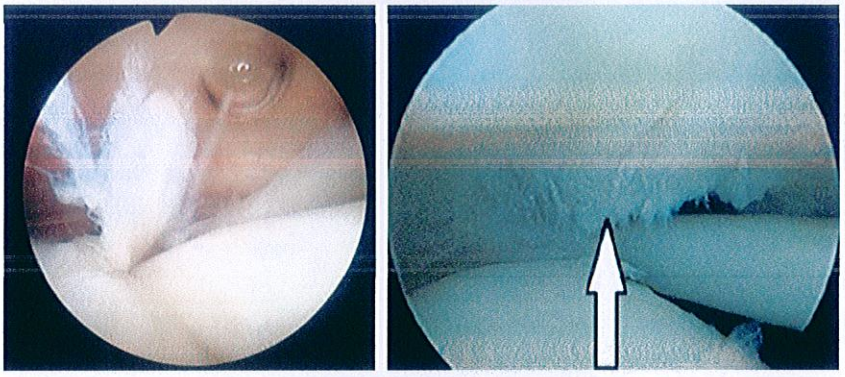

Figure 28 - Rupture complète de la poulie postérieure du biceps (à gauche rupture transfixiante, à droite PASTA lesion (Poberaj et al.))

Après examen du long biceps, la face profonde articulaire de la coiffe était inspectée. Les ruptures de la coiffe des rotateurs était classifiée en profondeur (partielle et complète) et en nombre de tendons atteints (sous-scapulaire isolé, supra-épineux isolé, supra-épineux + infra-épineux, atteinte des 3 tendons).

f) Kyste synovial de la gouttière (figure 29)

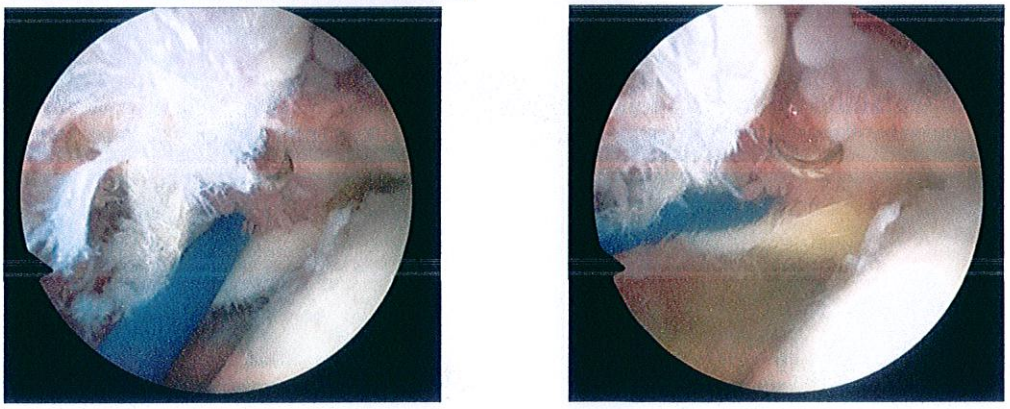

Figure 29 - Evacuation d'un kyste synovial de la gouttière du biceps au moment de sa luxation antérieure

Arthroscopie : • Aspect: - 0 : Tendon normal - 1 : Inflammation modérée - 2 : Inflammation importante • Rupture : - 0 : Pas de rupture - 1 : Délamination - 2 : Rupture partielle < 50% - 3 : Rupture partielle > 50% - 4 : Rupture complète • Trophicité: - 0 : Normal - 1: Hypertrophie subjective sans plicature - 2 : Plicature intra-articulaire à la manoeuvre du sablier (EA) • Stabilité: - 0 : Gouttière - 1 : Subluxation antérieure - 2 : Luxation antérieure - 3 : Subluxation postérieure - 4 : Subluxation antéropostérieure	0 / 1 /2 0 / 1 / 2 / 3 / 4 0 / 1 / 2 0 / 1 / 2 / 3 / 4
Rupture de coiffe :	0 : SSC isolé 1 : SE isolé 2 : SE + SSC (antérosup) 3 : SE + IE (posterosup) 4 : rupture massive (anteropost)
• Partielle / Complète	

Tableau 5 - Grille de recueil des données arthroscopiques

5) Analyse statistique

Des statistiques descriptives ont été calculées pour l'échantillon. Les données arthroscopiques et échographiques pour les vrais positifs (VP), les faux positifs (FP), les faux négatifs (FN) et les vrais négatifs (VN), ont été enregistrées dans des tables de 2 _ 2 construites pour calculer la sensibilité, la spécificité, les valeurs prédictives positive (VPP) et négative (VPN), et la précision diagnostique (proportion de patients bien classés) des différents critères de tendinopathie de la LPB : inflammation, rupture, hypertrophie, instabilité en conditions statiques et instabilité en conditions dynamiques.

De plus, l'impact des IMC élevés sur l'erreur diagnostique à l'échographie, a été évalué pour chaque critère de tendinopathie. Les données ont été corrélées en utilisant le test t de student. $P<0.05$ était considéré comme significatif.

III. Résultats

1) Résultats diagnostics généraux arthroscopiques et échographiques

Sur les 30 LPB, l'arthroscopie n'a retrouvé aucun biceps ne présentant aucun des critères de tendinopathie recherchés. Elle a retrouvé un biceps inflammatoire chez 76.7% (23/30) des patients, une rupture partielle à complète chez 46.7% (14/30) des patients, une hypertrophie subjective ou en sablier chez 56.7% (17/30) des patients et un biceps instable chez 46.7% (14/30) des patients. (tableau 6)

Concernant l'évaluation échographique, sur les 30 LPB, celle-ci a retrouvé 50% (15/30) biceps ne présentant aucun des critères de tendinopathie recherchés. Elle a retrouvé un biceps inflammatoire chez 16.7% (5/30) des patients, une rupture partielle à complète chez 10% (3/30) des patients, une hypertrophie subjective ou en sablier chez 20% (6/30) des patients et un biceps instable chez 30% (9/30) des patients (tableau 6).

	Echographie doppler dynamique	Arthroscopie dynamique
Aucun critère de tendinopathie	50% (15/30)	0
Tenosynovite	16.7% (5/30)	76.7% (23/30)
Rupture	10% (3/30)	46.7% (14/30)
• Partielle	6.7% (2/30)	43.3% (13/30)
• Complète	3.3% (1/30)	3.3% (1/30)
Hypertrophie	20% (6/30)	56.7% (17/30)
• Sans plicature	13.3% (4/30)	26.7% (8/30)
• Sablier	6.7% (2/30)	30% (9/30)
Instabilité	30% (9/30)	46.7% (14/30)
• Antérieure	20% (6/30)	16.7% (5/30)
- Subluxation	*1	*3
- Luxation	*5	*2
• Postérieure	3.3% (1/30)	13.3% (4/30)
• Antéropostérieure	6.7% (2/30)	16.6% (5/30)
- Subluxation	*1	*4
- Luxation	*1	*1
Nombre total de luxation	20% (6/30)	10% (3/30)

Tableau 6 - Résultats des évaluations échographiques et arthroscopiques

L'échographie a diagnostiqué 15 patients avec un biceps non pathologique mais aucune corrélation n'est possible avec l'arthroscopie qui retrouve au moins un critère de tendinopathie bicipitale chez tous les patients. Sur ces biceps diagnostiqués pathologiques à l'arthroscopie, l'échographie a détecté une inflammation au doppler chez 17.4% (4/23) des biceps, une rupture partielle à complète chez 21.4% (3/14) des biceps, une hypertrophie subjective ou en sablier chez 29.4% (5/17) des biceps, une instabilité chez 57.1% (8/14) des biceps.

2) Critère inflammation du long biceps au doppler couleur

Sur les 23 biceps diagnostiqués inflammatoires à l'arthroscopie, seulement 4 ont été correctement diagnostiqués par le doppler (sensibilité, 17.4%). Six des 7 biceps non inflammatoires ont été diagnostiqués par le doppler (spécificité, 85.7%).

L'échographie doppler a montré une valeur prédictive positive (VPP) de 80%, une valeur prédictive négative de 24% et une précision de 33.3% pour diagnostiquer le caractère inflammatoire ou non du biceps. L'IMC moyen dans le groupe des patients (VP+VN) était de 28.1 contre 28.4 dans le groupe des patients (FP + FN), sans différence significative entre les deux groupes (p=0.89).

	Arthroscopie : biceps non inflammatoire	Arthroscopie : biceps inflammatoire	Total
Echographie : biceps non inflammatoire	6 (VN)	19 (FN)	25
Echographie : biceps inflammatoire	1 (FP)	4 (VP)	5
Total	7	23	30

Tableau 7 - Calcul des VN, FN, FP et VP pour le critère inflammatoire

Sensibilité : 17,4% **Spécificité : 85,7%**
VPP : 80% **VPN : 24%**

Précision diagnostique: 33.3%

3) Critère rupture du long biceps

Sur les 11 délaminations et ruptures partielles de moins de 50% d'épaisseur diagnostiquées à l'arthroscopie, une (9%) a été correctement diagnostiquée à l'échographie préopératoire. Sur les 2 ruptures partielles de plus de 50% d'épaisseur, une (50%) a été diagnostiquée à l'échographie préopératoire. La seule rupture complète (100%) a été diagnostiquée également échographiquement. Au total sur 14 biceps rompus, 3 ont été diagnostiqués à l'échographie (sensibilité, 21.4%). L'ensemble des 16 biceps non rompu (spécificité, 100%), 1 biceps délaminé ou partiellement rompu < 50% sur 11 (9%) et 1 biceps partiellement rompu > 50% sur 2 (50%) ont été diagnostiqués à l'échographie.

L'échographie a montré ainsi une VPP de 100% et une VPN de 59.3% avec une précision diagnostique de 63.3% pour le caractère rompu ou non du biceps. L'IMC moyen dans le groupe des patients (VP+VN) était de 27.5 contre 29.7 dans le groupe des patients (FP + FN), sans différence significative entre les deux groupes (p=0.35).

		Evaluation arthroscopique			
Evaluation échographique	Normal	Délamination & Rupture partielle < 50%	Rupture partielle > 50%	Rupture complète	Total
Normal	**16**	10	1	0	27
Délamination hypoéchogène	0	**1**	0	0	1
Rupture partielle > 50%	0	0	**1**	0	1
Rupture complète	0	0	0	**1**	1
Total	16	11	2	1	30

Tableau 8 - Correspondance des différents stades de rupture arthroscopique et échographique

	Arthroscopie : biceps non rompu	Arthroscopie : biceps rompu	Total
Echographie : biceps non rompu	16 (VN)	11 (FN)	27
Echographie : biceps rompu	0 (FP)	3 (VP)	3
Total	16	14	30

Tableau 9 - Calcul des VN, FN, FP et VP pour le critère inflammatoire

Sensibilité : 21.40% **Spécificité : 100%**
VPP : 100% **VPN : 59.3%**

Précision diagnostique : 63.3%

4) Critère trophicité du long biceps

Sur 8 biceps présentant une hypertrophie jugée subjectivement à l'arthroscopie, 3 (37.5%) ont été diagnostiqués sur l'échographie comparativement au côté sain. Sur les 9 biceps présentant un biceps en sablier objectivé dynamiquement à l'arthroscopie, un (11.1%) a été diagnostiqué à l'échographie dynamique et comparative au côté controlatéral. Au total, sur les 17 tendons présentant une hypertrophie, 5 ont été correctement diagnostiqués par l'échographie (sensibilité, 29.4%). Parmi les 13 biceps non hypertrophiques, 12 ont été diagnostiqués à l'échographie (spécificité, 92.3%).

L'échographie a montré une VPP de 83.3% et une VPN de 50% avec une précision diagnostique de 56.7% pour le caractère hypertrophique du biceps. L'IMC moyen dans le groupe des patients (VP+VN) était de 26.8 contre 30.3 dans le groupe des patients (FP + FN), sans différence significative entre les deux groupes (p=0.12).

	Evaluation arthroscopique			
Evaluation échographique	Normal	Hypertrophique	Sablier	Total
Normal	**12**	5	7	24
Hypertrophique	0	**3**	1	4
Sablier	1	0	**1**	2
Total	13	8	9	30

Tableau 10 - Correspondance des différents stades d'hypertrophie arthroscopique et échographique

	Arthroscopie : biceps non hypertrophique	Arthroscopie : biceps hypertrophique	Total
Echographie : biceps non hypertrophique	**12 (VN)**	12 (FN)	24
Echographie : biceps hypertrophique	1 (FP)	**5 (VP)**	6
Total	13	17	30

Tableau 11 - Calcul des VN, FN, FP et VP pour le critère hypertrophique

Sensibilité : 29.40% **Spécificité : 92.30%**

VPP : 83.3% **VPN : 50%**

Précision diagnostique : 56.7%

5) Critère stabilité du long biceps en condition statique

En condition statique, sur les 5 biceps présentant une instabilité antérieure, 3 (60%) ont été diagnostiqués à l'échographie. Sur les 4 présentant une instabilité postérieure et les 5 présentant une instabilité antéropostérieure, aucun n'a été diagnostiqué (0%). Au total, sur les 14 biceps instables, 6 ont été diagnostiqués (sensibilité, 42.8%) mais avec 3 faux positifs pour le sens de l'instabilité (2 instabilités antéropostérieures et une instabilité postérieure diagnostiquées comme instabilité antérieure).

			Evaluation arthroscopique				
Evaluation échographique statique	Stable	Instabilité Antérieure	1) Subluxation Antérieure	2) Luxation Antérieure	Instabilité Postérieur	Instabilité Antéroposterieure	Total
Stable	**15**	2	1*	1*	3	3	23
Instabilité Antérieure	1	**3**	1*	2*	1	2	7
1) Subluxation Antérieure	0*	1*	**0***	1*	1*	0*	2*
2) Luxation Antérieure	1*	2*	1*	**1***	0*	2*	5*
Instabilité Postérieure	0	0	0*	0*	**0**	0	0
Instabilité Anteropostérieure	0	0	0*	0*	0	**0**	0
Total	16	5	2*	3*	4	5	30

Tableau 12 - Correspondance des différents stades d'instabilité arthroscopique et échographique en condition statique

Parmi les 16 biceps stables, 15 ont été diagnostiqués échographiquement (spécificité, 93.8%). L'échographie en condition statique a montré une VPP de 85.7% et une VPN de 65.2% avec une précision de 70% pour diagnostiquer le caractère instable du biceps quelque soit la direction en condition statique.

	Arthroscopie : biceps stable	Arthroscopie : biceps instable	Total
Echographie : biceps stable	15 (VN)	8 (FN)	23
Echographie : biceps instable	1 (FP)	6 (VP)	7
Total	16	14	30

Tableau 13 - Calcul des VN, FN, FP et VP pour le critère instabilité en conditions statiques

Sensibilité : 42.8% **Spécificité : 93.8%**

VPP : 85.7% **VPN : 65.2%**

Précision diagnostique: 70%

6) Critère stabilité du long biceps en condition dynamique

En condition dynamique, sur les 5 biceps présentant une instabilité antérieure, 3 (60%) ont été diagnostiqués à l'échographie. Sur les 4 présentant une instabilité postérieure, aucun n'a été diagnostiqué (0%) et sur les 5 présentant une instabilité antéropostérieure, un a été diagnostiqué à l'échographie (20%). Au total, sur les 14 biceps instables, 8 ont été diagnostiqués (sensibilité, 57.1%) mais avec 4 faux positifs pour le sens de l'instabilité (2 instabilités mixtes diagnostiqués comme instabilité postérieure et instabilité antérieure, une instabilité postérieure diagnostiquée comme instabilité antérieure et une instabilité antérieure diagnostiquée comme instabilité mixte).

			Evaluation arthroscopique				
Evaluation échographique dynamique	Stable	Instabilité Antérieur	1) Subluxation Antérieure	2) Luxation Antérieure	Instabilité Postérieure	Instabilité Antéropostérieure	Total
Stable	**15**	1	0*	1*	3	2	21
Instabilité Antérieure	1	**3**	2*	1*	1	1	6
1)Subluxation Antérieure	0*	0*	0*	0*	1*	0*	1*
2)Luxation Antérieure	1*	3*	2*	1*	0*	1*	5*
Instabilité Postérieure	0	0	0*	0*	0	1	1
Instabilité Antéropostérieure	0	1	1*	0*	0	1	2
Total	16	5	3*	2*	4	5	30

Tableau 14 - Correspondance des différents stades d'instabilité arthroscopique et échographique en condition dynamique

Parmi les 16 biceps stables, 15 ont été diagnostiqués à l'échographie (spécificité, 93.8%). L'échographie en condition dynamique a montré une VPP de 88.9% et une VPN de 71.4% avec une précision de 76.7% pour diagnostiquer le caractère instable du biceps. 64% des tendons instables et 31.2% des tendons stables présentaient une érosion associée. L'IMC moyen dans le groupe des patients (VP+VN) était de 28.2 contre 28.7 dans le groupe des patients (FP + FN), sans différence significative entre les deux groupes (p=0.84).

	Arthroscopie : biceps stable	Arthroscopie : biceps instable	Total
Echographie : biceps stable	15 (VN)	6 (FN)	21
Echographie : biceps instable	1 (FP)	8 (VP)	9
Total	16	14	30

Tableau 15 - Calcul des VN, FN, FP et VP pour le critère instabilité en conditions statiques

Sensibilité : 57.1% **Spécificité : 93.8%**

VPP : 88.9% **VPN : 71.4%**

Précision diagnostique : 76.7%

Au total l'échographie dynamique avec doppler couleur possède une sensibilité de 17.4% et une spécificité de 85.7% pour le diagnostique de ténosynovite, une sensibilité de 21.4% et une spécificité de 100% pour le diagnostic de rupture, une sensibilité de 29.4% et une spécificité de 92.3% pour le diagnostic d'hypertrophie et une sensibilité de 57.1% et de 93.8% pour le diagnostic d'instabilité (Tableau 16).

	Sensibilité	Spécificité	Précision diagnostique
Inflammation	17.4%	85.7%	33.3%
Rupture	21.4%	100%	63.3%
Hypertrophie	29.4%	92.3%	56.7%
Instabilité	57.1%	93.8%	76.7%

Tableau 16 – Sensibilité et spécificité de l'échographie pour chaque critère de tendinopathie

IV. Discussion

1) Evaluation échographique du biceps

En dépit de ces avantages théoriques à l'épaule, notre étude a montré que l'échographie dynamique et doppler couleur avait une sensibilité allant de 17.4% à 57.1% et une spécificité allant de 87.5% à 100%, selon le critère de tendinopathie. En partant de l'hypothèse que l'arthroscopie est le moyen diagnostique de référence, cela montre que pour tous les critères de tendinopathie, l'échographie n'est pas fiable car la sensibilité et la spécificité de celle-ci est bien en-dessous des résultats de la littérature à l'échographie statique (52,53), dynamique (54,55) et à l'IRM (48). Très peu d'études ont étudié spécifiquement les tendinopathies du chef long du biceps brachial.

Comme cela était déjà connu dans la littérature, ces résultats ne permettent pas de valider l'échographie dans le diagnostic des ruptures partielles: les ruptures complètes sont diagnostiquées dans 88 à 100% des cas et les ruptures partielles dans 0 à 27% des cas (52,53). Dans notre série, 15.4% des ruptures partielles et 100% des ruptures complètes ont été diagnostiquées. Une voie d'explication peut être trouvée dans la localisation intra-articulaire de celles-ci où l'échographie n'est pas informative comme cela est connu pour les SLAP lésions. Aucune corrélation à un IMC élevé n'a été faite avec l'erreur diagnostique à l'échographie. Nous retrouvons une concordance de 100% des stades de rupture (figure 30) des 3 vrais positifs diagnostiqués l'échographie, mais l'effectif restreint ne permet pas de conclure. De même, la seule rupture complète diagnostiquée portant à 100% la sensibilité de diagnostic des ruptures complètes ne permet pas non plus de tirer de conclusions. Enfin comme vu précédemment, la vascularisation du biceps prédomine dans la coulisse bicipitale et par conséquent c'est la localisation majeure des ténosynovites. Nous verrons ensuite que nous avons des raisons de remettre en cause le gold standard arthroscopique pour ce critère de tendinopathie majoritairement extra-articulaire.

A notre connaissance, hormis dans l'épaule rhumatoïde (57) et chez des patients suspects cliniquement de tendinopathie isolée du biceps (10), aucun travail n'a étudié le doppler sur la LPB dans le cadre d'une rupture de la coiffe des rotateurs. Le choix du doppler couleur et non du doppler énergie s'est fait sur le moindre bruit de fond du doppler couleur. Cela a pu diminuer la sensibilité du diagnostic doppler par rapport à ce qu'aurait diagnostiqué le doppler énergie mais avec probablement une meilleure spécificité. Cependant nous avons une très faible sensibilité de 17.4% pour une spécificité de 85.7%. Le diagnostic de la ténosynovite par le doppler couleur était qualitatif, mais apprécié comparativement à l'épaule controlatérale (figure 33). D'autres méthodes de mesure quantitative ont été décrites mais pas au niveau du biceps (58). L'orthostatisme avec la position assise a pu minorer l'hyper-vascularisation. Celle-ci doit être recherchée sur le

versant médial de la gouttière, comme cela est recommandé par Chang et al. (10) (figure 34). Une autre source d'erreur pouvant minorer la sensibilité est la recherche du signal doppler couleur en coupe transversale à la gouttière. Chang et al les recherchent en coupe longitudinale et comparent la berge médiale à la berge latérale en doppler énergie. Aucune association significative avec un IMC élevé n'a été retrouvée dans les cas d'erreur diagnostique à l'échographie. Chang et al. ont montré que l'effusion liquidienne dans la gaine du biceps est un signe indirect de tendinopathie avec un risque relatif de 4.18 à 9.20 selon l'importance de l'épanchement (59), mais nous n'avons pas recherché ce signe dans l'évaluation.

L'échographie statique puis dynamique avec la manœuvre du sablier a montré pour le critère d'hypertrophie de la LPB une sensibilité de 29.4% pour une spécificité de 92.3%. Cette étude montre, comme cela avait été démontré par Pujol et al., la difficulté à poser ce diagnostique échographique (55). Sur les 5 vrais positifs, seulement un a été sous-diagnostiqué sur le stade d'hypertrophie : c'est-à-dire diagnostiqué hypertrophié, comparativement au côté controlatéral isolé sans augmentation du diamètre à la manœuvre dynamique alors qu'il était en sablier. Aucune corrélation à un IMC élevé n'a été faite avec l'erreur diagnostique pour ce critère.

Il a été démontré par Farin et al. que les manœuvres dynamiques en rotation externe sans abduction lors de l'échographie permettent d'améliorer la précision dans la localisation du biceps à 86%, qu'il s'agisse d'une luxation ou d'une subluxation (54). Dans notre série, les manœuvres ont été réalisées coude au corps et à 90° d'abduction en rotation externe puis interne (figure 31). Ces manœuvres n'ont permis qu'une légère sensibilisation de 14.3% du diagnostic d'instabilité, faisant passer la sensibilité de 42.8% en condition statique à 57.1% lors de la rotation en RE1 et du swinging test à 90° d'abduction. Ces résultats ne permettent pas de valider l'adaptation du swinging test à l'échographie. Nous avons pu décrire l'instabilité postérieure du LHB en rotation interne (figure 32). De plus, parmi les 57.1% d'instabilités diagnostiquées, le sens correct de l'instabilité a été diagnostiqué chez seulement 4 patients sur 14 (28.6%). Il faut noter que cette partie de l'examen a pu être difficile à mener chez certains patients avec des douleurs préopératoires plus prononcées. Ainsi quelques données aberrantes ont été retrouvées chez certains patients avec une diminution du degré d'instabilité antérieure lors des manœuvres dynamiques en rotation externe. Il aurait été intéressant d'étudier à ce sujet la corrélation entre la douleur préopératoire et l'erreur diagnostique. Il a également été démontré par Chang et al. que l'effusion liquidienne dans la gaine du biceps est un signe indirect de subluxation médiale du biceps avec un risque relatif de 7.25 en cas de forte abondance (59). L'évaluation échographique de l'étude n'a pris en compte que les signes directs de tendinopathie. Les amplitudes articulaires passives préopératoires n'ont pas été évaluées car les indications opératoires de réparation de la coiffe des rotateurs ont toutes été posées chez des patients aux épaules souples sans capsulite rétractile. Ce facteur d'erreur diagnostic des instabilités à l'échographie dynamique n'a donc pas été étudié.

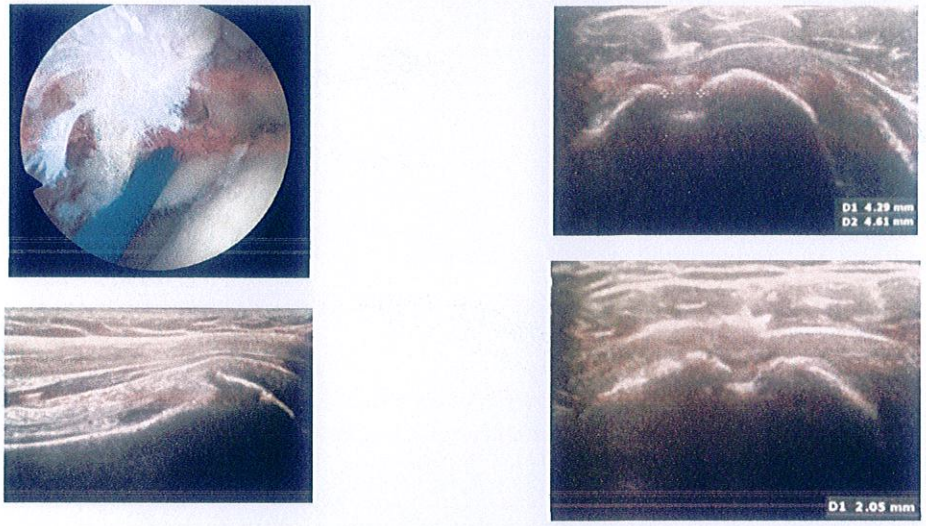

Figure 30 – Rupture partielle > 50% : arthroscopie (en haut à gauche) et corrélation échographique (coupe longitudinale en bas à gauche, coupe axiale haute en haut à droite et coupe axiale basse en bas à droite)

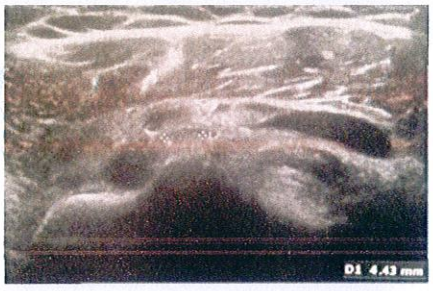

Figure 31 – Echographie d'une luxation antérieure en avant du sous-scapulaire en coupe axiale avec dispariton du triangle hypoéchogène médial

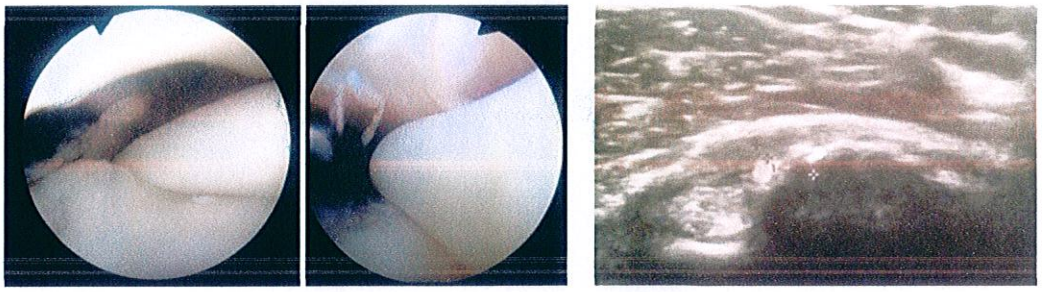

Figure 32 - Corrélation d'une subluxation postérieure de la LPB lors d'une manœuvre en rotation interne à 30° d'abduction sous arthroscopie et à 90° sous échographie

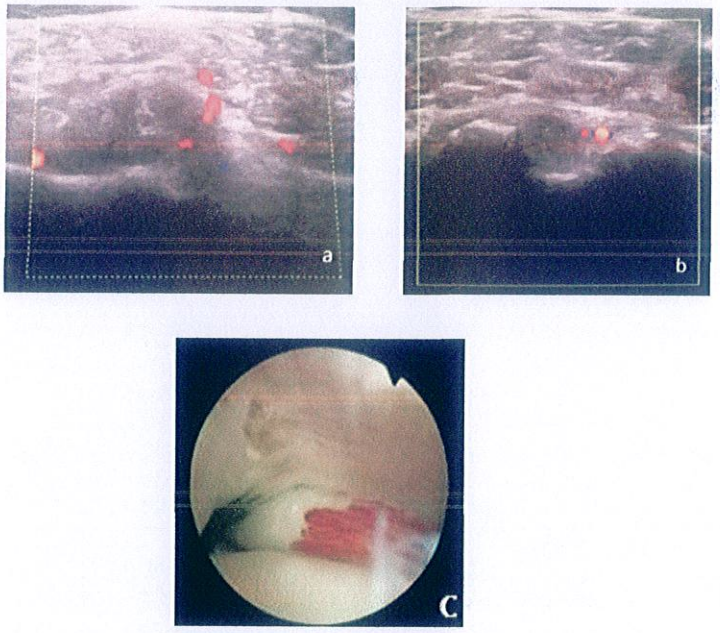

Figure 33 – Ténosynovite de la LPB: hyperhémie au doppler couleur du biceps de l'épaule droite (a) par rapport à l'épaule témoin controlatérale (b). Corrélation arthroscopique (c)

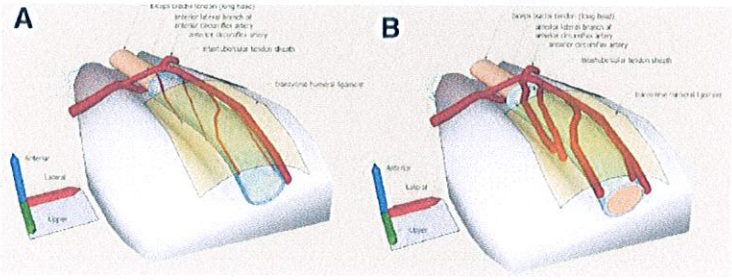

Figure 34 - Vascularisation physiologique du biceps (A), Hypervasculation en cas de ténosynovite (B). Chang et al. 2010 (10)

Etude	Examen	Inflammation	Rupture	Hypertrophie	Instabilité	Jugé normal
Farin et al. 1997	Echographie dynamique en RE1	/	/	/	Subluxation Se : 86% Luxation Se : 86%	/
Armstrong et al. 2006	Echographie statique	/	Partielle Se : 0% Sp : 0% Complète Se : 100% Sp : 92%	/	Se : 100% Sp : 96%	Sp : 97%
Pujol et al. 2009	Echographie Dynamique au test du sablier	/	/	Hypertrophie sans sablier Se : 62.5% Biceps en sablier Se : 37.5%	/	/
Skendzel et al. 2011	Echographie statique	Se : 22% Sp :	Partielle Se : 27% Sp : 100% Complète Se : 88% Sp : 98%	/	/	Sp : 90%
Razmjou et al. 2011	IRM	/	Partielle Se : 27% Sp : 86% Complète Se : 54% Sp : 98%	/	Se : 100% Sp : 83%	/
Série de l'étude	Echographie dynamique en RE1, au swinging test, à la manœuvre du sablier et doppler couleur	Se : 17.4% Sp : 87.5%	Toute ruptrue confondue Se : 21.4% Sp : 100%	Se : 29.4% Sp : 92.3%	Se : 57.1% Sp : 92.8%	/

Tableau 17 - Revue de la littérature des performances diagnostiques en imagerie des tendinopathies de la LPB

2) Evaluation arthroscopique du biceps

L'arthroscopie permet de poser le diagnostic de certitude de certaines tendinopathies du biceps limitées à sa portion intra-articulaire : la pathologie labro-bicipitale (SLAP), les ruptures partielle ou complète et les instabilités antérieures à type de luxation. Ces tendinopathies sont diagnostiquées de manière fiable à l'arthroscopie car ce sont des lésions dont le caractère de présence ou d'absence est objectivement visualisé.

Le critère inflammatoin à l'arthroscopie est subjectif et peut être sur ou sous estimé. En effet, la tache vasculaire sur la partie supérieure du biceps à l'entrée de la coulisse est physiologique, et le diagnostic de ténosynovite qui est souvent une question d'appréciation peut être porté par excès. Nous pensons qu'il existe ainsi une tendance à surestimer la pathologie intra-articulaire. De plus la portion extra-articulaire est peu visible et son évaluation reste très limitée lors du temps arthroscopique même en l'intériorisant au palpeur : 34 à 48% de la longueur totale du tendon selon jordan et al. (60–63) (figure 35). Il existe pour cette portion une sous-estimation de la pathologie extra-articulaire. Elle peut nécessiter une endoscopie extra-articulaire qui permet d'attester du caractère inflammatoire, mais celle-ci ne se réalise que lorsque la décision est déjà prise de sacrifier le biceps par une ténodèse dans la gouttière (figure 36). Moon décrit environ 80% de lésion cachée associée extra-articulaire en cas de lésion intra-articulaire (64) après ténodèse sous pectorale. La question qui vient serait d'estimer la proportion de tendinopathies cachées sans lésions intra-articulaire.

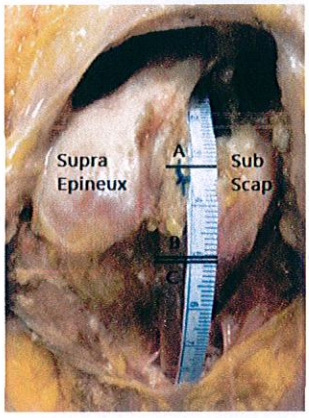

Figure 35 - Hauteur de visualisation du biceps extra-articulaire au palpeur en arthroscopie selon les étude A(60), B(61), C(62). Jordan et al. *KSSTA* 2015(63)

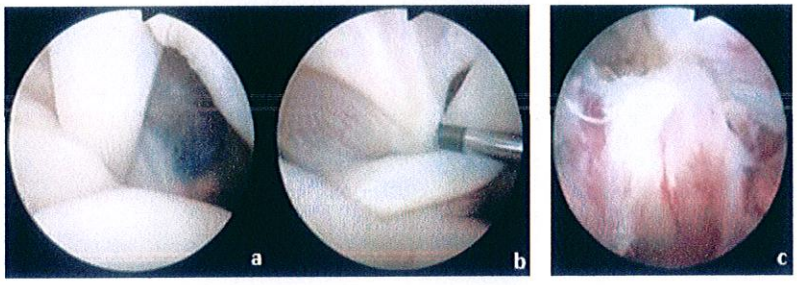

Figure 36 - Extériorisation intra-articulaire d'un biceps à l'apparence non pathologique (a et b). Aspect extra-articulaire inflammatoire au moment de la la tendinoscopie (c) pour ténodèse sous la gouttière.

Le critère instabilité dans sa forme luxante se retrouve exclusivement dans les instabilités antérieures et ne pose pas de problème diagnostic. Ce critère s'apprécie objectivement par un tendon extériorisé de sa gouttière avec une poulie antérieure rompue. Au contraire, l'instabilité bicipitale dans sa forme subluxante antérieure ou postérieure est difficile à évaluer, étant donné la perspective qu'offre la voie optique postérieure superposant de trois-quart arrière poulies et biceps. De plus les manœuvres dynamiques avec le swinging test, proposé lors du symposium de la SFA en 2006, sont séduisantes en théorie pour aligner le biceps extra-articulaire avec sa portion intra-articulaire, mais ne sont pas réalisables à 90° d'abduction car elles réduisent considérablement l'espace articulaire et la visibilité (figure 38). Lafosse et al. réalise des mouvements de rotation interne et externe entre 0° et 30° d'abduction et considère la subluxation dès que la déviation est d'au-moins un tiers du biceps sur le site d'insertion d'une poulie (35). Il montre également qu'il n'y a pas besoin de 90° d'abduction pour démasquer une instabilité postérieure du biceps. Dans ces conditions à 30° d'abduction, la visibilité est considérablement améliorée, les instabilités se démasquent. Il est également probable que la réalisation de ce test en empaumant la palette humérale, pour réaliser ces rotations avec un coude en extension, puisse sensibiliser le testing en mettant en tension le biceps ; cela reste à démontrer. L'appréciation de l'état des poulies aide de même fortement au diagnostic de subluxation. Choi et al. ont décrit une classification des lésions des poulies qui retrouve une prévalence de 48% dans les ruptures de la coiffe des rotateurs, l'incidence augmentant avec la taille de la rupture (65). Cependant, il faut noter que des poulies peuvent être conservées intactes avec une rupture massive de la coiffe (figure 37). Parallèlement, nous retrouvons dans notre étude 46.7% de biceps instable, et 45% pour Lafosse et al., ce qui est comparable à la prévalence lésionnelle des poulies décrite par Choi et al. dans les ruptures de la coiffe des rotateurs.

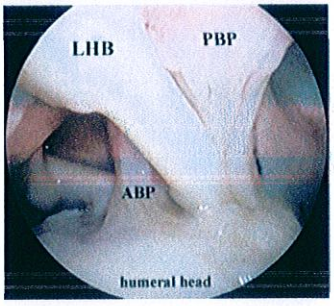

Figure 37 - Rupture massive de la coiffe des rotateurs avec conservation des poulies antérieures et postérieures. Lafosse et al. (35)

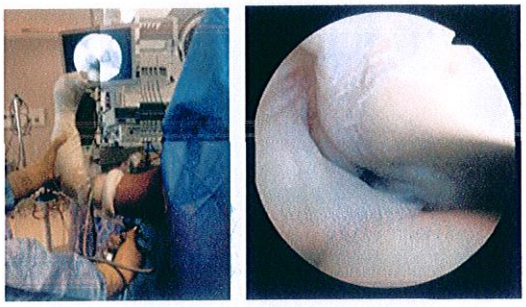

Figure 38 - Swinging test en abduction à 90° avec disparition presque complète du biceps derrière la rupture du sus-épineux.

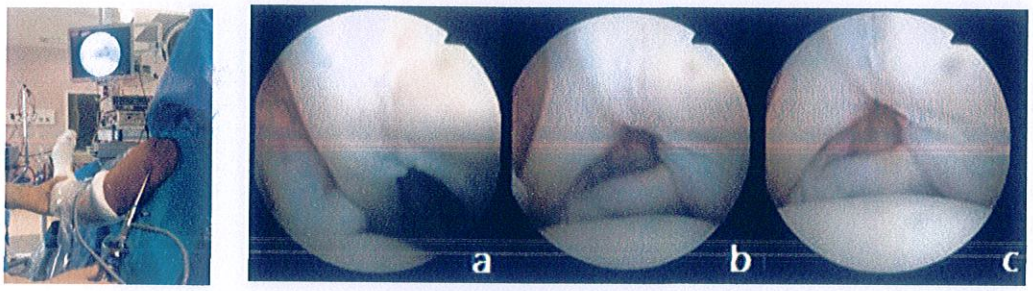

Figure 39 - Swinging test en abduction à 30°. Position en rotation interne (a), en rotation neutre (b) et en rotation externe (c)

Bien que l'évaluation arthroscopique de certaines tendinopathies ne nous ait pas paru forcément évidente, nos résultats concordent avec ceux présentés dans la littérature (tableau 18). Cependant ce bilan exhaustif des tendinopathies est long et peut être fastidieux lors du testing dynamique (sablier et swinging test). De plus le caractère non comparatif de cette évaluation ne permet pas d'être fiable sur l'appréciation visuelle subjective de la ténosynovite et de l'hypertrophie sans plicature intra-articulaire à la manœuvre du sablier. Lors d'une manœuvre du sablier, il existe une détente physiologique qui ne doit pas être évaluée comme une plicature intra-articulaire. Ces manœuvres dynamiques nous ont demandé une courbe d'apprentissage. En effet la réduction de l'espace intra-articulaire lors du swinging test à 90° d'abduction ne nous a pas paru réalisable et nous avons donc diminué l'abduction autour de 30° comme suggéré par Lafosse L et al.(35).

Dans cette série, l'ensemble des patients ont eu un sacrifice du biceps soit par V-ténotomie autobloquante (décrite par Duparc F), soit par ténodèse par vis d'interférence sous la gouttière (décrite par Courage et al.) (66). Cette habitude à réaliser un geste systématique sur le biceps a pu nous conduire à surestimer les critères de tendinopathie subjectifs tels la ténosynovite, l'hypertrophie sans plicature intra-articulaire et les instabilités antérieures ou postérieures à type de subluxation. Mais la littérature remet également en question l'arthroscopie comme gold standard absolu pour l'évaluation d'une tendinopathie du biceps (63).

	Population	Inflammation	Rupture	Hypertrophie	Instabilité	Jugé normal
Chen et al. 2004	122 RCR transfixiantes	41%	17% -Partielle: 12% -Complète:5%	/	18% -sublux°:8% - uxat°:10%	24%
Armstrong et al.2006	71 patients suspects de RCR	/	42.2% - 32.4% de biceps érodé - 9.9% de biceps rompus	/	8.4%	54.9%
Série du symposium SFA 2006	378 épaules : RCR (317 :totale, 61 :partielle)	/	/	29% : Sablier	34% -26% ant -8% post ou mixte	18%
Lafosse et al. 2007	200 épaules : RCR (Exclusion des rupture complètes de biceps)	/	55% -85% des tendons instables -30% des tendons stables	/	45% - 16% ant -29% post ou mixte	/
Skendzel et al.2011	Toutes pathologies	13.43%	28.36%	/	/	58.21%
Série du Symposium SOFCOT 2015	240 RCR exclusive	70% pathologiques (dont 10% de rupture totale)				30%
Série de l'étude	30 épaules : (28 RCR, 2 non rompues)	76.7%	46.7% (dont 64% des tendons instables et 31.2% des stables)	30% : Sablier (et 27.7% d'hypertrophie sans sablier)	46.7% - 16.7% ant - 30% post ou mixte	/

Tableau 18 - Revue de la littérature des tendinopathies de la LPB diagnostiquées en arthroscopie

3) Points forts et limites de l'étude

Les points forts de cette étude étaient le caractère prospectif, l'évaluation en double aveugle, bien que le chirurgien avait connaissance de l'IRM ou l'arthro IRM préopératoire. De plus elle s'est voulue exhaustive sur tous les critères de tendinopathie en introduisant à la fois les manœuvres dynamiques et le doppler couleur. Ce travail, enfin, a pu introduire la manœuvre dynamique de rotation interne à 90° pour démasquer les instabilités postérieures non décrites à notre connaissance en échographie. Le caractère comparatif à l'épaule controlatérale de l'échographie renforce la validité de l'appréciation des critères subjectifs doppler couleur et hypertrophie.

Le caractère mono-centrique et l'effectif limité à 30 patients diminue la puissance de nos résultats. Une autre limite est l'évaluation en mono-observateur du radiologue qui a interprété les données de l'échographie. Pour cette raison, nous n'avons pas pu étudier la variabilité inter et intra-observateur de cet examen pourtant opérateur dépendant. Nous avions donc suivi l'opinion d'un radiologue senior spécialisé en imagerie musculo-squelettique avec plus de 15 ans d'expérience dans notre centre. De plus, nous avons utilisé deux machines différentes avec des sondes de différentes fréquences, ce qui pouvait être une source de moindre reproductibilité de la mesure. Concernant l'évaluation arthroscopique, celle-ci était réalisée par 2 observateurs en même temps et ne permettait donc pas non plus de valider un diagnostic inter-observateur. De plus, ce gold standard est remis en question pour l'évaluation de la pathologie extra-articulaire, mais il est à ce jour l'examen de référence pour évaluer un examen d'imagerie. Enfin, il y a eu une courbe d'apprentissage des manœuvres dynamiques à l'échographie comme à l'arthroscopie qui peut avoir généré davantage d'erreur diagnostique en début d'étude. Il est à noter qu'il s'agit d'une étude préliminaire d'une série qui est actuellement en cours avec un objectif de 60 patients.

4) Etat des pratiques actuelles lors d'une réparation de la coiffe des rotateurs.

La littérature montre qu'il existe une dichotomie d'attitude dans la gestion du long biceps lors d'une réparation de la coiffe des rotateurs. Les anglo-saxons, les scandinaves et les coréens, par exemple, sont partisans de la conservation au maximum du biceps à l'épaule effectuant même de simple débridements en cas de tendinopathie, avec des résultats non inférieurs aux ténotomies ou aux ténodèses concernant la douleur, lors d'une réparation de la coiffe des rotateurs (67,68). Les arguments avancés sont la préservation des fonctions vestigiales du biceps à l'épaule, la conservation de la force en supination au coude et la diminution des crampes et des déformations du galbe du bras (signe de Popeye), par rapport aux différentes techniques de sacrifice du biceps.



Figure 40 - Proportion de sacrifice du biceps lors d'une réparation de la coiffe des rotateurs (échantillon de 48 chirurgiens de l'Ouest de la France) - Table Ronde SOO 2016

L'attitude en France vis-à-vis du biceps est diamétralement opposée. Un sondage que nous avions réalisé avec la Société d'Orthopédie de l'Ouest (SOO) dans le cadre de la table ronde montre que trois-quart des chirurgiens de l'ouest de la France sacrifient au moins 50 % des long biceps lors d'une réparation de la coiffe des rotateurs. Cela nous vaut de la part des anglo-saxons le surnom de « biceps killer ». Cela a été fortement inspiré des travaux de Gilles Walch puis par le symposium de la SFA 2006. Le biceps est considéré comme une structure anatomique, source de douleurs et dénuée de fonction significative à l'épaule. Cette structure est potentiellement péjorative du résultat chirurgical en terme d'indolence et secondairement en terme de résultat fonctionnel. Ce symposium avait retrouvé 82% de tendinopathies objectivées à l'arthroscopie et jusqu'à 92% de lésions histologiques du biceps dans les ruptures transfixiantes de la coiffe des rotateurs.

Les manœuvres dynamiques avaient permis de démasquer 17% d'instabilité ou d'hypertrophie du biceps parmi les LPB macroscopiquement saines, et jusqu'à 44% sur l'ensemble des biceps. Ces perturbations fonctionnelles observées avaient suggéré qu'il n'y avait pratiquement pas de LB normal en cas de rupture de la coiffe des rotateurs. L'examen dynamique dans le plan vertical (test du Sablier) et dans le plan horizontal (Swinging test) en position demi-assise et en l'absence temporaire de traction avait suscité un grand intérêt, avec une réserve sur la surestimation potentielle de l'instabilité à type de subluxation.

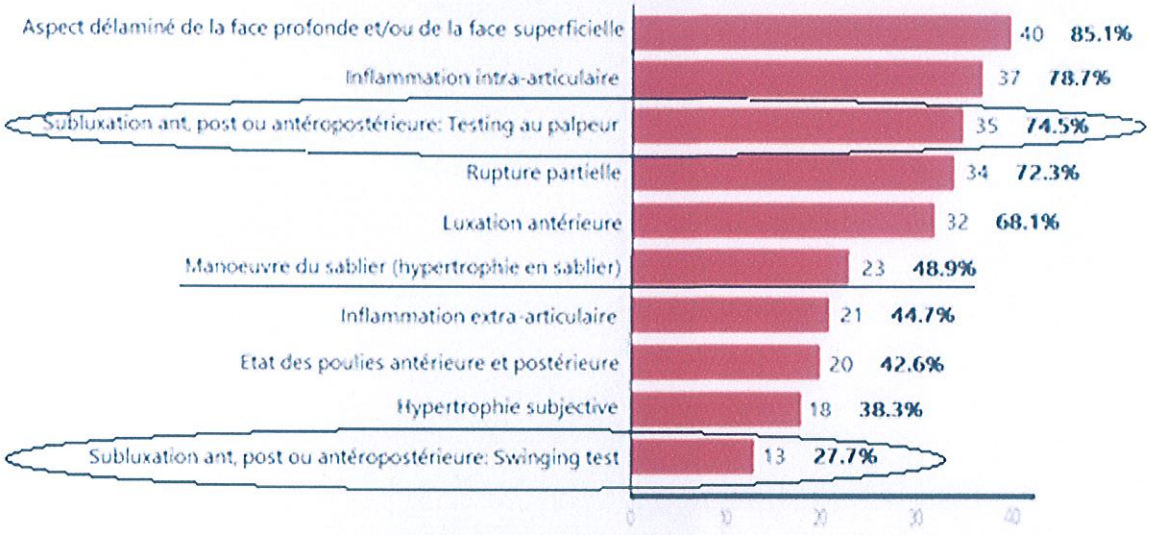

Figure 41 - Proportion des critères de tendinopathie du biceps évalués lors d'une arthroscopie d'épaule (échantillon de 48 chirurgiens de l'Ouest de la France) Table Ronde SOO 2016

Dans le cadre du même sondage, à l'occasion de la table ronde de la SOO 2016, on remarque que 10 ans plus tard, le swinging test proposé par la SFA n'a pas eu le grand succès annoncé. L'instabilité du biceps est recherchée trois fois plus par le testing au palpeur que par les manœuvres de rotation. De même, moins d'un chirurgien sur deux recherche une hypertrophie en sablier du biceps. En 2015, lors du symposium de la société française de chirurgie orthopédique et traumatologique (SOFCOT), une série de réparations de la coiffe des rotateurs revues à 10 ans a montré que les biceps non rompus étaient conservés dans 25% des cas en première intention dans la série globale. Il y avait au total 70% de biceps pathologiques dont 10% totalement rompus. Les patients ayant eu un sacrifice du biceps étaient significativement plus douloureux en préopératoire. Dans la série des reprises, 33% des patients avaient eu un biceps conservé lors de la première chirurgie. Ce symposium a conclu que les biceps jugés normaux (sans précision sur l'évaluation du biceps) en per-opératoire pouvaient être laissés en place et donner des résultats similaires aux cas de rupture spontanée, de ténotomie ou de ténodèse, sans être associés significativement à une reprise. En effet, à 10 ans, seulement 0.3% de la série globale a été reprise pour un geste isolé sur le biceps, sur un total de 9% de reprise. Il est en revanche recommandé de procéder à une ténotomie ou à une ténodèse lors d'une reprise.

Les pratiques ont changé ces dix dernières années comme le montre la conclusion du symposium de la SOFCOT de 2015 qui contraste avec celui de la SFA de 2006.

5) Apport de l'échographie dynamique et doppler couleur dans la démarche diagnostique d'une tendinopathie du biceps

De manière générale, l'échographie permet une évaluation de la LPB rapide et non invasive. Elle est peu coûteuse, disponible et permet un examen bilatéral et comparatif au côté sain. De plus elle ne présente aucune contre-indication (69). L'échographie de l'épaule, permet une exploration fiable de la portion extra-articulaire du biceps jusqu'au début de l'intervalle des rotateurs. De plus, un doppler comparatif permet objectivement d'évaluer une hyper vascularisation de la portion extra-articulaire en cas de ténosynovite. Les limites connues de l'échographie demeurent l'inaccessibilité de la partie proximale intra-articulaire allant au-delà de l'intervalle des rotateurs jusqu'à l'insertion labro-bicipitale.

Même si la fonction vestigiale du biceps à l'épaule est négligée par beaucoup, la corrélation absolue entre scapulalgie et tendinopathie du long biceps est difficile à évaluer. L'examen clinique du long biceps est très sensible mais très peu spécifique : des biais de confusion coexistent avec l'association fréquente des diagnostics différentiels : les ruptures de la coiffe des rotateurs, les arthropathies acromio-claviculaires associées ... etc. Le manque d'examen permettant le diagnostic des différentes tendinopathies, avec à la fois une bonne sensibilité et une bonne spécificité du biceps intra et extra-articulaire, nous mène à la conclusion que la combinaison des données cliniques, para-cliniques et arthroscopiques reste la meilleure façon de se faire une idée de l'implication du biceps dans les douleurs de l'épaule. L'apport de l'échographie est démontré ici par son caractère dynamique complémentaire des autres moyens d'investigation, ce qui permet de démasquer l'instabilité postérieure qui ne peut être diagnostiqué autrement en préopératoire. De manière générale, l'instabilité du biceps est davantage un problème dynamique qu'un problème statique. Nos conclusions nous mènent à essayer de proposer un algorithme décisionnel, comparable au score ISIS (Instability Shoulder Index Scale) pour l'instabilité d'épaule, mais permettant de calculer la probabilité d'imputabilité du biceps dans la douleur de l'épaule. Cet algorithme validant une indication de sacrifice ou de conservation du biceps pourrait ensuite être testé dans le versant thérapeutique avec un objectif de moins de 5% de douleurs résiduelles.

Même si notre étude montre la meilleure sensibilité pour le diagnostic échographique des instabilités, nos résultats n'ont pas été nettement sensibilisés par les manœuvres dynamiques. Il apparait paradoxalement que nos résultats sont inférieurs à ceux de la littérature pour le diagnostic d'instabilité. Cependant, ces études n'ont pas recherché les instabilités postérieures et antéropostérieures qui ne peuvent s'observer que pendant les manœuvres dynamiques. Cela peut expliquer les bons résultats des précédentes publications qui occultent cependant une partie de la pathologie d'instabilité. Cette étude n'a pas permis de valider le doppler couleur pour le diagnostic fiable de tenosynovite, néanmoins en comparant notre gold standard arthroscopique avec le reste de la littérature, nous avons des raisons de penser que nous avons été généreux avec plus de 75% de ténosynovite retrouvée.

V. Conclusions

Cette étude échographique a permis d'analyser de manière globale les critères de tendinopathie de la LPB. Cependant nos résultats ne nous permettent pas, pour le moment, de valider l'échographie seule dans le diagnostic préopératoire des tendinopathies de la LPB à type de ténosynovite, de rupture partielle et d'hypertrophie. En revanche la place de l'échographie dynamique dans le diagnostic complet des tendinopathies de la LPB en préopératoire n'est pas à remettre en question avec 76.5% de précision diagnostique indépendamment du sens de l'instabilité. Grâce à son caractère dynamique avec les manœuvres en abduction et rotation interne, notre étude a pu introduire pour la première fois, à notre connaissance, la description échographique d'instabilité postérieure à type de subluxation de la LPB. Cela a permis également de tester le doppler couleur spécifiquement pour le biceps, dans le cadre des ruptures de la coiffe des rotateurs mais l'absence de gold standard pour la portion extra-articulaire du biceps ne nous permet pas de tirer de conclusions. Enfin nous avons pu démontrer que l'IMC élevé n'est pas un facteur de risque d'erreur diagnostic pour tous les critères de tendinopathie étudiés.

Par ailleurs, nous avons pu standardiser l'examen arthroscopique du biceps. Nous recommandons de continuer à réaliser les manœuvres dynamiques sous arthroscopie promulguées par la SFA en 2006. Cependant, en plus de la manœuvre du sablier et du testing au palpeur du biceps et de ses poulies, nous recommandons de réaliser le swinging test modifié à 30° degré d'abduction. De plus une probable sensibilisation pourrait être réalisée par l'extension de coude lors de ces manoeuvres, ce qu'il faudrait étudier ultérieurement.

Enfin, cette étude ne remet pas en question, pour le moment, notre attitude française de sacrifier le biceps au moindre doute. Le bénéfice de préserver la LPB pour conserver ses fonctions vestigiales est nettement inférieur au risque de laisser persister des douleurs résiduelles après une réparation de la coiffe des rotateurs. L'indication de sacrifice du biceps pourrait suivre à l'avenir un algorithme décisionnel reposant sur l'examen clinique, l'examen para-clinique avec une place majeure pour l'échographie dynamique et l'examen arthroscopique. Un deuxième volet de cette étude sur la même série, actuellement en cours, porte sur l'évaluation diagnostique de l'arthro-IRM dans le diagnostic de cette même pathologie. Cela va nous permettre d'effectuer des corrélations pour les différentes tendinopathies de la LPB entre arthro IRM et arthroscopie et entre arthro IRM et échographie dynamique avec doppler couleur.

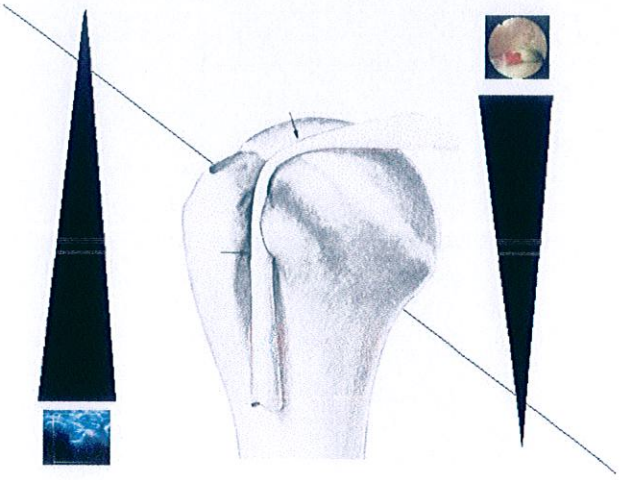

VI. Bibliographie

1. Pal GP, Bhatt RH, Patel VS. Relationship between the tendon of the long head of biceps brachii and the glenoidal labrum in humans. Anat Rec. 1991 Feb;229(2):278–80.

2. Vangsness CT, Jorgenson SS, Watson T, Johnson DL. The origin of the long head of the biceps from the scapula and glenoid labrum. An anatomical study of 100 shoulders. J Bone Joint Surg Br. 1994 Nov;76(6):951–4.

3. Hitchcock HH, Bechtol CO. Painful shoulder; observations on the role of the tendon of the long head of the biceps brachii in its causation. J Bone Joint Surg Am. 1948 Apr;30A(2):263–73.

4. Walch G, Nove-Josserand L, Levigne C, Renaud E. Tears of the supraspinatus tendon associated with "hidden" lesions of the rotator interval. J Shoulder Elb Surg Am Shoulder Elb Surg Al. 1994 Nov;3(6):353–60.

5. Habermeyer P, Magosch P, Pritsch M, Scheibel MT, Lichtenberg S. Anterosuperior impingement of the shoulder as a result of pulley lesions: a prospective arthroscopic study. J Shoulder Elb Surg Am Shoulder Elb Surg Al. 2004 Feb;13(1):5–12.

6. Zappia M, Reginelli A, Russo A, D'Agosto GF, Di Pietto F, Genovese EA, et al. Long head of the biceps tendon and rotator interval. Musculoskelet Surg. 2013 Aug;97 Suppl 2:S99–108.

7. Hermann B, Steiner D. Arterial supply of the human long biceps tendon. Acta Anat (Basel). 1990;137(2):129–31.

8. Kolts I, Tillmann B, Lüllmann-Rauch R. The structure and vascularization of the biceps brachii long head tendon. Ann Anat Anat Anz Off Organ Anat Ges. 1994 Jan;176(1):75–80.

9. Duparc F, Muller JM, Fréger P. Arterial blood supply of the proximal humeral epiphysis. Surg Radiol Anat SRA. 2001 Jun;23(3):185–90.

10. Chang K-V, Wu S-H, Lin S-H, Shieh J-Y, Wang T-G, Chen W-S. Power Doppler presentation of shoulders with biceps disorder. Arch Phys Med Rehabil. 2010 Apr;91(4):624–31.

11. Alpantaki K, McLaughlin D, Karagogeos D, Hadjipavlou A, Kontakis G. Sympathetic and sensory neural elements in the tendon of the long head of the biceps. J Bone Joint Surg Am. 2005 Jul;87(7):1580–3.

12. Asvat R, Candler P, Sarmiento EE. High incidence of the third head of biceps brachii in South African populations. J Anat. 1993 Feb;182 (Pt 1):101–4.

13. Broca P. Sur le tropomètre. Bull Société Anthropol Paris. 1880;3(1):716–20.

14. Martin C. De la direction des axes du col et des condyles du femur et de l'humerus dans les mammiferes, les oiseaux et les reptiles. Compt Rend Acad Sci. 1857;44:1027–9.

15. Krahl VE, Evans FG. Humeral torsion in man. Am J Phys Anthropol. 1945 Sep 1;3(3):229–53.

16. Hernigou P, Duparc F, Hernigou A. Determining humeral retroversion with computed tomography. J Bone Joint Surg Am. 2002 Oct;84-A(10):1753–62.

17. Balg F, Boulianne M, Boileau P. Bicipital groove orientation: considerations for the retroversion of a prosthesis in fractures of the proximal humerus. J Shoulder Elb Surg Am Shoulder Elb Surg Al. 2006 Apr;15(2):195–8.

18. Lippman R. Bicipital tenosynovitis. N State J M. 1944;(41):2235.

19. Andrews JR, Carson WG, McLeod WD. Glenoid labrum tears related to the long head of the biceps. Am J Sports Med. 1985 Oct;13(5):337–41.

20. Pagnani MJ, Deng XH, Warren RF, Torzilli PA, O'Brien SJ. Role of the long head of the biceps brachii in glenohumeral stability: a biomechanical study in cadavera. J Shoulder Elb Surg Am Shoulder Elb Surg Al. 1996 Aug;5(4):255–62.

21. Itoi E, Newman SR, Kuechle DK, Morrey BF, An KN. Dynamic anterior stabilisers of the shoulder with the arm in abduction. J Bone Joint Surg Br. 1994 Sep;76(5):834–6.

22. Kido T, Itoi E, Konno N, Sano A, Urayama M, Sato K. The depressor function of biceps on the head of the humerus in shoulders with tears of the rotator cuff. J Bone Joint Surg Br. 2000 Apr;82(3):416–9.

23. Rodosky MW, Harner CD, Fu FH. The role of the long head of the biceps muscle and superior glenoid labrum in anterior stability of the shoulder. Am J Sports Med. 1994 Feb;22(1):121–30.

24. Youm T, ElAttrache NS, Tibone JE, McGarry MH, Lee TQ. The effect of the long head of the biceps on glenohumeral kinematics. J Shoulder Elb Surg Am Shoulder Elb Surg Al. 2009 Feb;18(1):122–9.

25. Kim SH, Ha KI, Kim HS, Kim SW. Electromyographic activity of the biceps brachii muscle in shoulders with anterior instability. Arthrosc J Arthrosc Relat Surg Off Publ Arthrosc Assoc N Am Int Arthrosc Assoc. 2001 Oct;17(8):864–8.

26. Furlani J. Electromyographic study of the m. biceps brachii in movements at the glenohumeral joint. Acta Anat (Basel). 1976;96(2):270–84.

27. Warner JJ, McMahon PJ. The role of the long head of the biceps brachii in superior stability of the glenohumeral joint. J Bone Joint Surg Am. 1995 Mar;77(3):366–72.

28. Walch G, Edwards TB, Boulahia A, Nové-Josserand L, Neyton L, Szabo I. Arthroscopic tenotomy of the long head of the biceps in the treatment of rotator cuff tears: clinical and radiographic results of 307 cases. J Shoulder Elb Surg Am Shoulder Elb Surg Al. 2005 Jun;14(3):238–46.

29. Cheng NM, Pan W-R, Vally F, Le Roux CM, Richardson MD. The arterial supply of the long head of biceps tendon: Anatomical study with implications for tendon rupture. Clin Anat N Y N. 2010 Sep;23(6):683–92.

30. Delle Rose G, Borroni M, Silvestro A, Garofalo R, Conti M, De Nittis P, et al. The long head of biceps as a source of pain in active population: tenotomy or tenodesis? A comparison of 2 case series with isolated lesions. Musculoskelet Surg. 2012 May;96 Suppl 1:S47–52.

31. Beall DP, Williamson EE, Ly JQ, Adkins MC, Emery RL, Jones TP, et al. Association of biceps tendon tears with rotator cuff abnormalities: degree of correlation with tears of the anterior and superior portions of the rotator cuff. AJR Am J Roentgenol. 2003 Mar;180(3):633–9.

32. Chen C-H, Hsu K-Y, Chen W-J, Shih C-H. Incidence and severity of biceps long head tendon lesion in patients with complete rotator cuff tears. J Trauma. 2005 Jun;58(6):1189–93.

33. Boileau P, Ahrens PM, Hatzidakis AM. Entrapment of the long head of the biceps tendon: the hourglass biceps--a cause of pain and locking of the shoulder. J Shoulder Elb Surg Am Shoulder Elb Surg Al. 2004 Jun;13(3):249–57.

34. Neer CS. Anterior acromioplasty for the chronic impingement syndrome in the shoulder: a preliminary report. J Bone Joint Surg Am. 1972 Jan;54(1):41–50.

35. Lafosse L, Reiland Y, Baier GP, Toussaint B, Jost B. Anterior and posterior instability of the long head of the biceps tendon in rotator cuff tears: a new classification based on arthroscopic observations. Arthrosc J Arthrosc Relat Surg Off Publ Arthrosc Assoc N Am Int Arthrosc Assoc. 2007 Jan;23(1):73–80.

36. Naimark M, Zhang AL, Leon I, Trivellas A, Feeley BT, Ma CB. Clinical, Radiographic, and Surgical Presentation of Subscapularis Tendon Tears: A Retrospective Analysis of 139 Patients. Arthrosc J Arthrosc Relat Surg Off Publ Arthrosc Assoc N Am Int Arthrosc Assoc. 2016 May;32(5):747–52.

37. Walch G, Nové-Josserand L, Boileau P, Levigne C. Subluxations and dislocations of the tendon of the long head of the biceps. J Shoulder Elb Surg Am Shoulder Elb Surg Al. 1998 Apr;7(2):100–8.

38. Murthi AM, Vosburgh CL, Neviaser TJ. The incidence of pathologic changes of the long head of the biceps tendon. J Shoulder Elb Surg Am Shoulder Elb Surg Al. 2000 Oct;9(5):382–5.

39. Mohtadi NG, Vellet AD, Clark ML, Hollinshead RM, Sasyniuk TM, Fick GH, et al. A prospective, double-blind comparison of magnetic resonance imaging and arthroscopy in the evaluation of patients presenting with shoulder pain. J Shoulder Elb Surg Am Shoulder Elb Surg Al. 2004 Jun;13(3):258–65.

40. Freeland AE, Higgins RW. Anterior shoulder dislocation with posterior displacement of the long head of the biceps tendon. Arthrographic findings. A case report. Orthopedics. 1985 Apr;8(4):468–9.

41. Rakofsky M, Arias C, Wagner JJ. Case report 633. Posterior dislocation of the long head of the biceps tendon without fracture of the tuberosity. Skeletal Radiol. 1990;19(7):532–4.

42. Bauer T, Vuillemin A, Hardy P, Rousselin B. Posterior dislocation of the long head of the biceps tendon: a case report. J Shoulder Elb Surg Am Shoulder Elb Surg Al. 2005 Oct;14(5):557–8.

43. McFarland EG, Borade A. Examination of the Biceps Tendon. Clin Sports Med. 2016 Jan;35(1):29–45.

44. Boileau P, Ahrens PM, Hatzidakis AM. Entrapment of the long head of the biceps tendon: the hourglass biceps--a cause of pain and locking of the shoulder. J Shoulder Elb Surg Am Shoulder Elb Surg Al. 2004 Jun;13(3):249–57.

45. Michelin P, Kasprzak K, Dacher JN, Lefebvre V, Duparc F. Ultrasound and anatomical assessment of the infraspinatus tendon through anterosuperolateral approach. Eur Radiol. 2015 Aug;25(8):2240–5.

46. Barth J, Fotiadis E, Barthelemy R, Genna S, Saffarini M. Ultrasonic evaluation of the repair integrity can predict functional outcomes after arthroscopic double-row rotator cuff repair. Knee Surg Sports Traumatol Arthrosc Off J ESSKA. 2015 Feb;23(2):376–85.

47. Collin P, Yoshida M, Delarue A, Lucas C, Jossaume T, Lädermann A, et al. Evaluating postoperative rotator cuff healing: Prospective comparison of MRI and ultrasound. Orthop Traumatol Surg Res OTSR. 2015 Oct;101(6 Suppl):S265–8.

48. Razmjou H, Fournier-Gosselin S, Christakis M, Pennings A, ElMaraghy A, Holtby R. Accuracy of magnetic resonance imaging in detecting biceps pathology in patients with rotator cuff disorders: comparison with arthroscopy. J Shoulder Elb Surg Am Shoulder Elb Surg Al. 2016 Jan;25(1):38–44.

49. Dubrow SA, Streit JJ, Shishani Y, Robbin MR, Gobezie R. Diagnostic accuracy in detecting tears in the proximal biceps tendon using standard nonenhancing shoulder MRI. Open Access J Sports Med. 2014;5:81–7.

50. Spritzer CE, Collins AJ, Cooperman A, Speer KP. Assessment of instability of the long head of the biceps tendon by MRI. Skeletal Radiol. 2001 Apr;30(4):199–207.

51. Rokito AS, Bilgen OF, Zuckerman JD, Cuomo F. Medial dislocation of the long head of the biceps tendon. Magnetic resonance imaging evaluation. Am J Orthop Belle Mead NJ. 1996 Apr;25(4):314, 318–23.

52. Armstrong A, Teefey SA, Wu T, Clark AM, Middleton WD, Yamaguchi K, et al. The efficacy of ultrasound in the diagnosis of long head of the biceps tendon pathology. J Shoulder Elb Surg Am Shoulder Elb Surg Al. 2006 Feb;15(1):7–11.

53. Skendzel JG, Jacobson JA, Carpenter JE, Miller BS. Long head of biceps brachii tendon evaluation: accuracy of preoperative ultrasound. AJR Am J Roentgenol. 2011 Oct;197(4):942–8.

54. Farin PU, Jaroma H, Harju A, Soimakallio S. Medial displacement of the biceps brachii tendon: evaluation with dynamic sonography during maximal external shoulder rotation. Radiology. 1995 Jun;195(3):845–8.

55. Pujol N, Hargunani R, Gadikoppula S, Holloway B, Ahrens PM. Dynamic ultrasound assessment in the diagnosis of intra-articular entrapment of the biceps tendon (hourglass biceps): A preliminary investigation. Int J Shoulder Surg. 2009 Oct;3(4):80–4.

56. Azaïez-Mathari A, Lemary JB, Zeitoun-Eiss D, Brasseur JL. Echo-anatomie du tendon du chef long du biceps. In: Actualités en échographie de l'appareil locomoteur. Montpellier: Sauramps Médical. In: Brasseur JL, Zeitoun-Eiss D, Dion E, editors.;

57. Strunk J, Lange U, Kürten B, Schmidt KL, Neeck G. Doppler sonographic findings in the long bicipital tendon sheath in patients with rheumatoid arthritis as compared with patients with degenerative diseases of the shoulder. Arthritis Rheum. 2003 Jul;48(7):1828–32.

58. Ohberg L, Alfredson H. Ultrasound guided sclerosis of neovessels in painful chronic Achilles tendinosis: pilot study of a new treatment. Br J Sports Med. 2002 Jun;36(3):173–5; discussion 176–7.

59. Chang K-V, Chen W-S, Wang T-G, Hung C-Y, Chien K-L. Associations of sonographic abnormalities of the shoulder with various grades of biceps peritendinous effusion (BPE). Ultrasound Med Biol. 2014 Feb;40(2):313–21.

60. Gilmer BB, DeMers AM, Guerrero D, Reid JB, Lubowitz JH, Guttmann D. Arthroscopic versus open comparison of long head of biceps tendon visualization and pathology in patients requiring

tenodesis. Arthrosc J Arthrosc Relat Surg Off Publ Arthrosc Assoc N Am Int Arthrosc Assoc. 2015 Jan;31(1):29–34.

61. Taylor SA, Khair MM, Gulotta LV, Pearle AD, Baret NJ, Newman AM, et al. Diagnostic glenohumeral arthroscopy fails to fully evaluate the biceps-labral complex. Arthrosc J Arthrosc Relat Surg Off Publ Arthrosc Assoc N Am Int Arthrosc Assoc. 2015 Feb;31(2):215–24.

62. Festa A, Allert J, Issa K, Tasto JP, Myer JJ. Visualization of the extra-articular portion of the long head of the biceps tendon during intra-articular shoulder arthroscopy. Arthrosc J Arthrosc Relat Surg Off Publ Arthrosc Assoc N Am Int Arthrosc Assoc. 2014 Nov;30(11):1413–7.

63. Jordan RW, Saithna A. Physical examination tests and imaging studies based on arthroscopic assessment of the long head of biceps tendon are invalid. Knee Surg Sports Traumatol Arthrosc Off J ESSKA. 2015 Nov 26;

64. Moon SC, Cho NS, Rhee YG. Analysis of "hidden lesions" of the extra-articular biceps after subpectoral biceps tenodesis: the subpectoral portion as the optimal tenodesis site. Am J Sports Med. 2015 Jan;43(1):63–8.

65. Choi CH, Kim SS, Kim SJ, Lee JH. Arthroscopic Changes of the Biceps Pulley in Rotator Cuff Tear and Its Clinical Significance in Relation to Treatment. Clin Orthop Surg. 2015 Sep;7(3):365–71.

66. Hardy P, Bauer T, Tarissi N, le Loulec Y-P, Courage O. Ténodèse du long biceps sous la coulisse bicipitale : courbe d'apprentissage et analyse des échecs. Rev Chir Orthopédique Traumatol. 2014 Dec;100(8):e13–4.

67. Kukkonen J, Rantakokko J, Virolainen P, Aärimaa V. The effect of biceps procedure on the outcome of rotator cuff reconstruction. ISRN Orthop. 2013;2013:840965.

68. Oh JH, Lee YH, Kim SH, Park JS, Seo HJ, Kim W, et al. Comparison of Treatments for Superior Labrum-Biceps Complex Lesions With Concomitant Rotator Cuff Repair: A Prospective, Randomized, Comparative Analysis of Debridement, Biceps Tenotomy, and Biceps Tenodesis. Arthrosc J Arthrosc Relat Surg Off Publ Arthrosc Assoc N Am Int Arthrosc Assoc. 2016 Jun;32(6):958–67.

69. Özçakar L, Kara M, Chang K-V, Çarl AB, Akkaya N, Tok F, et al. Nineteen reasons why physiatrists should do musculoskeletal ultrasound: EURO-MUSCULUS/USPRM recommendations. Am J Phys Med Rehabil Assoc Acad Physiatr. 2015 Jun;94(6):e45–9.

VII. Résumé

Introduction : L'objectif de cette étude était d'évaluer l'apport de l'échographie dynamique avec doppler couleur pour diagnostiquer les tendinopathies de la longue portion du biceps (LPB) en dehors des lésions du complexe labrobicipital, avant une réparation de la coiffe des rotateurs (RCR). L'étude suppose que l'arthroscopie est la procédure diagnostique de référence malgré son champ de vision limité à la portion intra-articulaire.

Matériel et méthode : L'évaluation arthroscopique de la LPB de 30 patients suspectés de rupture de la coiffe des rotateurs a été comparée prospectivement en double aveugle avec l'évaluation préopératoire d'une échographie dynamique avec doppler couleur comparative au côté controlatéral. Les critères d'exclusion étaient un antécédent d'intervention chirurgicale, de fracture, d'arthrite inflammatoire de l'épaule opérée et si 3 mois ou plus s'étaient écoulés entre l'échographie et l'arthroscopie. Les critères de tendinopathies comparés étaient : l'inflammation, la rupture partielle ou totale, l'hypertrophie subjective ou en sablier et l'instabilité antérieure, postérieure ou antéropostérieure. La sensibilité, la spécificité, et la précision diagnostique ont été calculées pour chacun de ces critères.

Résultats : L'échographie a correctement diagnostiqué 4 des 23 biceps inflammatoires (sensibilité (Se): 17.4%, spécificité (Sp): 85.7%), 3 des 14 biceps partiellement ou totalement rompus (Se: 21.4%, Sp: 100%), 5 des 17 biceps hypertrophiques (Se: 29.4%, Sp: 92.3%) et 8 des 14 biceps instables (Se: 57.1%, Sp: 93.8%). La précision diagnostique était de 33.3% pour l'inflammation, de 63.3% pour la rupture, de 56.7% pour l'hypertrophie et de 76.7% pour l'instabilité.

Discussion : L'échographie dynamique avec doppler couleur a démontré une précision insuffisante dans le diagnostic des tendinopathies à type d'inflammation, de rupture et d'hypertrophie de la LPB. Les manœuvres dynamiques apportent une précision diagnostique correcte de l'instabilité indifféremment du sens et ont permis de décrire la subluxation postérieure indétectable avec les autres imageries. Les limites de cette étude sont principalement la supposition que l'arthroscopie est le 'gold standard' pour identifier les tendinopathies extra-articulaires, et la faible taille d'échantillon.

Conclusion : L'échographie dynamique avec doppler couleur seule ne permet pas de diagnostiquer avec fiabilité toutes les tendinopathies de la LPB. Cependant son information dynamique et préopératoire pourrait, avec d'autres imageries complémentaires et avec l'arthroscopie, être intégrée dans un algorithme décisionnel pour mieux poser l'indication d'un sacrifice de la LPB.

Mots-clefs : Biceps brachial, tendinopathie, échographie, doppler couleur, arthroscopie, diagnostic dynamique