Reconstruction d'une rupture fermée des poulies du pouce par autogreffe unique au tendon long palmaire : a propos d'un cas

F.Fazilleau [1-2], D.Cheval [1-2], J.Richou [3], D. Le Nen [1-2]

[1] Université de Bretagne Occidentale, Faculté de Médecine 29200 Brest
[2] Service de Chirurgie Orthopédique et Traumatologique, CHRU Brest, bd Tanguy Prigent, 29200 Brest
[3] Service de Chirurgie Orthopédique, Clinique du Ter 56270 Lorient

- Ruptures fermées des poulies digitales

➢ *Pathologies rares*

➢ *Rencontrée en pratique sportive = Grimpeur* (1 Moutet 2003)

➢ *Annulaire = le plus souvent atteint* (1 Moutet 2003)

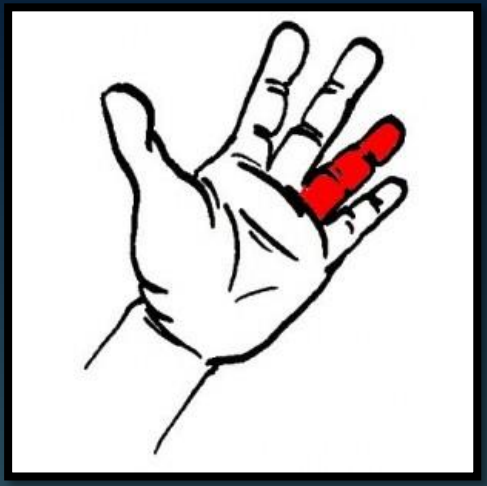



- Ruptures fermées des poulies du pouce

➢ *Extrêmement rare = 3 cas décrits* *(2 Wilson 2005 / 3 Kosiyatrakul 2009)*

➢ *Reconstruction d'une ou de deux des 3 poulies selon les auteurs*

➢ *Utilisation d'une greffe par poulie reconstruite*

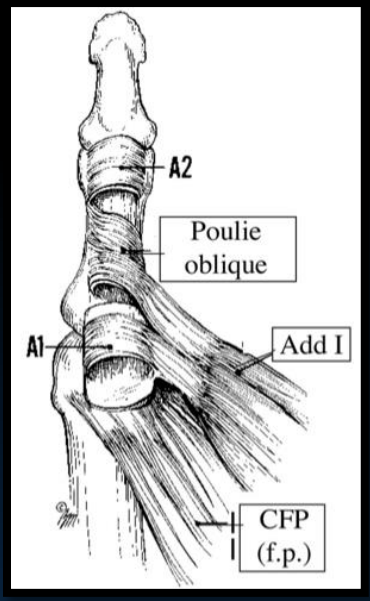

Description d'une technique originale permettant la reconstruction de 2 poulies par une greffe unique au tendon long palmaire

- Femme de 48 ans / Droitière

➢ Ténosynovite des fléchisseurs depuis 2 ans

➢ Injection locale de corticostéroïde

➢ Consultation pour perte d'amplitude de flexion IP du pouce

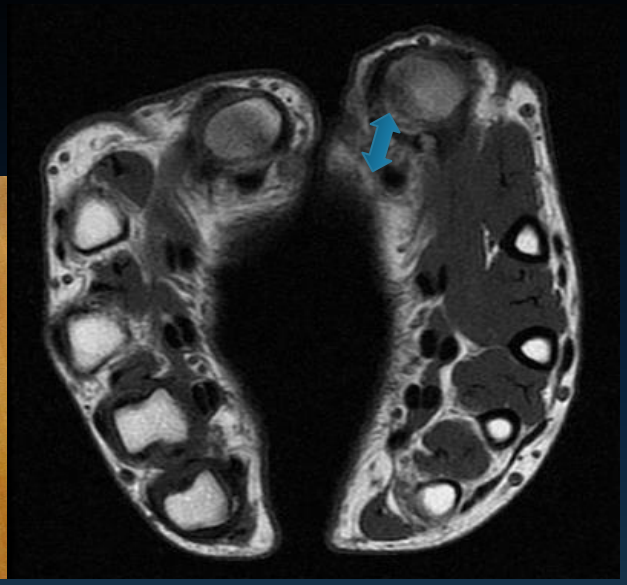

➢ Clinique = Effet corde d'arc

➢ Radiographies standard = Absence de lésion

➢ IRM = Rupture complète des poulies A1 et Oblique

① Prélèvement du long palmaire

② Ténolyse du LFP

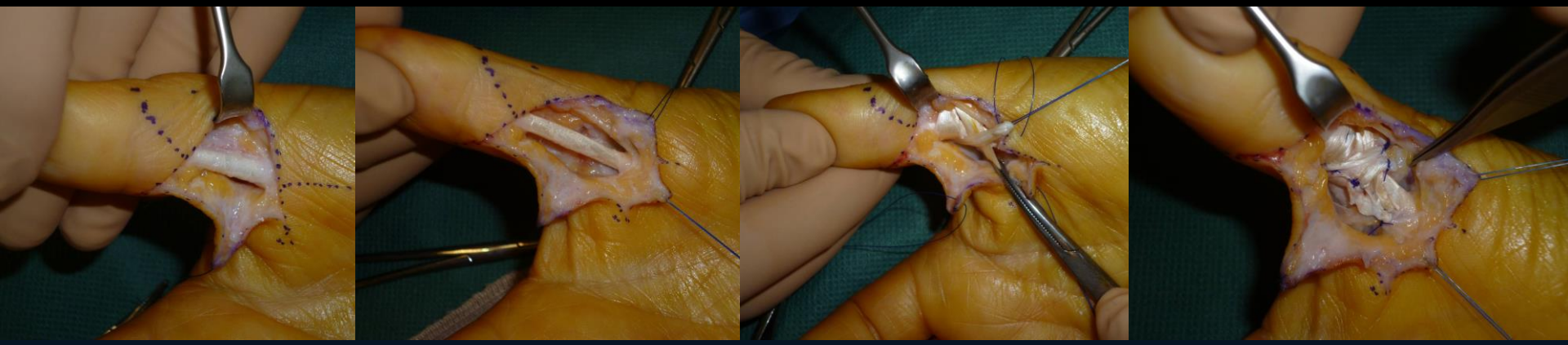

② Passage du greffon en γ Inversé (Criss-Cross plasty)

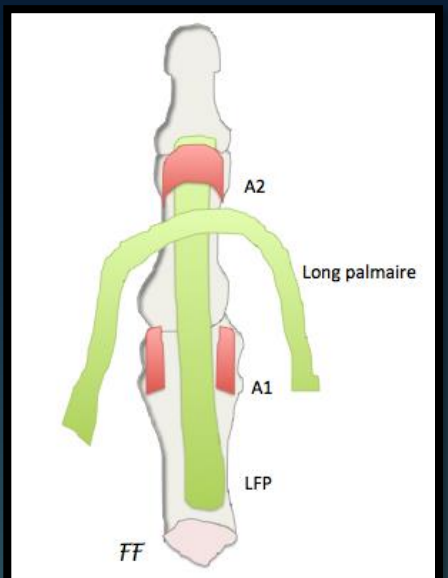

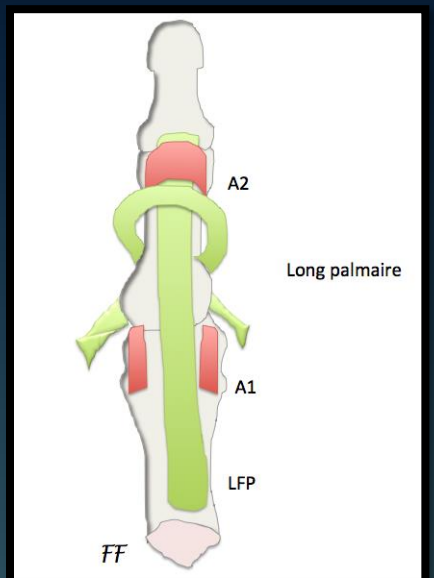

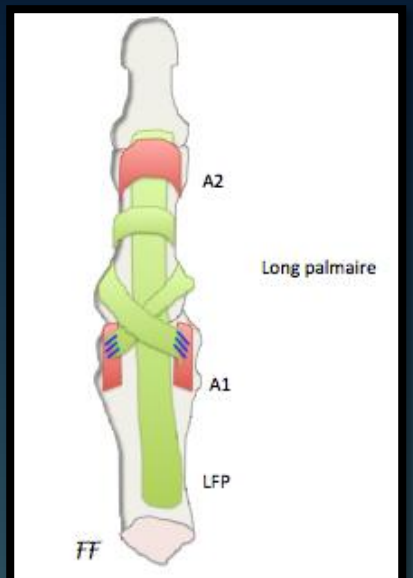

Post-opératoire

- Rééducation active immédiate
- Port d'une bague durant 2 mois

6 mois

- Cicatrisation complète
- Disparition de l'effet corde d'arc
- Restauration des mobilités (Kapandji 10)
- Restauration de la force

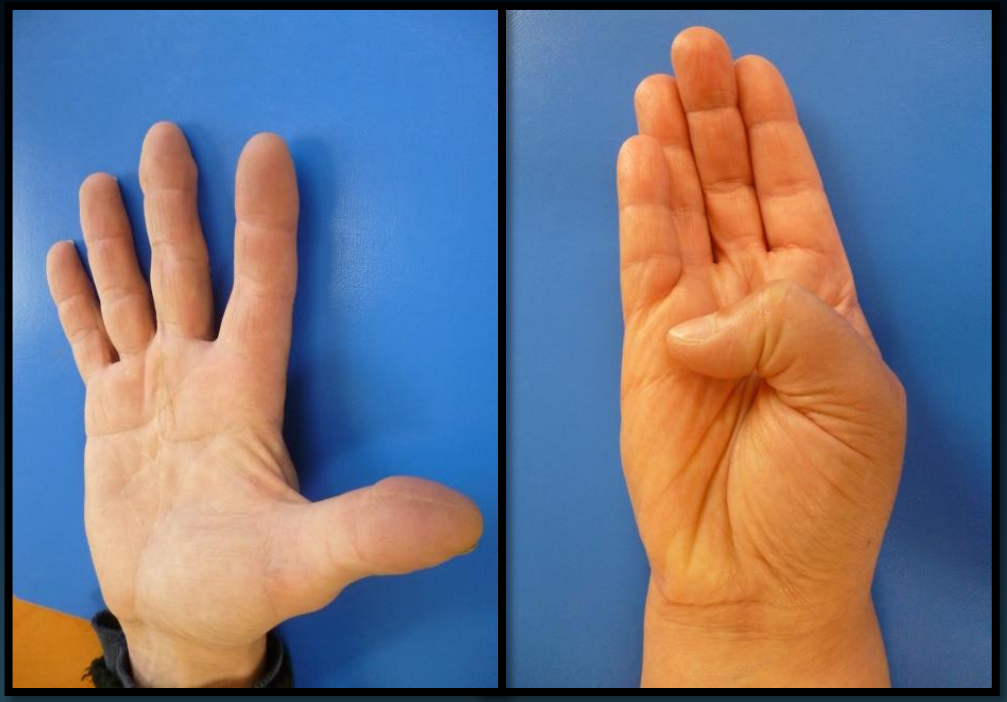

Epidémiologie

- Ruptures fermées des poulies du pouce

➢ Extrêmement rare = 3 cas décrits *(2 Wilson 2005 / 3 Kosiyatrakul 2009)*

➢ Sexe féminin 100 %

➢ Age moyen 44 ans

➢ Injection locale de cortico-stéroïde 75 %

Combien de poulies reconstruire ? Quelle technique utiliser ?

Plusieurs concepts → Pas de consensus

➢ Reconstruire une seule poulie ?

- Uniquement la poulie oblique *(Doyle 1988)*
- A1 ou oblique *(Zissimos 1994)*

➢ Deux poulies sur trois ?

- Réparation de la poulie oblique et d'une poulie adjacente *(Esplin 1996)*
- Réparation de A1 et Av *(Bayat 2002)*

Auteur	Poulies reconstruites	Technique utilisée
Le Viet 2005 [2]	A1 + Oblique	A1 = Plastie au tendon adducteur Oblique = Plastie au long palmaire (3 boucles)
Le Viet 2005 [2]	A1 + Oblique	A1 = Plastie en Z selon Kapandji [8] Oblique = Plastie au tendon adducteur
Kosiyatrakul 2009 [3]	Oblique	Plastie au long palmaire (3 boucles)

- Nouvelle technique de reconstruction dite « y Inversé » ou « Criss-Cross Plasty »

- 2 poulies reconstruites par une greffe unique
- Résultat fonctionnel satisfaisant : force et mobilité
- Résultat esthétique satisfaisant : perte de l'effet corde d'arc et absence de gros doigt
- Diminution morbidité : un seul prélèvement

Bibliographie

1 Moutet F. Flexor tendon pulley system: anatomy, pathology, treatment. Chir Main. 2003 Feb;22(1):1-12. PMID: 12723303

2 Wilson S.M., Roulot E., Le Viet D. Closed rupture of the thumb flexor tendon pulleys. J Hand Surg Br. 2005 Dec;30(6):621–623. PMID: 16105714

3 Kosiyatrakul A., Jitprapaikulsam S., Durand S., Oberlin C. Closed flexor pulley rupture of the thumb: case report and review of literature. Hand Surg. 2009;14(2-3):139-142. PMID: 20135743

4 Doyle JR. Anatomy of the finger flexor tendon sheath and pulley system : a current review. J Hand Surg Am. 1988 Jul;13(4):473-484. PMID: 3418049

5 Zissimos AG, Szabo RM, Yinger KE, Sharkey NA. Biomechanics of the thumb flexor pulley system. J Hand Surg Am. 1994 May;19(3):475– 479. PMID: 8056978

6 Esplin VS, Tencer AF, Hanel DP, Cosio MQ. Restoration of function of the thumb flexor apparatus requires repair of the oblique and one adjacent flexor tendon pulley. J Orthop Res. 1996 Janv;14(1):152–156. PMID: 8618158

7 Bayat A, Shaaban H, Giakas G, Lees VC, The pulley system of the thumb: anatomic and biomechanical study. *J Hand Surg Am*. 2002 Jul;27(4):628–635.

8 Kapandji IA. Reconstructive augmentation of the metacarpal tendons. Ann Chir Main, 1983;2(3):281–282. PMID: 9382649