THÈSE DE DOCTORAT EN MÉDECINE

DIPLÔME D'ÉTAT

Année : 2019

Thèse présentée par :

Monsieur Arthur DELLESTABLE

Né le 16 mai 1990 à Pau (64)

Thèse soutenue publiquement le 10 octobre 2019

Titre de la thèse :

Trapézectomie et ligamentoplastie au Gore-Tex® dans le traitement de la rhizarthrose, résultats à plus de 10 ans

Président	Mr le Professeur Frédéric DUBRANA
Membres du jury	Mr le Professeur Dominique LE NEN
	Mr le Professeur Christian LEFÈVRE
	Mr le Professeur Éric STINDEL
	Mr le Docteur Damien CHEVAL
	Mr le Docteur Thomas WILLIAMS

FACULTÉ
DE MÉDECINE &
SCIENCES DE LA SANTÉ

UNIVERSITÉ DE BRETAGNE OCCIDENTALE

FACULTÉ DE MEDECINE ET DES SCIENCES DE LA SANTÉ DE BREST

Doyens honoraires

FLOCH Hervé
LE MENN Gabriel (T)
SENECAIL Bernard
BOLES Jean-Michel
BIZAIS Yves (T)
DE BRAEKELEER Marc (T)

Doyen

BERTHOU Christian

Professeurs émérites

BOLES Jean-Michel	Réanimation
BOTBOL Michel	Pédopsychiatrie
CENAC Arnaud	Médecine interne
COLLET Michel	Gynécologie obstétrique
JOUQUAN Jean	Médecine interne
LEHN Pierre	Biologie cellulaire
MOTTIER Dominique	Thérapeutique
YOUINOU Pierre	Immunologie

Professeurs des Universités – Praticiens Hospitaliers en surnombre

OZIER Yves	Anesthésiologie-réanimation

Professeurs des Universités – Praticiens Hospitaliers de Classe Exceptionnelle

BERTHOU Christian	Hématologie
COCHENER-LAMARD Béatrice	Ophtalmologie
DEWITTE Jean-Dominique	Médecine et santé au travail
FEREC Claude	Génétique
FOURNIER Georges	Urologie
GENTRIC Armelle	Gériatrie et biologie du vieillissement
GILARD Martine	Cardiologie
GOUNY Pierre	Chirurgie vasculaire

LEFÈVRE Christian	Anatomie
NONENT Michel	Radiologie et imagerie médicale
REMY-NERIS Olivier	Médecine physique et réadaptation
SARAUX Alain	Rhumatologie
ROBASZKIEWICZ Michel	Gastroentérologie

Professeurs des Universités – Praticiens Hospitaliers de 1ère Classe

AUBRON Cécile	Réanimation
BAIL Jean-Pierre	Chirurgie digestive
BEZON Éric	Chirurgie thoracique et cardiovasculaire
BLONDEL Marc	Biologie cellulaire
BRESSOLLETTE Luc	Médecine vasculaire
CARRE Jean-Luc	Biochimie et biologie moléculaire
DE PARSCAU DU PLESSIX Loïc	Pédiatrie
DELARUE Jacques	Nutrition
DEVAUCHELLE-PENSEC Valérie	Rhumatologie
DUBRANA Frédéric	Chirurgie orthopédique et traumatologique
FENOLL Bertrand	Chirurgie infantile
HU Weiguo	Chirurgie plastique, reconstructrice et esthétique
KERLAN Véronique	Endocrinologie, diabète et maladies métaboliques
LACUT Karine	Thérapeutique
LE MEUR Yannick	Néphrologie
LE NEN Dominique	Chirurgie orthopédique et traumatologique
LEROYER Christophe	Pneumologie
MANSOURATI Jacques	Cardiologie
MARIANOWSKI Rémi	Oto-rhino-laryngologie
MERVIEL Philippe	Gynécologie obstétrique
MISERY Laurent	Dermato-vénérologie
NEVEZ Gilles	Parasitologie et mycologie
PAYAN Christopher	Bactériologie-virologie
SALAUN Pierre-Yves	Biophysique et médecine nucléaire
SIZUN Jacques	Pédiatrie
STINDEL Éric	Biostatistiques, informatique médicale et technologies de communication
TIMSIT Serge	Neurologie
VALERI Antoine	Urologie
WALTER Michel	Psychiatrie d'adultes

Professeurs des Universités – Praticiens Hospitaliers de 2ème Classe

ANSART Séverine	Maladies infectieuses
BEN SALEM Douraied	Radiologie et imagerie médicale
BERNARD-MARCORELLES Pascale	Anatomie et cytologie pathologiques
BROCHARD Sylvain	Médecine physique et réadaptation
BRONSARD Guillaume	Pédopsychiatrie
CORNEC Divi	Rhumatologie
COUTURAUD Francis	Pneumologie
GENTRIC Jean-Christophe	Radiologie et imagerie médicale
GIROUX-METGES Marie-Agnès	Physiologie
HERY-ARNAUD Geneviève	Bactériologie-virologie
HUET Olivier	Anesthésiologie-réanimation

L'HER Erwan	Réanimation
LE GAC Gérald	Génétique
LE MARECHAL Cédric	Génétique
LE ROUX Pierre-Yves	Biophysique et médecinenucléaire
LIPPERT Éric	Hématologie
MONTIER Tristan	Biologie cellulaire
NOUSBAUM Jean-Baptiste	Gastroentérologie
PRADIER Olivier	Cancérologie
RENAUDINEAU Yves	Immunologie
SEIZEUR Romuald	Anatomie
THEREAUX Jérémie	Chirurgie digestive
TROADEC Marie-Bérengère	Génétique

Professeurs des Universités de Médecine Générale

LE FLOC'H Bernard
LE RESTE Jean-Yves

Professeurs des Universités associés de Médecine Générale (à mi-temps)

BARRAINE Pierre
CHIRON Benoît

Professeur des Universités

BORDRON Anne	Biologie cellulaire

Professeur des Universités Associé (à mi-temps)

METGES Jean-Philippe	Cancérologie

Maîtres de Conférences des Universités – Praticiens Hospitaliers Hors Classe

JAMIN Christophe	Immunologie
MOREL Frédéric	Biologie et médecine du développement et de la reproduction
PERSON Hervé	Anatomie

Maîtres de Conférences des Universités – Praticiens Hospitaliers de 1ère Classe

ABGRAL Ronan	Biophysique et médecine nucléaire
DE VRIES Philine	Chirurgie infantile
DOUET-GUILBERT Nathalie	Génétique
HILLION Sophie	Immunologie
LE BERRE Rozenn	Maladies infectieuses
LE GAL Solène	Parasitologie et mycologie
LE VEN Florent	Cardiologie
LODDE Brice	Médecine et santé au travail
MIALON Philippe	Physiologie
PERRIN Aurore	Biologie et médecine du développement et de la reproduction
PLEE-GAUTIER Emmanuelle	Biochimie et biologie moléculaire

QUERELLOU Solène	Biophysique et médecine nucléaire
TALAGAS Matthieu	Histologie, embryologie et cytogénétique
UGUEN Arnaud	Anatomie et cytologie pathologiques
VALLET Sophie	Bactériologie-virologie

Maîtres de Conférences des Universités – Praticiens Hospitaliers de 2ème Classe

BERROUIGUET Sofian	Psychiatrie d'adultes
BRENAUT Emilie	Dermato-vénéréologie
CORNEC-LE GALL Emilie	Néphrologie
GUILLOU Morgane	Addictologie
MAGRO Elsa	Neurochirurgie
ROBIN Philippe	Biophysique et médecine nucléaire
SALIOU Philippe	Épidémiologie, économie de la santé et prévention
SCHICK Ulrike	Cancérologie

Maîtres de Conférences de Médecine Générale

NABBE Patrice

Maîtres de Conférences Associés de Médecine Générale (à mi-temps)

BARAIS Marie
BEURTON COURAUD Lucas
DERRIENNIC Jérémy

Maîtres de Conférences des Universités de Classe Normale

BERNARD Delphine	Biochimie et biologie moléculaire
BOUSSE Alexandre	Génie informatique, automatique et traitement du signal
DANY Antoine	Épidémiologie et santé publique
DERBEZ Benjamin	Sociologie démographie
LE CORNEC Anne-Hélène	Psychologie
LANCIEN Frédéric	Physiologie
LE CORRE Rozenn	Biologie cellulaire
MIGNEN Olivier	Physiologie
MORIN Vincent	Électronique et informatique

Maître de Conférences Associé des Universités (à temps complet)

MERCADIE Lolita	Rhumatologie

Attaché temporaire d'enseignement et de recherche

GUELLEC-LAHAYE Julie Marie Charlotte	Biochimie et biologie moléculaire

Professeurs certifiés / agrégés du second degré

MONOT Alain	Français
RIOU Morgan	Anglais

Professeurs agrégés du Val-de-Grâce (Ministère des Armées)

NGUYEN BA Vinh	Anesthésie-réanimation
ROUSSET Jean	Radiologie et imagerie médicale
DULOU Renaud	Neurochirurgie

Maîtres de stage universitaires-référents (Ministère des Armées)

LE COAT Anne	Médecine Générale
SCELLOS Olivia	Médecine Général

Remerciements

Aux membres de mon jury,

Monsieur le Pr Frédéric DUBRANA,

Vous me faites l'honneur de présider ce jury. Vous savez partager votre enthousiasme et le transmettre autour de vous. Merci de m'accueillir au sein de votre équipe. Soyez assuré de mon profond respect.

Monsieur le Pr Dominique LE NEN,

Ces mois en votre présence auront été riches en enseignements. La passion est derrière chacun de vos gestes. Vous me faites l'honneur de diriger ce travail. Voyez-y l'expression de ma gratitude.

Monsieur le Pr Christian LEFÈVRE,

Vous avez toujours eu la volonté de partager votre savoir et vous ne la perdrez probablement jamais. Durant ces six mois à vos côtés, vous m'avez autant appris sur le plan humain que chirurgical. Merci de bien avoir voulu participer à ce jury.

Monsieur le Pr Éric STINDEL,

Vous avez toujours voulu faire progresser le service et vos internes. Opérer à vos côtés en écoutant Pink Floyd restera un moment inoubliable. Vous me faites l'honneur de prendre part à ce jury. Veuillez y trouver le témoignage de mon profond respect.

Monsieur le Dr Damien CHEVAL,

Tu as réussi à me supporter et m'aider durant mes travaux. C'est toujours un plaisir de partager avec toi. Tu me fais l'honneur de juger ce travail. Trouve ici la marque de mon respect et de ma reconnaissance.

Monsieur le Dr Thomas WILLIAMS,

« The wall », « l'œil de Sauron », tant de surnoms pour dire à quel point tu nous surveilles, mais toujours dans le but de nous faire avancer. Merci de m'apprendre à moins « caresser les os ». Tu me fais l'honneur de prendre part à ce jury, vois-y le témoignage de ma gratitude.

À mes ainés,

Monsieur le Pr Michel CHAMMAS,

Merci de m'avoir accueilli au sein de votre service pendant mon semestre Montpelliérain. Votre rigueur au bloc ou en dehors est exemplaire. Avoir travaillé à vos côtés fut un honneur.

Monsieur le Pr Bertrand COULET,

Vos enseignements tant bien théoriques que pratiques resteront gravés dans ma mémoire. Vous savez allier à merveille savoir et bonne humeur. Merci pour la règle des 18h et celle du dernier centimètre !

Au Docteur Marc HENRY, merci pour ta rigueur et tes conseils. Le coup de boule pour l'apprentissage est une technique qui fait ses preuves. Te rejoindre dans le service est un honneur.

Au Docteur Nathalie KERFANT, « Excellence et prestance, Chirurgien de France ». Merci pour tes enseignements et tes conseils.

Au Docteur Cyril LAZERGES, tu n'auras pas réussi à me faire enlever mes piercings, mais sache que j'ai pris compte du reste. Merci pour ces deux derniers mois d'internat !

À mes chefs,

À Goulven, ravi de t'avoir connu, tu m'as apporté énormément en ce début d'internat.

À Lucile, merci de m'avoir donné le goût du membre sup.

À Arnaud, tu resteras à jamais dans les mémoires du service. « Clavé ! Sors de ce corps ! »

À François, merci pour tous tes enseignements.

À Emmanuelle, notre deuxième mère à tous, tu nous as sauvés et tu nous sauveras bien des fois !

À Anne-Sophie, quand est-ce que c'est ton tour pour le jus d'orange ?

À Alexandra, on n'a peut-être pas les mêmes goûts musicaux, mais c'est toujours un plaisir d'opérer avec toi.

À Christophe, merci pour tes conseils et ses mois à tes côtés.

À Ludo, hâte de repasser à Lorient prendre de tes nouvelles autour d'un godet.

À Rémi, autour d'une bière ou d'un plateau tibial, c'est toujours avec joie !

À Antoine, c'est toujours agréable de travailler à tes côtés.

À Aurélien, merci pour ces repas de grand chef poissonnier !

À Hoël, merci pour l'aide dans mes travaux !

À Charlotte, ces 6 mois en tri(bi ?)nôme auront été parmi les plus drôles de mon internat !

À Aude, merci pour tes conseils d'interCHU ! Désolé pour l'aspi…

À Julien, quand est-ce qu'on s'organise un poker ?

À Nicolas, peut-être qu'un jour on ira à la salle ensemble. Peut-être !

À JPP, promis, je vais te rendre le bouquin !

À Pierre, un estomac sur pattes ! Mais un estomac très sympa !

À mes co-internes,

À Julien, commencer la chefferie avec toi sera un véritable plaisir !

À François, merci pour ce surnom, qui me suivra probablement partout et tout le temps…

À Tatiana, toujours le sourire, à bientôt à la cavale.

À Fabien, je te souhaite le meilleur pour toi et ta petite famille !

À Morgane, si y'a pas de fraise avec le champagne, ça ira quand même ?

À Mélanie, j'espère que j'aurai pas trop à t'appeler dans le futur…

À Arthur, et si on allait faire un tour au Chupa Bar ?

À Baptiste, j'espère que le retour sur Brest sera pas trop dur !

À Quentin, ce qui se passe à Rennes reste à Rennes…

À Anne-Laure, notre interne à échasses ! Aussi petite que gentille.

À Manon, quand est ce qu'on repart en bomb' à la javanaise ?

À Marion, toujours disponible pour aider tes co-internes !

À Chann, un semestre en pédiatrie du tonnerre !

À Ianis, le meilleur président d'internat que je connaisse !

À Yannis, « y'a qui de dispo pour le bip main la semaine pro ? »

À Agathe, bon courage avec toute ta petite famille.

À Antoine DC, quand même, il était bien ce calendrier !

À Antoine BP, tu m'as probablement sauvé la mise une ou deux fois…

À François L, ton échelle du sympAAAA a fait des ravages.

Aux plus jeunes, Julie, Jean Loup, Yoann, Damien, Marie, Julien, on se croisera bientôt !

Au service d'Ortho 2 de Montpellier,

À Benjamin, et on se ferait pas une petite grenade avant d'aller au Fizz ?

À Alexandre, merci de m'avoir appris ta technique de Möberg-O'Brien modifiée Daumillare !

À Geert, un exemple de sérénité, le calme à la hollandaise.

À Léo, Lionel et Charline, je vous aurai moins connu, mais les quelques blocs avec vous auront été un réel plaisir !

À Julie, ravi d'avoir trouvé une autre punk en ortho. Pour toi, j'aurai toujours du tabac !

À Édouard, merci de m'avoir fait découvrir les soirées Montpelliéraines ! J te prépare la complète Brestoise quand tu veux.

À Valentin, « la famille avant l'oseille », découvreur de talent musical hors pair ! Bientôt Astropolis !

À Rémi, merci pour ce protocole de rééducation de la tête radiale.

À Vincent, la plus jolie barbe d'Ortho2.

À Paul, pour ces discussions enrichissantes sur Tinder.

À Jean-Gabriel, si jamais j'ai un souci pour cuire de l'agneau, promis, je t'appelle !

À la Cavale,

À tout le service d'Orthopédie-Traumatologie, Marius, Julia, Vanessa, Julien, Maryline, Evelyne, Nathalie, Geneviève, Maryline, Cathy, Céline, Elodie, Sylvie, Nolwenn, Marina, Lydie, Solène, Laure-Christelle, Marion, Véronique, Christophe, Ophélie, Tanguy. Vous formez une très belle équipe.

À tout le bloc de la Cavale, Stéphane, Ludo ("la fleur en bouquet fane et jamais ne renait »), Marie-Annick (AKA la chef boulangère), Monia, Jean Michel (notre maître à tous), Dominique, Jérôme, Sophie (je ferai attention aux orteils), Rosyne (adepte de la champagne shower), Caro, Anthony, Stéphanie, Nathalie.

À toutes les secrétaires, Sandra (CHAMPAGNE !!!), Hélène (deux ans ensemble, on se pacse ?), Julie (CHAMPAGNE TOI AUSSI !!), Monique (toujours là pour rattraper nos petits oublis…), Denise (« tan petit, tan hardit »), Cathy (t'as pas du feu ?), Claire (tu nous manqueras), Caroline, Laetitia, Laurie, Séverine.

Au service d'Orthopédie de Quimper,

Au Docteur Chaouki EL-RASSI, merci pour ces 6 mois dans votre service. « Pour 10 balles, je te montre la coracoïde ! »

Au Docteur François GAUCHER, merci de continuer à nous apprendre les méandres de la tribologie.

Au Docteur Guillaume ALLARD, merci pour vos devinettes et votre gentillesse !

Au Docteur Philippe LEMOINE, pour votre bienveillance. Je vous souhaite de garder votre forme olympique !

À Stéphane, comme quoi on peut très bien opérer avec de la Hard Tech'…

À Philippe, la classe à l'anglaise, tes chemises et tes boutons de manchettes font des ravages !

À Yann, t'as besoin d'aide pour ce clou gamma ?

À l'hôpital de Lannion,

Au Docteur Bruno GUIZIOU, merci pour votre bonne humeur constante et vos conseils. J'ai adoré découvrir l'Orthopédie à vos côtés.

Au Docteur Ioana MOTHE, merci pour ton accueil lors de mon premier stage et mes premiers remplas. Toujours disponible et de bon conseil.

Au Docteur Bachar SIBAI, merci de m'avoir fait découvrir la chirurgie viscérale, sans vous je n'aurai pas supporté.

Au Docteur Arezki BOUKHEDDAMI, merci de m'avoir accompagné. Se recroiser à Lannion est toujours un plaisir.

À Younes, c'est toujours avec joie que je te croise dans les congrès et les DU. À bientôt pour un petit verre !

Au service de Chirurgie Pédiatrique de Brest,

Au Docteur Isabelle GERMOUTY, merci pour ton implication et tes conseils.

Au Docteur Philine DE VRIES, merci pour tes enseignements et ta sympathie.

Au Docteur Petre NEAGOE, merci pour tes dictons : « chaque petite bulle, c'est une bactérie qui meurt ».

À Matthias, merci pour tous ces petits déjs post staff ! Toujours disponible et à l'écoute.

À Marc, une grosse barbe et des tatouages qui impressionnent autant que ta gentillesse.

À mes amis Brestois…

À Pauline, coloc, co-interne, amie, sans toi l'internat aurait été bien fade ! On s'ouvrirait pas une bouteille de jus de pomme pour fêter ça ?

À Géraud, de la première nuit jusqu'à la fin de cet internat, merci pour tout ! Tu m'as soutenu dans les derniers moments, ça mérite bien une pièce montée… Je te souhaite le meilleur avec Clémence.

À Laure, merci d'avoir essayé de me remettre au sport ! Top body challenge ou footing, peut-être la prochaine fois.

À Brieg, qu'est-ce qu'on va devenir sans GoT ? L'urgence du moment, trouver la prochaine série pour les soirées pizza.

À Anna, toujours le sourire et la patate ! Nos récits de dates réciproques resteront gravés dans ma mémoire.

À Charlotte, jamais énervée, toujours prête à rigoler. Tu piquerais pas du propofol de temps à autre ?

À Clotilde, même si tes commentaires sont souvent pinçant, on t'aime bien ! J'espère le meilleur pour toi et ta moitié.

À Christophe, je connais déjà mon expert Rolex pour un futur achat !

À Hugues, tes talents de chroniqueur sportif et de bombarde sont reconnus à travers tout le Finistère.

À Léna et Yoan, les soirées passées chez vous autour d'un Ti-punch et de 7wonders m'ont bien manqué pendant ces 6 derniers mois.

À Laurina et Pierre-François, merci pour la découverte de l'ile de beauté et ses coutumes !

À Pierre, elle est où la boîte à clous ?

À Joaquim, session bloc ou soirée au Novomax, va falloir qu'on s'y remette !

À Luc Ollivier, quand est-ce qu'on ressort la licorne ?

… Et d'ailleurs,

À Julius, depuis le CM2 jusqu'à maintenant. Je suis ravi d'avoir grandi avec toi. Je vous souhaite le meilleur à No et toi. Félicitations d'avance !

À Camille et Aurélien, seiche ? Kebab ! quand est-ce qu'on repart en roadtrip en Croatie ?

À Simon, merci pour toutes ces petites pépites de vide-greniers à chacune de tes visites !

À Adrien, y a que toi pour réussir à allier crumble et confit de canard avec légèreté !

À Vincent, je n'ai jamais vu la rue Sainte-Catherine aussi belle qu'avec toi.

À Noémie, moi qui parle anglais comme une vache espagnole, merci pour ton aide à maintes reprises !

À Marc, on se croise peu, mais c'est toujours un plaisir. 2 Bal 2 Neg ! Tu connais, tu connais, tu connais !

À Elisa et Matthieu, merci pour votre accueil et ces sessions escalade-burger !

À Bob, en souvenir du squat du 10 rue des Ayres ! Le meilleur zoo où j'ai pu vivre !

À Sarah et Clément, le couple modèle, aussi gentil l'un que l'autre. Hâte de refaire un fameux week-end copain !

À Maxence, tu arrives à communiquer ta bonne humeur comme personne !

À Sarah, depuis les colles/sushi jusqu'aux week-ends à Saintes, c'est toujours une joie d'être à tes côtés.

À ma famille,

À ma mère, toujours là derrière, jamais envahissante, tu as réussi à accomplir tes rêves. J'espère que je ferai aussi bien, en tout cas tu m'en montres le chemin.

À mon père, promis un jour je finirai par passer à Arras ! Merci pour tout ce que tu as fait pour moi. Je t'en serai toujours reconnaissant.

À Vincent, on n'est pas forcément d'accord sur tout, mais on peut toujours en parler ! Il faudrait peut-être que je me mette au yoga moi aussi…

À Sophie, j'espère que tu trouveras bien quelques idées pour tes pouces dans ce fatras !

À Clémentine, toujours la première à prendre des nouvelles et à s'inquiéter du sort des autres. Ta bienveillance est une des plus grandes que je connaisse. Je n'espère que le meilleur pour toi et ta moitié.

À Jules, si on s'éloigne c'est pour mieux se retrouver. Rêveur, légèrement procrastinateur... Vois ces « défauts » comme des qualités que l'on t'envie. Hâte d'être dans les falaises avec toi !

À Lisa, j'ai toujours su que tu arriverais au bout de ce que tu désires. Une grande battante au cœur d'or. Je suis sûr que tu vas faire plier Paname à tes pieds !

À ma grand-mère, présente depuis le début et jusqu'à maintenant, depuis les cendres du Stromboli et jusqu'au sable de Saint-Girons. Merci pour ce que tu m'as apporté et ce que tu continues tous les jours de faire.

Table des matières

Liste des abréviations ……..……..….1

Avant-Propos……..…….2

1. Épidémiologie…….2
2. Anatomie…….3
3. Physiopathologie……...……..6
4. Bilan clinique……...…….……..7
5. Bilan radiologique……...……7
6. Traitement médical……..9
7. Traitement conservateur……..……..10
8. Traitement non conservateur…….……10

Abstract……13

Étude..……...……14

1. Introduction…….……..14
2. Méthode…….……15
   2.1. Patients……...……15
   2.2. Techniques opératoire et post-opératoire……...……15
   2.3. Protocole de révision……..16
   2.4. Analyse statistique……...……..17
3. Résultats……...……17
   3.1. Description de la population……...……...17
   3.2. Survie…….……18
   3.3. Tolérance du Gore-Tex®……...……21
   3.4. Critères secondaires……...……22
   3.5. Mobilités, force et index trapézien…….……22
4. Discussion…….……23

Bibliographie…….……27

Annexes……..……33

Serment d'Hippocrate……...…….……39

Liste des abréviations

ADD : Adductor Pollicis

APB : Abductor Pollicis Brevis

APL : Abductor Pollicis Longus

DAOL : Ligament antérieur oblique profond

DASH : Disabilities of Arm, Shoulder and Hand Score

DIML : Ligament inter-métacarpien dorsal

DRL : Ligament dorso-radial

EN : Échelle numérique

EPB : Extensor Pollicis Brevis

EPL : Extensor Pollicis Longus

FCR : Flexor Carpi Radialis

FPB : Flexor Pollicis Brevis

FPL : Flexor Pollicis Longus

IML : Ligament inter-métacarpien palmaire

IC : Index de confiance

IP : Inter-phalangienne

IPD : Inter phalangienne distale

IT : Index trapézien

M1 : Premier métacarpien

MP : Métacarpo-phalangienne

OPP : Opponens Pollicis

PL : Palmaris Longus

POL : Ligament oblique postérieur

SAOL : Ligament oblique antérieur superficiel

SDRC : Syndrome douloureux régional complexe

STT : Scapho-trapézo-trapézoïdienne

TM : Trapézo-métacarpienne

Avant-propos

1. Épidémiologie

La rhizarthrose est une pathologie fréquente, présente dans la population générale chez 8 à 22% des femmes et 2 à 5% des hommes. Les étiologies sont diverses, les séquelles de fracture articulaire du trapèze ou de la base du premier métacarpien, la dysplasie trapézienne, l'hyperlaxité constitutionnelle ou les formes héréditaires. La rhizarthrose peut aussi être secondaire à une pathologie inflammatoire telle que polyarthrite rhumatoïde ou la chondrocalcinose. Néanmoins la rhizarthrose est essentiellement idiopathique, chez la femme en période péri-ménopausique, régulièrement associée à une arthrose polydigitale [1].

Les atteintes radiologiques asymptomatiques sont retrouvées très fréquemment. Sodha et al. retrouvaient, dans une population de personnes ayant réalisé une radiographie pour fracture de l'extrémité inférieure du radius, une prévalence radiologique après 80 ans de 91% chez la femme et de 85% chez l'homme (Figure 1). Une forme sévère était présente, toujours après 80 ans, dans 66% chez la femme pour 23% chez l'homme [2].

L'atteinte péri-trapézienne est fréquente. Armstrong et al. montraient que, dans une population de femmes entre 45 et 70 ans, la prévalence radiologique de la rhizarthrose était de 33%, avec 25% d'atteintes isolées et 8% qui s'étendaient à l'articulation scapho-trapézo-trapézoïdienne (STT). Parmi les patientes avec une atteinte radiologique, 33% étaient symptomatiques (prévalence de 11% d'atteinte radiologique associée à une douleur) [3].

Sur 100 arthroses trapézo-métacarpriennes (TM) pour lesquelles une indication de trapézectomie était retenue, Swanson retrouvait 48% d'atteinte STT, 86% d'atteinte M1-M2 et 35% d'atteinte trapézo-trapézoïdienne [4].

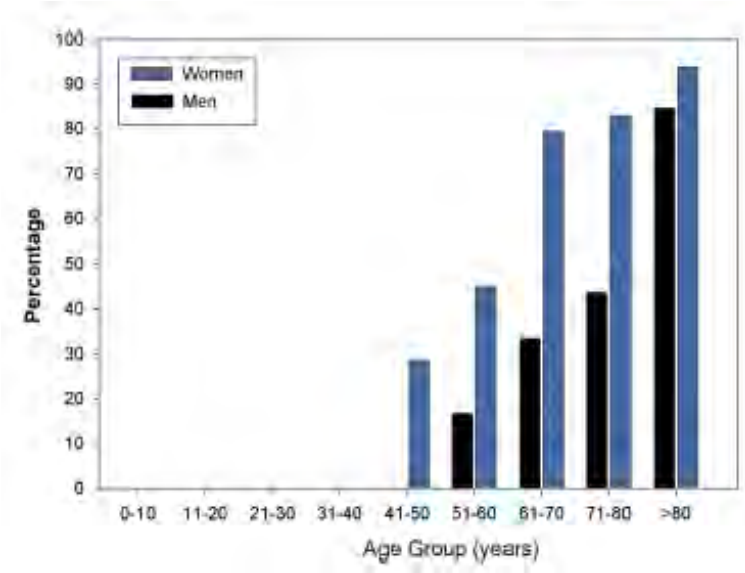

Figure 1 Prévalence de l'atteinte radiologique selon Sodha et al.[2]

2. Anatomie

L'articulation TM est constituée de la face caudale du trapèze et de la face crâniale du premier métacarpien (M1). Elle est dite en selle : la surface inférieure du trapèze est convexe d'avant et arrière et concave transversalement, à l'inverse de la base de M1. Elle présente deux degrés de liberté associés à un troisième de « rotation automatique ». Orientée de 45° vers le bas et l'avant, celle-ci permet l'opposition du pouce aux doigts longs (Figure 2).

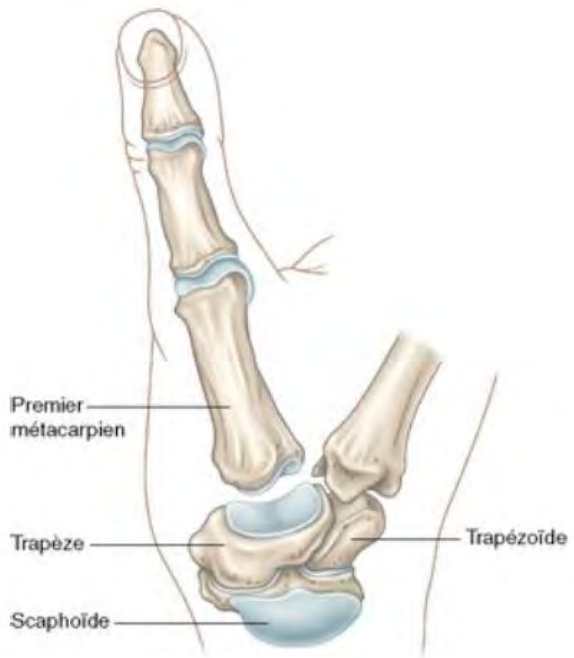

Figure 2 Anatomie de la base du pouce [5]

La stabilité et la mobilité sont assurées par deux systèmes, l'un passif ligamentaire, l'autre actif musculaire. Son système ligamentaire est complexe (Figure 3), il est décrit schématiquement en 3 groupes :

- Le complexe palmaire, « beak ligaments », comprend le ligament oblique antérieur superficiel (SAOL) et le ligament antérieur oblique profond (DAOL). Il est tendu en abduction maximale.
- Le complexe postéro-radial, composé du ligament postérieur oblique de Kuhlmann (ou dorso-radial, DRL) et du ligament postérieur oblique (POL). Son rôle est stabilisateur lors de l'opposition du pouce, il s'oppose au complexe palmaire.
- Le complexe intermétacarpien avec ses deux parties, le ligament intermétacarpien dorsal (DIML) et le ligament intermétacarpien palmaire (IML). Il s'oppose à l'abduction extrême. Il garde un effet important de stabilisation après trapézectomie (seul complexe ligamentaire respecté).

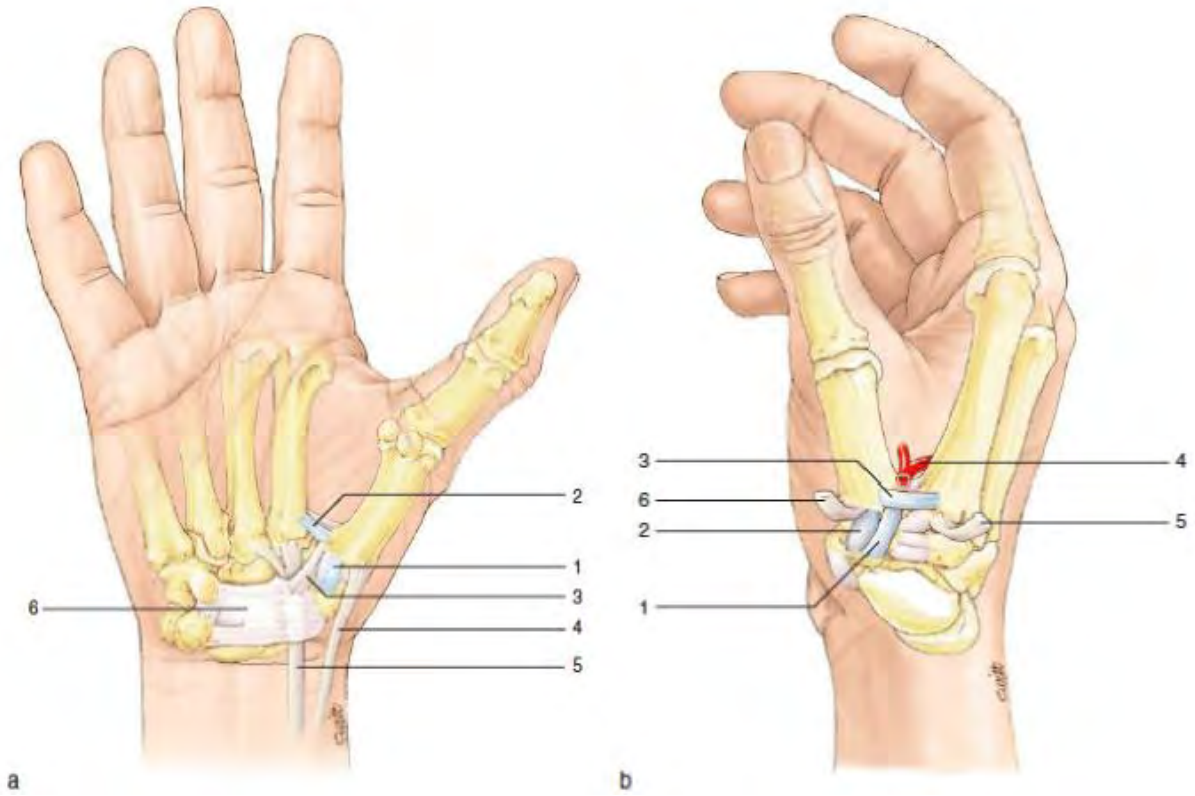

Figure 3 Structures ligamentaires de l'articulation TM [5]

Figure a : (1)ligament antérieur oblique superficiel (2)ligament intermétacarpien palmaire, (3)ligament collatéral ulnaire, (4)abductor pollicis longus, (5)flexor carpi radialis, (6)rétinaculum des fléchisseurs

Figure b : (1)ligament postérieur oblique, (2)ligament postérieur oblique de Kuhlmann, (3)ligament intermétacarpien dorsal, (4)artère radiale, (5)extensor carpi radialis longus, (6)abductor pollicis longus

L'ensemble musculaire est constitué par :

- Extensor Pollicis Longus (EPL)
- Extensor Pollicis Brevis (EPB)
- Flexor Pollicis Longus (FPL)
- Flexor Pollicis Brevis (FPB)
- Abductor Pollicis Longus (APL)
- Abductor Pollicis Brevis (APB)
- Adductor Pollicis (ADD)
- Opponens Pollicis (OPP)

Le secteur de mobilité comprend une flexion/extension de 53° +/- 11° avec un axe trapézien, une abduction/adduction de 42° +/- 4° avec un axe à la base du premier métacarpien et une rotation automatique de 17° (selon Cooney [6]et selon Chèze [7]) (Figure 4).

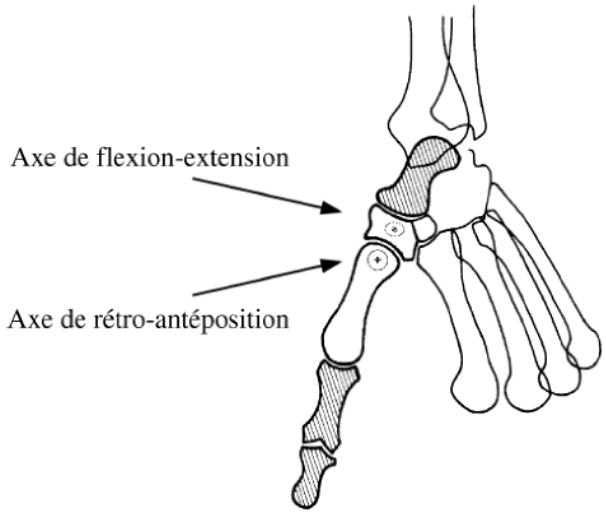

Figure 4 Centres de rotation selon l'axe de mobilité [7]

De par sa forme, les surfaces de contact sont faibles en position neutre, augmentant les contraintes sur cette articulation. Une pince pollici-digitale de 1kg exerce une force de 6,61kg sur la métacarpo-phalangienne (MP) et de 13,42kg sur la TM [6] (Figure 5). Ces surfaces ont par contre un contact maximal en abduction/adduction complètes.

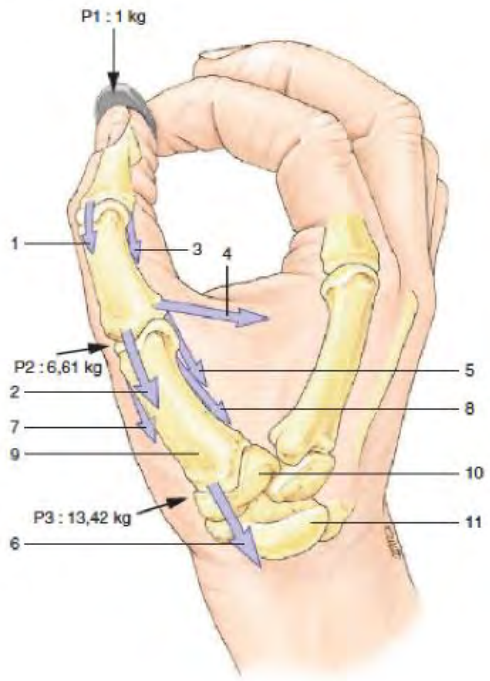

Figure 5 Répartitions des forces sur les articulations du pouce et muscles stabilisateurs [5]

(1)EPL, (2)EPB, (3)FPL, (4)ADD, (5)FPB, (6)APL, (7)APB, (8)OPP, (9)M1, (10)trapèze, (11)scaphoïde

3. Physiopathologie

Historiquement, l'instabilité TM a été décrite comme étant la source de la rhizarthrose. Pellegrini rapporte une atteinte prédominante du cartilage palmaire ainsi qu'une dégénérescence du « beak ligament » engendrant une bascule dorso-radiale [8].

Plus récemment, Edmunds montre que la section de ce ligament n'entraîne pas d'instabilité [9]. Il rapporte l'origine arthrosique à la concentration des forces de compression et de cisaillement du bec métacarpien palmaire lors de la phase finale d'opposition. L'usure du bec métacarpien engendrerait un défaut de verrouillage de l'articulation qui donnerait secondairement l'instabilité lors des prises de forces.

C'est cette instabilité qui désorganise la chaîne articulaire du pouce, engendrant le « pouce adductus » (Figure 6). La base de M1 se subluxe en dorsal et en radial sous l'action de l'APL. L'ADD se rétractant entraine une fermeture de la commissure par flexion-adduction de la TM. L'hyperextension métacarpo-phalangienne (MP) en est la conséquence par un excès de traction de l'EPB sur la base de la première phalange. La plaque palmaire se distend puis se rompt. Pour préserver une pince fine, une flexion compensatrice de l'interphalangienne se met en place par le biais du FPL. La déformation, réductible initialement, se fixe. La première colonne s'ankylose avec hyperextension fixée de la métacarpo-phalangienne.

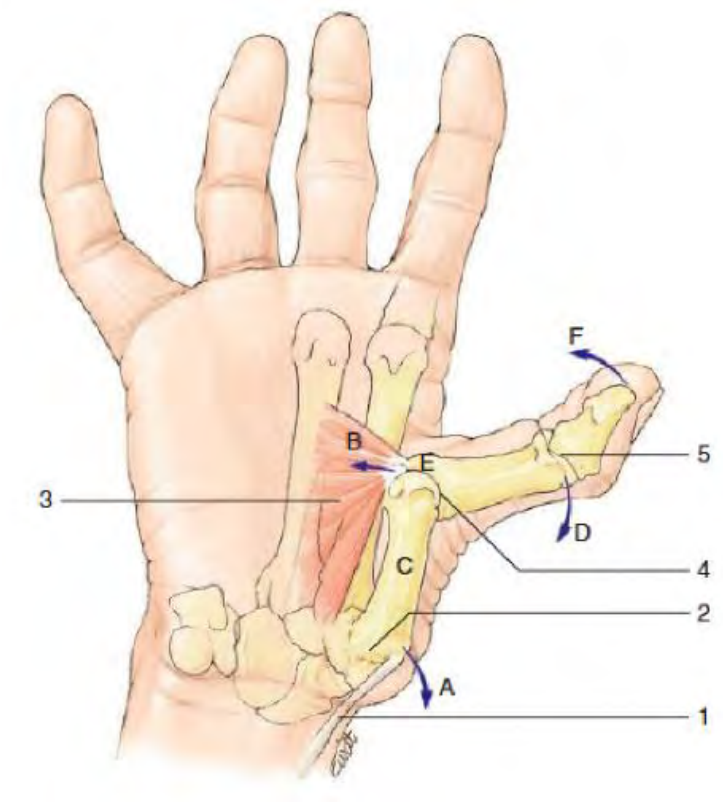

Figure 6 Pouce adductus [5]

(1)insertion de l'APL, (2)base de M1, (3)ADD, (4)articulation MP, (5)articulation IP

4. Bilan clinique

Le principal symptôme amenant à consulter est la douleur de la base du pouce, irradiant vers l'éminence thénar [10]. Elle est d'horaire mécanique, aggravée par les prises de forces et pollici-digitales. La douleur s'accompagne d'un manque de force et d'une instabilité de la colonne du pouce. Elle s'aggrave progressivement avec l'apparition de la déformation en pouce adductus. Une fois la déformation fixée et l'articulation TM ankylosée, celle-ci s'estompe.

La palpation à la face radiopalmaire de l'articulation signe le siège de la douleur. On y associe le grinding test (compression axiale associée à un mouvement de circumduction) et le test de Glickel (pression dorsale de la base de M1, MP en extension) [11].

Une atteinte STT concomitante est à rechercher par la palpation de son interligne, en regard de la tabatière anatomique. Les mouvements d'abduction/adduction du poignet la mettent en compression, pouvant déclencher des douleurs.

Les mobilités de la MP doivent être évaluées. L'hyperextension et l'instabilité de cette articulation sont courantes et s'intègrent dans la prise en charge thérapeutique. Le degré de réductibilité de cette déformation ainsi que l'hyperlaxité constitutionnelle sont à rechercher.

Plusieurs pathologies associées sont à dépister, de par leur fréquence : une compression du nerf médian au canal carpien, un doigt à ressaut, une tendinopathie de De Quervain ou du Flexor Carpi Radialis (FCR).

5. Bilan radiologique

Il comporte plusieurs incidences décrites par Kapandji et al. [12]. Elles permettent d'évaluer l'atteinte TM et son intensité. Les articulations STT, MP et IP doivent être comprises lors de ce bilan. Sur le cliché de face, les sésamoïdes se projettent de manière symétrique sur la tête de M1. La base de ce dernier est convexe dans la concavité de la selle trapézienne. Sur le cliché de profil, les sésamoïdes se superposent l'un sur l'autre et les phalanges du pouce sont de profil strict. La base de M1 est alors concave et la partie distale du trapèze convexe.

Des clichés en stress peuvent être réalisés ainsi que des radiographies du poignet pour rechercher une atteinte radio ou médio-carpienne, une instabilité du carpe ou une chondrocalcinose.
Différentes classifications ont été utilisées pour l'articulation TM. Les principales sont celles de Dell (Figure 7) et d'Eaton (Figure 8), décrites toutes deux à partir d'un cliché de profil.

Figure 7 Classification de Dell [13]
Stade 0, interligne normal, pas d'arthrose
Stade 1, pincement articulaire ou condensation sous-chondrale, sans subluxation ou ostéophyte
Stade 2, petite ostéophytose et subluxation de M1 < au tiers de la surface de M1
Stade 3, ostéophytose avec pincement majeur de l'interligne et subluxation > au tiers de la surface articulaire de M1
Stade 4, destruction totale de l'interligne avec ostéophytes proéminents, géodes et ankylose TM

Figure 8 Classification d'Eaton [14]
Stade 0, interligne TM normal, interligne STT normal
Stade 1, surface articulaire normale, +/- élargissement de l'interligne (épanchement), interligne STT normale
Stade 2, petit pincement articulaire TM, ostéophytes et calcifications inférieures à 2mm, interligne STT normale
Stade 3, destruction articulaire TM importante, sclérose osseuse +/- kystes intra-osseux, ostéophytes et calcifications supérieurs à 2mm, interligne STT normale
Stade 4, destruction totale de l'interligne TM et STT, nombreux ostéophytes

Pour l'arthrose STT, on utilise la classification de Crosby, que celle-ci soit isolée ou concomitante à l'arthrose TM (Figure 9).

Figure 9 Classification de Crosby [15]
Stade 0, interligne STT normal
Stade 1, diminution de moitié de l'espace articulaire normal
Stade 2, espace articulaire à peine visible
Stade 3, présence d'érosions, sclérose et irrégularité de l'interligne

6. Traitement médical

Toujours indiqué au départ de la symptomatologie, il permet d'améliorer la qualité de vie et la fonction globale des patients en apportant une diminution des douleurs. Il consiste en la mise au repos de l'articulation avec la prise d'antalgiques (palier 1 et 2) et d'anti-inflammatoires [16].

L'immobilisation par orthèse permet d'apporter l'antalgie et prévient la déformation [17]. Le traitement orthétique est de deux types : orthèse de repos et orthèse de fonction. Les orthèses de repos, de port nocturne, immobilisent la colonne du pouce en extension, abduction, opposition. La MP est fléchie à 30°, l'IP est laissée libre. Le poignet est pris en position neutre si une arthrose STT ou une tendinite du FCR est présente, sinon il est laissé libre. Les orthèses de fonction permettent de stabiliser l'articulation TM. Le poignet, la MP et l'IP sont libres. Le port diurne de celles-ci est conseillé pour les formes débutantes. Après l'apparition de la subluxation TM et de l'hyperextension MP, l'utilité est perdue.

Associées aux orthèses, des infiltrations intra-articulaires de corticoïdes retards ou d'acide hyaluronique sont recommandées, pouvant être combinées. Les corticoïdes retards permettraient une antalgie rapide alors que l'acide hyaluronique voit son efficacité maximale retardée. Toutefois, les études présentent des résultats contradictoires quant à l'amélioration de la fonction ou des douleurs. Plusieurs études n'ont pas montré de différence entre l'injection d'acide hyaluronique et un placebo ou bien entre l'acide hyaluronique et les corticoïdes retards [18,19]. Il est conseillé par plusieurs équipes de réaliser ces injections sous contrôle scopique ou échographique [20,21].

7. Traitement conservateur

Ligamentoplastie Eaton-Littler [22]

Cette technique permet de traiter l'instabilité TM à un stade précoce avant décompensation arthrosique. Elle consiste à reconstruire le plan ligamentaire palmaire (SAOL et DAOL) pour réduire la subluxation radiale du premier métacarpien. Une hémi-bandelette à pédicule distal de FCR est prélevée puis passée à travers un tunnel à la base du métacarpien. Elle cravate ensuite l'APL pour y être enfin resuturée en palmaire. Eaton rapportait pour cette technique 95% de bons résultats à 7 ans et Freedman et al. décrivaient que 65% de sa population ne présentait ni douleur ni dégénérescence arthrosique à 15ans de suivi [23].

Ostéotomie du premier métacarpien de Wilson [24]

C'est une ostéotomie de soustraction et d'extension à la base dorsale de M1. Elle corrige l'adduction de M1. De ce fait, elle diminue les contraintes sur le versant palmaire et cubital de l'articulation TM pour les redistribuer sur le versant postéro-externe. Hobby et al. retrouvaient 74% de bons résultats à 6 ans [25].

DOOR procedure [26]

Décrite par Roux suite à une étude cadavérique [27], cette intervention permet de diminuer la pente trapézienne en conservant l'abduction de M1. Elle diminue la subluxation de M1 par une double ostéotomie oblique de rotation à 180° du bloc articulaire trapézo-métacarpien vascularisé sur une branche de l'artère radiale. À 65 mois de recul, Roux rapporte, sur une série de 41 patients, 3 nécroses radiologiques et 4 reprises chirurgicales. Vingt-huit patients rapportaient une disparition complète des douleurs.

Dénervation trapézo-métacarpienne

Réalisée après échec du traitement médical, elle vise à obtenir un soulagement des douleurs par sections des afférences nerveuses articulaires. Cozzi décrivait en 1960 l'anatomie de l'innervation TM, c'est sur cette description que la technique a été fondée. Utile dans les stades débutants, son effet semble de courte durée. Concernant cette technique, Foucher et al observaient une diminution de 67% des douleurs chez 81% des patients de leur population sur une période de suivi de 17 mois [28].

8. Traitement non conservateur

Arthrodèse TM

Initialement décrite par Muller en 1949, elle est réservée à une atteinte isolée de la TM, mettant en charge les articulations sus et sous-jacentes [29]. Cette technique présente comme principal

inconvénient une perte de mobilité et l'impossibilité de mettre la main à plat. Néanmoins, ces conséquences cliniques ne semblent pas décrites comme invalidantes par les patients traités. En effet Chamay retrouvait 78% de patients satisfaits à 6,5 ans [30]. Sa principale complication est la pseudarthrodèse, présente dans 13% des cas (jusqu'à 28% dans la série de Mureau et al [31]). Elle est indiquée essentiellement chez les patients jeunes ayant un travail manuel lourd.

Arthroplastie totale

De La Caffinière a été son précurseur en 1971 [32]. Il décrivait alors le premier modèle de prothèse totale TM, de type « ball and socket », une tige métacarpienne cimentée comprenant la tige, le col et la tête s'articulait à une cupule trapézienne rétentive cimentée. Les mauvais résultats initiaux ont terni l'image de la technique, mais une meilleure compréhension biomécanique et tribologique a conduit à une redéfinition des implants : implants non cimentés, tige plus anatomique recouverte d'hydroxy-apatite, cupule mise en press-fit, implants double mobilité. Plusieurs études ont montré récemment des résultats encourageants à court comme à long terme. Jager et al. retrouvaient sur les premiers six mois post-opératoires une meilleure évolution clinique dans une étude comparative entre prothèse TM et trapézectomies [33]. Semere et al. démontraient en 2015 un taux de survie des implants de 91% à 10 ans, mais un taux d'anomalies radiologiques de 70% [34].

Trapézectomie totale

Elle reste pour de nombreux auteurs le gold standard dans la prise en charge de la rhizarthrose. Décrite pour la première fois par Gervis en 1948, elle était initialement isolée [35]. Cette technique permet de traiter à la fois l'atteinte TM et l'atteinte STT. L'ascension de M1 est difficilement évitable après trapézectomie isolée. Elle entraine fréquemment une aggravation de l'hyperextension MP et une perte de force. À son maximum, cette ascension peut entraîner un collapsus avec conflit scapho-métacarpien, nouvelle source de douleur.

De ce fait, plusieurs techniques ont été proposées pour éviter la perte de hauteur trapézienne. Deux grands principes ont fait leur apparition, l'interposition et la suspension.

L'interposition permet de combler la loge trapézienne. Un anchois tendineux réalisé à partir du FCR a été initialement proposé par Froimson en 1970 [36]. Par la suite différents procédés sont apparus à l'aide de matériel synthétique (Dacron [37], silicone [4]) ou par prélèvement tendineux (APL par Robinson, Palmaris Longus (PL) par Dell [13]). Les produits de synthèse ont été abandonnés du fait de réactions à corps étranger importantes [38,39].

La ligamentoplastie de suspension a pour but de rétablir un plan ligamentaire intermétacarpien. À nouveau de nombreuses techniques ont été décrites : Eaton ainsi que Burton et Pellegrini proposent d'utiliser une partie du FCR [40], Jones le PL , Thompson l'APL [41].

Il a été démontré que ces gestes permettent de conserver une meilleure hauteur trapézienne à distance [42,43] mais la plupart des études comparatives ne retrouvent pas de supériorité à ces

techniques d'interposition ou de reconstruction ligamentaire par rapport à la trapézectomie isolée ou entre les techniques entre elles [44–46].

Trapézectomie partielle

Pour tenter de réduire la perte de hauteur trapézienne avec l'ascension de M1, la trapézectomie partielle a été proposée. Elle peut être retenue si la STT n'est pas pathologique. Différentes variantes ont été décrites avec ou sans interposition. L'interposition peut être tendineuse [47], costochondrale [48] ou en pyrocarbone [49]. Des matériaux synthétiques ont là aussi été utilisés, notamment le poly-L/D-lactide, avec à distance l'apparition de réactions à corps étrangers [50]. Muermans retrouvait trois cas de douleurs résiduelles avec ostéolyse généralisée du carpe après interposition par Gore-Tex® [51]. Pour le moment les études comparatives entre trapézectomie totale et trapézectomie partielle n'ont pas permis de mettre en évidence la supériorité d'une technique par rapport à l'autre [52].

Abstract

Introduction.

La rhizarthrose est une pathologie fréquente. La trapézectomie est le gold standard chirurgical après échec d'un traitement médical. Plusieurs techniques ont été décrites pour éviter l'ascension de M1 et l'apparition d'un conflit scapho-M1. Nous avons décrit une technique de ligamentoplastie au Gore-Tex® pour s'épargner un prélèvement tendineux potentiellement délétère. Nous analyserons les résultats de cette technique à l'aide d'une courbe de survie à long terme. Les résultats seront ensuite comparés aux données de la littérature.

Matériels et méthodes.

Étude rétrospective observationnelle monocentrique mono-opérateur. Les critères d'inclusion étaient la réalisation d'une trapézectomie de première intention. Les critères d'exclusion étaient la trapézectomie de reprise, suivi inférieur à 10 ans, refus de participation. Le critère de jugement principal était la survie sans événement (reprise chirurgicale et/ou EN>3). Les critères de jugement secondaires étaient la tolérance clinique du Gore-Tex® et l'évolution radiologique. Les patients ont été revus en consultation ou par questionnaire téléphonique.

Résultats.

54 patients ont été revus en consultation et 24 par téléphone. La survie sans événement à 10 ans est de 91,3%. La survie sans reprise à 10 ans est de 95%. 60,3% des patients sont indolores. Des signes d'ostéolyses sont retrouvés chez 24%. Nous n'avons pas rapporté de mauvaise tolérance clinique du Gore-Tex®. Le DASH moyen est de 25,5. L'hyperextension MP moyenne est de 30,6° et se majore de manière significative. L'index trapézien moyen est à 39,1% de celui d'origine et diminue de manière significative.

Discussion

La survie sans événement à long terme est importante. Les données recueillies sont semblables aux données de la littérature concernant la qualité fonctionnelle ou les douleurs. La trapézectomie avec ligamentoplastie au Gore-Tex® permet de s'affranchir d'un prélèvement tendineux. Il est à noter l'apparition d'ostéolyse dans une partie de la population. Elle n'est pas corrélée avec une mauvaise tolérance clinique. Il est nécessaire de surveiller l'évolution radiologique et clinique à distance après mise en place de Gore-Tex®.

Étude

1. Introduction

Touchant dans la population générale 8 à 22% des femmes et 2 à 5% des hommes [10], la rhizarthrose est une des pathologies dégénératives les plus fréquentes. Elle est le plus souvent essentielle, dans environ 90% des cas [1]. Après échec d'un traitement médical, associant infiltrations et port d'orthèse, recommandé avant toute intervention[16], de nombreuses solutions chirurgicales peuvent être proposées. Gervis a été le premier à décrire la trapézectomie isolée en 1948 [35]. Elle reste le gold standard avec un taux de satisfaction élevée et une diminution importante des douleurs. Néanmoins, les échecs de trapézectomies sont compliqués à traiter et les résultats souvent décevants [53,54]. La diminution de la hauteur trapézienne peut entraîner un conflit scapho-métacarpien, retrouvé dans 28% des cas à 6 ans lors de trapézectomies isolées selon Salem et al. [55]. De nombreuses techniques ont été décrites pour éviter ce collapsus, notamment les gestes de ligamentoplastie de suspension aux dépens du FCR (Eaton, Burton-Pellegrini [40]), de l'APL (Thompson [41]) ou du PL (Jones). D'autres équipes ont proposé une interposition tendineuse ou par matériel synthétique, mais beaucoup de matériaux utilisés ont été responsables de réactions à corps étrangers (Silicone [39], dacron [38], poly-L/D-lactide [50]). Depuis, leur utilisation s'est restreinte.

Les prélèvements tendineux pour ligamentoplastie peuvent être délétères et augmentent la complexité et la durée opératoire. Le Gore-Tex® est utilisé dans de multiples domaines (ORL, cardio-vasculaire) et sa biocompatibilité a été démontrée [56]. Nous avons proposé une technique de trapézectomie avec ligamentoplastie de suspension par un fil synthétique de Gore-Tex® (Moineau et al. [56]). Les résultats à court terme montrent une évolution comparable aux autres techniques de suspension. Celle-ci permettrait donc de s'affranchir d'un prélèvement tendineux potentiellement délabrant, de lutter contre l'apparition d'un collapsus scapho-métacarpien et de simplifier le geste opératoire. Peu d'étude ont évalué les résultats à long terme de la trapézectomie avec ou sans ligamentoplastie (Tomaino et al. 1995, Gangopadhyay et al. 2012, Vinycomb et al. 2013, Pomares et al. 2016, Givissis et al. 2016) [45,57–60]. Nous avons donc voulu savoir si la trapézectomie avec ligamentoplastie au Gore-Tex® donnait des résultats aussi fiables à long terme que ces autres études.

Pour nous en assurer, nous proposons la réalisation d'une analyse de survie de la trapézectomie avec ligamentoplastie de suspension au Gore-Tex®. Notre étude portera secondairement sur la tolérance du ligament en Gore-Tex® et l'évolution radiologique.

2. Méthode

Il s'agit d'une étude observationnelle rétrospective monocentrique mono-opérateur. Tous les dossiers ont été revus par un observateur indépendant.

2.1 Patients

Les critères d'inclusion étaient : patient majeur lors de l'intervention, opéré d'une trapézectomie avec ligamentoplastie de suspension au Gore-Tex® de première intention entre janvier 2002 et décembre 2008 au CHRU de Brest.

Les critères d'exclusion étaient : suivi inférieur à 10 ans, patient opéré d'une trapézectomie de reprise, refus de participation.

2.2 Technique opératoire et post-opératoire

La technique chirurgicale était la même chez tous les patients. La trapézectomie était réalisée par une voie d'abord antérieure de Gedda-Möberg. Les branches sensitives du nerf radial étaient protégées. L'incision passait entre APL et APB. L'APB était désinséré. L'exposition de la base de M1 jusqu'à la STT était réalisée par capsulotomie longitudinale puis désinsertion capsulaire. Une coupe de la base de M1 d'environ 2mm d'épaisseur était effectuée à la scie oscillante. Après exérèse de l'ostéophyte antérieur trapézien, un tarot 2,5mm était mis en place dans l'axe antéro-postérieur du trapèze, pour être utilisé comme un « joystick » pour la désinsertion capsulaire périphérique de celui-ci. Elle se faisait de proche en proche en restant en sous-périosté. Le FCR était visualisé et respecté. L'exérèse du trapèze se faisait en monobloc. Le bec palmaire de M1 était réséqué à la pince gouge. Après vérification de la totalité de l'exérèse, un tunnel à la base de M1 parallèle au plan unguéal était réalisé à l'aide d'une mèche de 2mm. La traction du pouce dans l'axe permettait d'exposer la partie la plus distale du FCR. Le Gore-Tex® y était noué par un nœud de tête d'alouette bloquée par une demi-clé passée dans le tendon. Le Gore-Tex® était passé d'exo-médullaire en endo-médullaire à la base médiale de M1. Un nouveau passage trans-tendineux était fait le plus distalement possible puis il revenait latéralement d'exo-médullaire en endo-médullaire à la base de M1. Les deux brins du Gore-Tex® étaient noués avec une légère traction sur le pouce. Sept ou 8 boucles étaient réalisées puis le nœud était enfoui pour interposition dans l'espace trapézien. Après lavage et vérification de l'hémostase, la capsule était refermée et une suture de l'APL par points en X au Vicryl était effectuée. La fermeture cutanée était faite par points séparés.

Une immobilisation par attelle d'ouverture commissurale en résine était réalisée au bloc opératoire en prenant bien garde à ne pas entraîner d'hyperextension MP. Amovible, elle permettait les soins de pansement pendant la cicatrisation. Elle était maintenue pendant 5 semaines.

La kinésithérapie débutait ensuite pour permettre de regagner l'ensemble des amplitudes articulaires en travaillant sur l'ouverture commissurale et l'opposition de la première colonne.

2.3 Protocole de révision

Tous les dossiers ont été revus par un observateur indépendant. Les dossiers ont été récupérés suite à une demande auprès du département d'information médicale.

L'étude des dossiers a permis de rechercher plusieurs éléments :

- L'étiologie et les complications de l'intervention.
- Le critère principal était l'analyse de la survie sans événement. Il était basé sur un critère de jugement combiné comportant une reprise chirurgicale et/ou l'apparition d'une douleur résiduelle > à 3 (critères OMS pour douleurs > légères) sur une échelle numérique (EN)
- Les critères secondaires étaient : la survenue d'une complication propre à l'implantation du Gore-Tex® (tendinite du FCR, ostéolyse radiologique, inflammation locale), la satisfaction du patient (pas satisfait, peu satisfait, satisfait ou très satisfait), le score fonctionnel « The Disabilities of Arm, Shoulder and Hand Score » (DASH), les douleurs résiduelles sur une échelle numérique (EN). Les patients devaient aussi répondre en fin de suivi à la question « Referiez-vous cette intervention ? » (Oui, non, peut-être)

Chez les patients ayant pu être revus en consultation dans le cadre du suivi systématique, d'autres données ont été consignées : les mobilités (opposition selon Kapandji [61], hyperextension MP), la force (Jamar, Pinch) ainsi que l'évaluation radiologique de l'index trapézien (selon Kadiyala [62]) sur une incidence de Kapandji de face et de profil (Figure 10).

Si le patient n'était pas revu en consultation, l'analyse de la survie et des critères secondaires étaient réalisés par contact téléphonique.

Figure 10 Analyse de l'index trapézien selon Kadiyala, rapport entre la hauteur trapézienne et la longueur de P1 du pouce sur une incidence de Kapandji de profil

2.4 Analyse statistique

L'analyse statistique a été réalisée à l'aide du logiciel MedCalc Statistical Software version 15.2 (MedCalc Software bvba, Ostend, Belgium ; 2015). La courbe de survie a été réalisée avec la technique de Kaplan-Meïer avec un indice de confiance à 95%. Les différentes variables ont été analysées de manière descriptive (moyenne, médiane, écart-type, minimum, maximum). Des statistiques comparatives ont été réalisées entre les variables quantitatives pré et post opératoires à l'aide du test de Student pour données appareillées. Le test exact de Fisher a été utilisé pour analyser le lien entre deux variables qualitatives. La régression logistique a été utilisée pour vérifier le lien entre une donnée qualitative et une donnée quantitative, la régression linéaire pour celui entre deux données quantitatives. Pour chaque analyse, le risque α a été fixé à 5%.

3. Résultats

3.1 Description de la population

Au total 117 trapézectomies chez 101 patients ont été réalisées durant la période d'inclusion. Trois personnes ont refusé de participer à l'étude. Cinquante-quatre trapézectomies ont été revues en consultation. Nous avons utilisé le questionnaire téléphonique chez 24 trapézectomies. Trente-six trapézectomies ont été perdues de vue, mais parmi eux, 2 ont présenté une complication précoce qui a pu être incluse dans les courbes de survie.

L'âge moyen lors de l'intervention était de 60,7 ans (IC 95% : 59 – 62,4), allant de 31,7 à 73,5 ans. L'étiologie principale était la rhizarthrose essentielle, dans 76 cas (95%). Les étiologies secondaires, peu nombreuses, étaient : 2 polyarthrites rhumatoïdes (2,5%), 1 dysplasie trapézienne (1,25%) et 1 chondrocalcinose (1,25%). La population étudiée comprenait 66 femmes (10 patientes incluses deux fois pour trapézectomie bilatérale) et 4 hommes. Le recul moyen était de 12,9 ans (IC 95% : 12,5,9 - 13,2) allant de 10 à 17 ans. La répartition des patients selon la classification d'Eaton était : 1 stade 1 (1,25%), 25 stades 2 (31,25%), 32 stades 3 (40%) et 21 stades 4 (26,25%).

Chez 9 patients, une intervention associée a été réalisée : 3 neurolyses du nerf médian au canal carpien, une arthrodèse de l'IP du pouce, une arthrodèse IPD de l'index, une ténosynovectomie et ouverture du 1er compartiment des extenseurs, une dénervation totale de poignet, une ténosynovectomie et ouverture de la poulie A1 du majeur, une ténosynovectomie et ouverture de la poulie A1 du pouce associée à une neurolyse du nerf médian au canal carpien.

Concernant les complications, nous en rapportons plusieurs qui n'ont pas nécessité de reprise chirurgicale et qui n'ont pas impacté la survie : 3 dysesthésies régressives, 6 syndromes douloureux régionaux complexes (SDRC).

3.2 Survie

Pour l'analyse de survie, 80 trapézectomies ont été incluses. Nous avons comptabilisé 16 événements au cours du suivi. À 5 ans, la survie sans événement était de 92,5% (IC 95% : 86,6 – 98,4). À 10 ans, elle était de 91,3 % (IC 95% : 85 – 97,6). À 15 ans, 74,7% (IC95% : 62,3 – 87,1) (Figure 11).

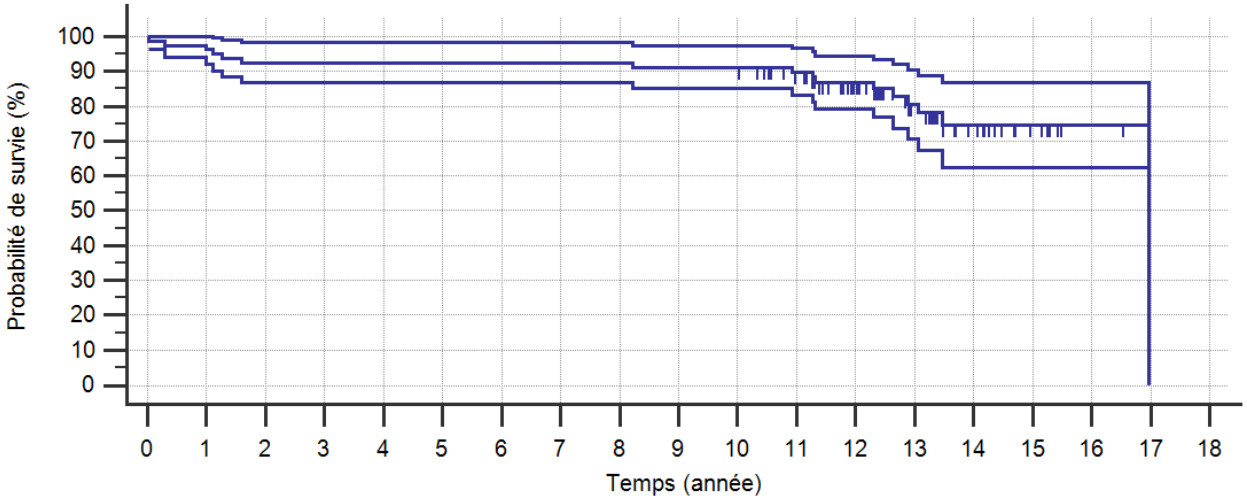

Figure 11 Courbe de Kaplan-Meïer avec intervalle de confiance à 95% de la survie, événement = reprise chirurgicale et/ou EN>3

Si nous gardions comme seul événement la reprise chirurgicale, la courbe de survie montrait que 96,3% (IC 95% : 92,1 - 100) des patients n'étaient pas repris à 5 ans. À 10 ans, la survie était alors de 95% (IC 95% : 90,1 – 99,9). À 15 ans, elle était de 95% (IC 95 % : 90,1 – 99,9) (Figure 12).

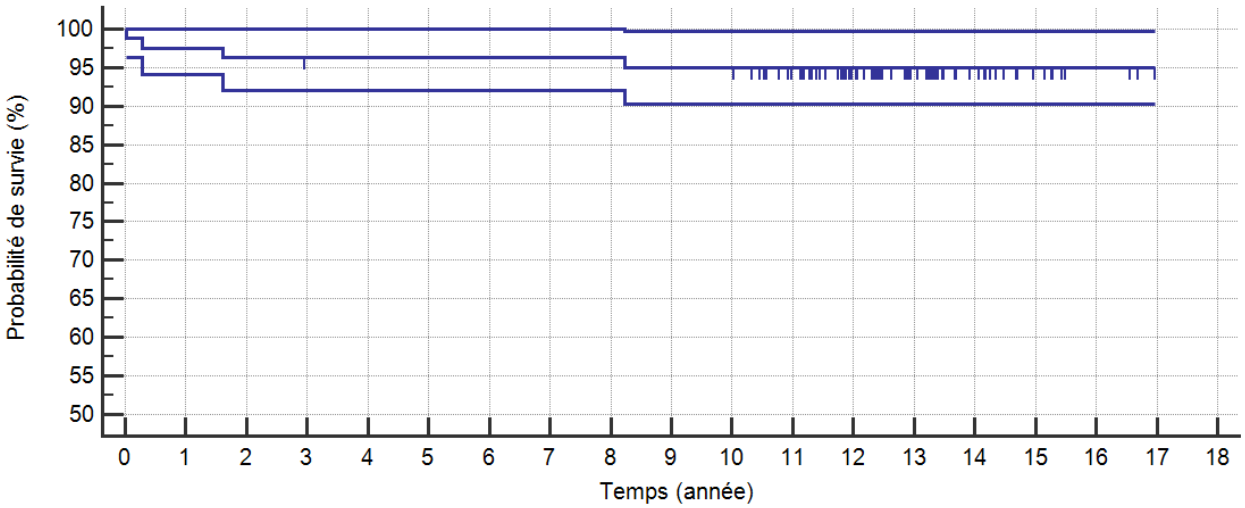

Figure 12 Courbe de Kaplan-Meïer avec intervalle de confiance à 95% de la survie chirurgicale, événement = reprise chirurgicale

Lorsqu'on analyse les événements, on retrouve 2 reprises chirurgicales pour sepsis, 2 reprises chirurgicales pour collapsus scapho-M1 (1 par arthrodèse intermétacarpienne M1-M2, 1 par implant d'interposition Pi2), 1 reprise chirurgicale pour enfouissement d'un névrome de la branche sensitive du nerf radial, 11 pour réapparition des douleurs avec EN supérieur à 3. Ils sont listés par ordre d'apparition dans le tableau suivant (Tableau 1):

Tableau 1 Liste des événements par délai d'apparition et leur cause

	Délai de survenue	Description de l'événement	Reprise chirurgicale
1	7 jours	Infection à *Staphylococcus aureus*	Ablation du matériel et lavage
2	3 mois	Infection à *Serratia marcescens*	Ablation du matériel et lavage
3	1,6 ans	Collapsus scapho-M1	Interposition par Pi2
4	3 ans	Névrome branche sensitive du nerf radial	Résection, enfouissement
5	8,2 ans	Collapsus scapho-M1	Arthrodèse M1-M2
6	10,9	EN 9 + conflit M1-Trapézoïde	Non
7	11,3	EN 5 + conflit M1-Trapézoïde	Non
8	11,3	EN 7 (téléphone)	Non
9	11,8	EN 5 (téléphone)	Non
10	12,3	EN 4 + conflit M1-Trapézoïde	Non
11	12,6	EN 5 + conflit M1-M2	Non
12	12,8	EN 5 + collapsus scapho-M1	Non
13	13,1	EN 5 + collapsus scapho-M1	Non
14	13,5	EN 6 + conflit M1-Trapézoïde	Non
15	16,7	EN 7 (téléphone)	Non
16	17	EN 4 + collapsus scapho-M1	Non

Figure 13 Collapsus et conflit scapho-M1

Figure 14 Conflit trapézoïde-M1

Figure 15 Conflit M1-M2

3.3 Intolérance au Gore-Tex®

L'analyse radiologique des patients revus en consultation (54 trapézectomies) a montré que 13 d'entre elles (24%) présentaient des signes d'ostéolyse à la base de M1 (Figure 16), lieu d'insertion du ligament en Gore-Tex®.

Figure 16 Ostéolyse de la base de M1

Deux patients présentaient des atteintes radiologiques plus avancées. Un patient présentait une atteinte du pôle distal du scaphoïde (Figure 17), 1 patient une atteinte du capitatum (Figure 18). Ces deux patients ne présentaient pas de signe clinique de synovite (pas de douleur, pas d'inflammation).

Figure 17 Ostéolyse du pôle distal du scaphoïde

Figure 18 Ostéolyse du capitatum

Des calcifications millimétriques (2 à 6mm) ont été retrouvées chez 9 trapézectomies. Trente-trois (61%) trapézectomies avaient un contrôle radiologique sans aucun signe de réaction au cours du suivi (absence d'ostéolyse et de calcification).

Il n'a pas été retrouvé de lien statistique entre l'apparition de géodes de la base de M1 et la survie sans événement (p=0,429), les douleurs résiduelles (p=0,509), l'index trapézien résiduel (p=0,192) ou l'hyperextension au dernier recul (p=0,128).

Il n'a été retrouvé aucune intolérance clinique au Gore-Tex®. Aucune tendinite du FCR n'a été retrouvée (recherchée par un test de provocation en flexion-pronation contrariée), lieu d'accroche du ligament synthétique. Il n'y avait pas de signes d'inflammation locale à la relecture des dossiers, à l'inspection ou à l'interrogatoire.

Comme rapporté plus haut, nous avons retrouvé deux cas d'infection sur matériel. L'une à *Serratia marcescens*, l'autre à *Staphylococcus aureus*. Dans les deux cas, une thérapeutique associant ablation du matériel et antibiothérapie adaptée a permis une évolution favorable. Ces deux patients ne présentaient aucune douleur dans les suites.

3.4 Critères secondaires

La douleur résiduelle moyenne estimée par EN était de 1,3 (IC 95% : 0.8 – 1,8), allant de 0 à 9. Soixante-cinq trapézectomies présentaient des douleurs entre 0 et 3, soit 83,3% de notre population. Quarante-sept ne présentaient aucune douleur au dernier suivi, soit 60,3 %.

Le DASH moyen était de 25,5 (IC 95% : 19,8 – 29,1), allant de 0 à 85.

Concernant la satisfaction, 39 considéraient être très satisfaits (50%), 28 satisfaits (35,9%), 5 peu satisfaits (6,4%) et 6 pas satisfaits (7,7%).

À la question « Referiez-vous cette intervention ? », 63 (80,8%) ont répondu « oui », 13 (16,7%) ont répondu « non » et 2 (2,6%) « peut-être ».

3.5 Mobilités, force et index trapézien

Les mobilités et la force ont été évaluées chez les trapézectomies revues en consultation (n=54). Le suivi moyen dans cette population était de 12,8 ans (IC 95% : 12,4 – 13,3), allant de 10 à 17 ans. Les différentes données analysées sont référencées dans le tableau suivant (Tableau 2).

L'hyperextension MP post-opératoire est significativement plus importante que celle pré-opératoire (p<0,0001). L'hyperextension moyenne est de 30,6°, IC 95% (26 – 35,2), allant de 10 à 80°. La variation du score de Kapandji, avec un gain moyen de 0,2, est non significative (p=0,2204). L'index trapézien post-op est significativement inférieur à celui pré-opératoire (p<0,0001). L'index trapézien résiduel est de 39,1% de celui d'origine, IC 95% (34,6 – 43,7), allant de 0 à 66,7%.

Il n'y a pas de corrélation significative entre l'hyperextension MP au dernier suivi et l'index trapézien (R^2=0,2610), le Pinch (R^2=0,2224), le Jamar (R^2=0,0052) ou le DASH (R^2=0,0145). Il n'y a pas de corrélation significative entre l'index trapézien au dernier suivi et le Pinch (R^2=0,1944), le Jamar (R^2=0,0151) ou le DASH (R^2=0,0455).

	Moyenne	Médiane	Erreur type	Minimum	Maximum
Jamar (kg)	20,2	20	5,9	8	38
Pinch (kg)	3,5	3	1,4	1	9
Kapandji	9,4	10	0,9	6	10
Kapandji pre-op	9,2	9	1,2	3	10
Variation Kapandji	0,2	0	1,4	-3	7
Retro Kapandji	2,6	3	0,9	1	4
Ouverture M1-M2 (°)	43,3	45	6,8	30	55
Hyperextension MP (°)	30,6	30	16,9	10	80
Hyperextension MP pré-op (°)	12,9	10	13,8	0	50
Variation MP (°)	17,7	17,5	17,7	-10	70
Index trapézien	0,14	0,15	0,06	0	0,23
Index trapézien pré-op	0,37	0,36	0,05	0,24	0,5
Rapport index trapézien résiduel (%)	39,1	39,1	16,7	0	66,7

Tableau 2 Description des résultats

4. Discussion

La survie sans événement de la trapézectomie avec ligamentoplastie de suspension au Gore-Tex® est élevée à long terme (91,3% à 10 ans). Le taux de reprise chirurgicale est faible (95% de survie sans reprise chirurgicale à 10 ans). La réapparition de douleurs est l'élément principal faisant baisser le taux de survie sans événement à 15 ans à 74,7%. Néanmoins, 60,3% des patients ne présentaient aucune douleur en fin de suivi et 80,3 % des patients avaient une douleur cotée alors entre 0 et 3. Les résultats se maintiennent dans le temps, la cassure de la courbe de survie après 15 ans est probablement due au faible nombre de patients revus à ce délai. Vinycomb et al. rapportaient 53,3% de patients indolores dans sa série avec un recul minimum de 10,5 ans [60]. Givissis et al. retrouvait une EVA moyenne à 1 après trapézectomie et interposition à 10 ans de suivi [58]. Pomares et al., en comparant interposition et suspension, décrivait une meilleure évolution après trapézectomie et interposition [57]. Tandis que Tomaino et al. retrouvait 90% de patients indolores au cours d'un suivi minimum de 5 ans [59] (Tableau3). La trapézectomie est une intervention fréquemment réalisée. La nécessité d'évaluer ses résultats à long terme dans une population vieillissante et encore active est importante. Nous avons souhaité réaliser une étude de survie la plus objective possible. C'est pour cela que nous avons choisi comme critère de jugement principal la reprise chirurgicale et les douleurs résiduelles au moins modérées (> à 3).

Le ligament synthétique en Gore-Tex® n'a pas montré de signe de mauvaise biocompatibilité clinique. Cependant nous avons retrouvé des images radiologiques pathologiques, notamment une ostéolyse fréquente de la base de M1 (24%). Celle-ci est probablement le témoin d'un agrandissement du tunnel réalisé à la base de M1. Cela a été reporté par Fukubayashi et al. avec l'utilisation du Gore-

Tex® dans les reconstructions du ligament croisé antérieur. En effet, des ostéolyses importantes au niveau des tunnels tibiaux et fémoraux apparaissent au cours du suivi [63]. Néanmoins, il a aussi été utilisé dans les réparations de ruptures massives de la coiffe des rotateurs non suturables. Seker et al. ne retrouvaient à ce niveau pas de problème de biocompatibilité dans une étude avec un recul minimum de 2 ans [64]. De même Kanbe et al., dans une étude histologique, ne montraient pas de processus inflammatoire un an après l'implantation de Gore-tex® [65]. L'étude préliminaire de Moineau et al. (2008), utilisant la même technique chirurgicale, ne retrouvait pas non plus d'atteinte radiologique suspecte [56]. Muermans et al. rapportaient l'apparition d'ostéolyse généralisée du carpe chez 3 patients de sa série lors d'interposition de Gore-Tex® pour trapézectomie partielle [51]. Nous avons retrouvé deux cas radiologiques d'ostéolyse à distance avec atteinte du capitatum ou du scaphoïde, sans atteinte clinique (pas de signe de synovite, pas de douleur). Nous l'expliquons par un probable déplacement secondaire de la boucle réalisée à la fin de la ligamentoplastie. L'apparition d'une ostéolyse est peut-être due à la résistance du ligament synthétique par rapport à celle des structures osseuses. Nous n'avons pas retrouvé de lien entre la survie et la présence de signes radiologiques pathologiques. Deux infections ont par contre été rapportées. Elles ont nécessité une reprise chirurgicale avec ablation du matériel et lavage avant antibiothérapie adaptée. L'évolution de ces deux patients était satisfaisante au cours du suivi avec une absence de douleur résiduelle.

L'étude des critères secondaires montre une qualité fonctionnelle résiduelle satisfaisante avec un DASH moyen à 25,5, une douleur résiduelle moyenne faible à 1,3. Les mobilités résiduelles montrent une bonne capacité d'opposition, Kapandji moyen à 9,4. La satisfaction des patients pour cette intervention était élevée. Ils sont 85,9% à se dire satisfaits ou très satisfaits du résultat. La grande majorité (80,8%) accepterait une réintervention. Ces résultats sont comparables aux principales séries retrouvées dans la littérature [45,55,57–60,66–71] (Tableau 3).

L'hyperextension MP au dernier suivi est significativement plus importante dans notre population, la trapézectomie avec ligamentoplastie de suspension au Gore-Tex® ne stabilisant pas l'évolution de la déformation. Degeorge et al. montraient que le problème de l'hyperextension est corrélé à la hauteur trapézienne, celle-ci est mieux corrigée par la mise en place d'une prothèse trapézo-métacarpienne que par trapézectomie avec ligamentoplastie de suspension utilisant l'APL [72]. De même, Robles-Molina et al. trouvent une aggravation de l'hyperextension après trapézectomie avec ligamentoplastie au FCR, en comparaison à la mise en place d'une prothèse Arpe® dans une série de 65 patients avec un recul moyen de 59 mois [73].

L'index trapézien en fin de suivi est significativement diminué, avec un IT moyen à 39,1% de l'IT d'origine. Moineau et al. retrouvaient un IT à 62,1% de celui d'origine à 30 mois de recul, dans une série avec le même opérateur utilisant la même technique chirurgicale. Proportionnellement, la perte de hauteur trapézienne est plus importante lors de la première année post-opératoire [74]. Avec un recul de 10 ans, nous retrouvons une perte plus élevée. Nous n'avons par contre pas retrouvé de lien statistique entre la perte de hauteur trapézienne et les douleurs résiduelles. Le Dû et al. ne

montraient pas non plus de lien entre ces deux phénomènes [75]. De Smet et al. démontraient dans une série avec un recul moyen de 26 mois que la hauteur trapézienne était mieux conservée après trapézectomie et ligamentoplastie de suspension et interposition tendineuse (conservée à 57,5%) que par trapézectomie simple (32% de celle d'origine) sans différence clinique associée [42].

Tableau 3 Récapitulatif des principaux résultats dans la littérature

	Recul minimum	Technique	Effectif	Douleurs	Key Pinch	Kapandji	DASH
Tomaino et al. [59]	8 ans	T + LRTI	24	95% de diminution	+ 1kg Vs pré-op	/	/
Pomares et al. [57]	10 ans	T + I T + LR	51 16	90,4 % de diminution 77,2% de diminution	3,6 3,4	9,9 9,6	12,8 20,7
Gangopadhyay et al. [45]	5 ans	T T + I T + LRTI	53 46 54	50 indolores 42 indolores 47 indolores	4,1 3,4 3,6	/ / /	/ / /
Gibbons et al. [66]	3 ans	T	40	65% indolore	4,4	/	/
Givissis et al. [58]	10 ans	T + I	31	EVA moyenne 1 (de 0 à 6)	5,6	7,5	5
Yeoman et al. [67]	3,5 ans	T	205	/	/	/	40
De Maio et al. [68]	5 ans	T + LR	40	90% indolore	/	8,8	16
Vinycomb et al. [60]	10,5 ans	T + LRTI	15	53,3 % indolore	Comparable controlatéral	/	11,7
Ferrière et al. [69]	5,2 ans	T + LRTI	22	73 % indolore	4,4	9,4	20
Avisar et al. [70]	15 ans	T + I	15	EVA moy 2,1	4,3	/	16,85
Illarramendi et al. [71]	6 ans	T + LR	19	84 % indolore	7	10 pour 78 %	/
Salem et al. [55]	4,2 ans	T T + I	59 55	80 % EVA 0 ou après activité 87 % EVA 0 ou après activité	3,6 4,1	/ /	31 30
Notre série	10 ans	T + LRTI	78	80,3 % EN ≤ à 3	3,5	9,4	25,5

Notre étude présente quelques limites. C'est une étude monocentrique, rétrospective et le suivi est inégal (de 10 à 17 ans). L'évaluation de la douleur est subjective. Néanmoins l'objectif principal de cette intervention est l'antalgie. La méthode de suivi n'est pas la même pour l'ensemble des patients (consultations et suivi téléphonique) dans le but d'améliorer le taux de révision. Avec un recul minimum de 10 ans dans une population d'âge avancé, nous avons eu des patients perdus de vue (décès, changement d'adresse ou de ligne téléphonique) et bon nombre de personnes ne désiraient ou ne pouvaient se déplacer pour leur consultation de suivi du fait de tares associées (grabatérisation et démence).

Notre étude présente plusieurs points forts. Le suivi, bien qu'inégal, est de 10 ans minimum, nous permettant de parler de résultats à long terme. Toutes les trapézectomies incluses ont été réalisées

par un même opérateur et par la même technique chirurgicale pour éviter un biais d'évaluation. L'analyse de la survie par la technique de Kaplan-Meïer permet de prendre en compte les perdus de vue. Le nombre des perdus de vue a été réduit au maximum pour éviter un biais de confusion.

La trapézectomie et ligamentoplastie de suspension au Gore-Tex® nous paraît donc être une solution satisfaisante dans le traitement de la rhizarthrose. Sa durée de survie sans événement est importante, peu de reprises chirurgicales sont réalisées, les résultats de notre série sont comparables à la littérature. Elle permet de s'affranchir du temps opératoire de prélèvement tendineux et du possible délabrement de la zone prélevée. L'ostéolyse retrouvée au niveau de la base de M1 est probablement le signe d'une rupture du tunnel de la ligamentoplastie. Cela pourrait expliquer l'importance de la perte de hauteur trapézienne ainsi que l'hyperextension MP majorée. Nous n'avons par contre pas retrouvé de mauvaise tolérance clinique. Néanmoins, nous recommandons une surveillance particulière après ligamentoplastie au Gore-Tex® avec un suivi régulier et systématique à long terme au vu de la fréquence des ostéolyses retrouvées dans notre série.

Bibliographie

[1] Chevalier X, Maheu E. [Rhizarthrosis]. Rev Prat 2012;62:639.

[2] Sodha S, Ring D, Zurakowski D, Jupiter JB. Prevalence of osteoarthrosis of the trapeziometacarpal joint. J Bone Joint Surg Am 2005;87:2614–8. doi:10.2106/JBJS.E.00104.

[3] Armstrong AL, Hunter JB, Davis TR. The prevalence of degenerative arthritis of the base of the thumb in post-menopausal women. J Hand Surg Br 1994;19:340–1. doi:10.1016/0266-7681(94)90085-x.

[4] Swanson AB. Disabling arthritis at the base of the thumb: treatment by resection of the trapezium and flexible (silicone) implant arthroplasty. J Bone Joint Surg Am 1972;54:456–71.

[5] Merle M, Jager T. Chapitre 2 : Rhizarthrose, in Chirurgie de la main : affections rhumatismales, dégénératives, syndromes canalaires. vol. 3. 2e Edition. Elsevier Masson; 2017.

[6] Cooney WP, Chao EY. Biomechanical analysis of static forces in the thumb during hand function. J Bone Joint Surg Am 1977;59:27–36.

[7] Chèze L, Doriot N, Eckert M, Rumelhart C, Comtet JJ. [In vivo cinematic study of the trapezometacarpal joint]. Chir Main 2001;20:23–30.

[8] Pellegrini VD. Osteoarthritis of the trapeziometacarpal joint: the pathophysiology of articular cartilage degeneration. I. Anatomy and pathology of the aging joint. J Hand Surg Am 1991;16:967–74. doi:10.1016/s0363-5023(10)80054-1.

[9] Edmunds JO. Current concepts of the anatomy of the thumb trapeziometacarpal joint. J Hand Surg Am 2011;36:170–82. doi:10.1016/j.jhsa.2010.10.029.

[10] Pellegrini VD. Osteoarthritis at the base of the thumb. Orthop Clin North Am 1992;23:83–102.

[11] Glickel SZ. Clinical assessment of the thumb trapeziometacarpal joint. Hand Clin 2001;17:185–95.

[12] Kapandji A, Moatti E, Raab C. [Specific radiography of the trapezo-metacarpal joint and its technique (author's transl)]. Ann Chir 1980;34:719–26.

[13] Dell PC, Brushart TM, Smith RJ. Treatment of trapeziometacarpal arthritis: results of resection arthroplasty. J Hand Surg Am 1978;3:243–9. doi:10.1016/s0363-5023(78)80088-4.

[14] Eaton RG, Glickel SZ. Trapeziometacarpal osteoarthritis. Staging as a rationale for treatment. Hand Clin 1987;3:455–71.

[15] Crosby EB, Linscheid RL, Dobyns JH. Scaphotrapezial trapezoidal arthrosis. J Hand Surg Am 1978;3:223–34. doi:10.1016/s0363-5023(78)80086-0.

[16] Zhang W, Doherty M, Leeb BF, Alekseeva L, Arden NK, Bijlsma JW, et al. EULAR evidence-based recommendations for the diagnosis of hand osteoarthritis: report of a task force of ESCISIT. Ann Rheum Dis 2009;68:8–17. doi:10.1136/ard.2007.084772.

[17] Dupeyron A, Ehrler S, Isner-Horobeti ME. [Rhizarthrosis and orthotic treatment. Review of literature]. Ann Readapt Med Phys 2001;44:123–31.

[18] Meenagh GK, Patton J, Kynes C, Wright GD. A randomised controlled trial of intra-articular corticosteroid injection of the carpometacarpal joint of the thumb in osteoarthritis. Ann Rheum Dis 2004;63:1260–3. doi:10.1136/ard.2003.015438.

[19] Bahadir C, Onal B, Dayan VY, Gürer N. Comparison of therapeutic effects of sodium hyaluronate and corticosteroid injections on trapeziometacarpal joint osteoarthritis. Clin Rheumatol 2009;28:529–33. doi:10.1007/s10067-008-1079-6.

[20] Karalezli N, Ogun TC, Kartal S, Saracgil SN, Yel M, Tuncay I. The pain associated with intraarticular hyaluronic acid injections for trapeziometacarpal osteoarthritis. Clin Rheumatol 2007;26:569–71. doi:10.1007/s10067-006-0354-7.
[21] Ingegnoli F, Soldi A, Meroni PL. Power Doppler sonography and clinical monitoring for hyaluronic Acid treatment of rhizarthrosis: a pilot study. J Hand Microsurg 2011;3:51–4. doi:10.1007/s12593-011-0037-8.
[22] Lane LB, Eaton RG. Ligament reconstruction for the painful "prearthritic" thumb carpometacarpal joint. Clin Orthop Relat Res 1987:52–7.
[23] Freedman DM, Eaton RG, Glickel SZ. Long-term results of volar ligament reconstruction for symptomatic basal joint laxity. J Hand Surg Am 2000;25:297–304. doi:10.1053/jhsu.2000.jhsu25a0297.
[24] Wilson JN. Basal osteotomy of the first metacarpal in the treatment of arthritis of the carpometacarpal joint of the thumb. Br J Surg 1973;60:854–8. doi:10.1002/bjs.1800601106.
[25] Hobby JL, Lyall HA, Meggitt BF. First metacarpal osteotomy for trapeziometacarpal osteoarthritis. J Bone Joint Surg Br 1998;80:508–12.
[26] Roux J-L. [Early stages of trapezo-metacarpal joint arthritis and rotatory island transfer of the trapezo-metacarpal joint. DOOR procedure]. Chir Main 2010;29 Suppl 1:S127-134. doi:10.1016/j.main.2010.09.022.
[27] Roux JL. [Trapezo-metacarpal arthroplasty by rotation transfer of the trapezo-metacarpal joint. Anatomical study and operative technique]. Chir Main 2004;23:72–8.
[28] Foucher G, Long Pretz P, Erhard L. [Joint denervation, a simple response to complex problems in hand surgery]. Chirurgie 1998;123:183–8.
[29] Muller GM. Arthrodesis of the trapezio-metacarpal joint for osteoarthritis. J Bone Joint Surg Br 1949;31B:540–2, illust.
[30] Chamay A, Piaget-Morerod F. Arthrodesis of the trapeziometacarpal joint. J Hand Surg Br 1994;19:489–97. doi:10.1016/0266-7681(94)90215-1.
[31] Mureau MA, Rademaker RP, Verhaar JA, Hovius SE. Tendon interposition arthroplasty versus arthrodesis for the treatment of trapeziometacarpal arthritis: a retrospective comparative follow-up study. J Hand Surg Am 2001;26:869–76. doi:10.1053/jhsu.2001.26659.
[32] de la Caffinière JY. [Total trapezo-metacarpal prosthesis]. Rev Chir Orthop Reparatrice Appar Mot 1974;60:299–308.
[33] Jager T, Barbary S, Dap F, Dautel G. [Evaluation of postoperative pain and early functional results in the treatment of carpometacarpal joint arthritis. Comparative prospective study of trapeziectomy vs. MAIA(®) prosthesis in 74 female patients]. Chir Main 2013;32:55–62. doi:10.1016/j.main.2013.02.004.
[34] Semere A, Vuillerme N, Corcella D, Forli A, Moutet F. Results with the Roseland(®) HAC trapeziometacarpal prosthesis after more than 10 years. Chir Main 2015;34:59–66. doi:10.1016/j.main.2015.01.004.
[35] Gervis WH. Excision of the trapezium for osteoarthritis of the trapezio-metacarpal joint. Postgrad Med J 1948;24:262–4. doi:10.1136/pgmj.24.271.262.
[36] Froimson AI. Tendon arthroplasty of the trapeziometacarpal joint. Clin Orthop Relat Res 1970;70:191–9.
[37] Voulliaume D, Forli A, Guinard D, Corcella D, Moutet F. [Anchovy dacron arthroplasty in the treatment of basal osteoarthritis of the thumb: long term results]. Chir Main 2003;22:197–202.
[38] Martinet X, Belfkira F, Corcella D, Guinard D, Moutet F. [Foreign body reaction in osteoarthrosis of the trapeziometacarpal joint treated with trapezectomy and interposition of a Dacron "anchovy". A series of 5 cases]. Chir Main 2004;23:27–31.

[39] Peimer CA, Medige J, Eckert BS, Wright JR, Howard CS. Reactive synovitis after silicone arthroplasty. J Hand Surg Am 1986;11:624–38. doi:10.1016/s0363-5023(86)80002-8.
[40] Burton RI, Pellegrini VD. Surgical management of basal joint arthritis of the thumb. Part II. Ligament reconstruction with tendon interposition arthroplasty. J Hand Surg Am 1986;11:324–32. doi:10.1016/s0363-5023(86)80137-x.
[41] Thompson JS. Complications and salvage of trapeziometacarpal arthroplasties. Instr Course Lect 1989;38:3–13.
[42] De Smet L, Sioen W, Spaepen D, van Ransbeeck H. Treatment of basal joint arthritis of the thumb: trapeziectomy with or without tendon interposition/ligament reconstruction. Hand Surg 2004;9:5–9.
[43] Field J, Buchanan D. To suspend or not to suspend: a randomised single blind trial of simple trapeziectomy versus trapeziectomy and flexor carpi radialis suspension. J Hand Surg Eur Vol 2007;32:462–6. doi:10.1016/J.JHSB.2007.02.005.
[44] Barthel L, Hidalgo Diaz JJ, Vernet P, Gouzou S, Facca S, Igeta Y, et al. Results of the treatment of first carpometacarpal joint osteoarthritis: trapeziectomy alone versus trapeziectomy associated with suspensionplasty. Eur J Orthop Surg Traumatol 2018;28:1555–61. doi:10.1007/s00590-018-2173-3.
[45] Gangopadhyay S, McKenna H, Burke FD, Davis TRC. Five- to 18-year follow-up for treatment of trapeziometacarpal osteoarthritis: a prospective comparison of excision, tendon interposition, and ligament reconstruction and tendon interposition. J Hand Surg Am 2012;37:411–7. doi:10.1016/j.jhsa.2011.11.027.
[46] Wajon A, Vinycomb T, Carr E, Edmunds I, Ada L. Surgery for thumb (trapeziometacarpal joint) osteoarthritis. Cochrane Database Syst Rev 2015:CD004631. doi:10.1002/14651858.CD004631.pub4.
[47] Menon J. Partial trapeziectomy and interpositional arthroplasty for trapeziometacarpal osteoarthritis of the thumb. J Hand Surg Br 1995;20:700–6. doi:10.1016/s0266-7681(05)80140-8.
[48] Tropet Y, Gallinet D, Lepage D, Gasse N, Obert L. Treatment of trapeziometacarpal osteoarthritis by partial trapeziectomy and costal cartilage autograft. A review of 100 cases. Chir Main 2012;31:145–51. doi:10.1016/j.main.2012.03.002.
[49] Woodward JF, Heller JB, Jones NF. PyroCarbon implant hemiarthroplasty for trapeziometacarpal arthritis. Tech Hand Up Extrem Surg 2013;17:7–12. doi:10.1097/BTH.0b013e318271aab7.
[50] Van Royen K, Kestens B, Van Laere S, Goubau J, Goorens CK. Short-Term Results after Total Trapeziectomy with a Poly-L/D-Lactide Spacer. J Wrist Surg 2018;7:394–8. doi:10.1055/s-0038-1661421.
[51] Muermans S, Coenen L. Interpositional arthroplasty with Gore-Tex, Marlex or tendon for osteoarthritis of the trapeziometacarpal joint. A retrospective comparative study. J Hand Surg Br 1998;23:64–8.
[52] Thoma A, Levis C, Patel P, Murphy J, Duku E. Partial Versus Total Trapeziectomy Thumb Arthroplasty: An Expertise-based Feasibility Study. Plast Reconstr Surg Glob Open 2018;6:e1705. doi:10.1097/GOX.0000000000001705.
[53] Glard Y, Gay A, Valenti D, Berwald C, Guinard D, Legré R. Costochondral autograft as a salvage procedure after failed trapeziectomy in trapeziometacarpal osteoarthritis. J Hand Surg Am 2006;31:1461–7. doi:10.1016/j.jhsa.2006.08.005.
[54] Renfree KJ, Dell PC. Functional outcome following salvage of failed trapeziometacarpal joint arthroplasty. J Hand Surg Br 2002;27:96–100. doi:10.1054/jhsb.2001.0648.

[55] Salem H, Davis TRC. Six year outcome excision of the trapezium for trapeziometacarpal joint osteoarthritis: is it improved by ligament reconstruction and temporary Kirschner wire insertion? J Hand Surg Eur Vol 2012;37:211–9. doi:10.1177/1753193411414516.
[56] Moineau G, Richou J, Gérard R, Le Nen D. [Trapeziectomy and ligamentoplasty with Gore-Tex: preliminary results on 43 patients with trapeziometacarpal joint arthritis]. Chir Main 2008;27:146–53. doi:10.1016/j.main.2008.07.008.
[57] Pomares G, Delgrande D, Dap F, Dautel G. Minimum 10-year clinical and radiological follow-up of trapeziectomy with interposition or suspensionplasty for basal thumb arthritis. Orthop Traumatol Surg Res 2016;102:995–1000. doi:10.1016/j.otsr.2016.08.014.
[58] Givissis P, Sachinis NP, Akritopoulos P, Stavridis SI, Christodoulou A. The "Pillow" Technique for Thumb Carpometacarpal Joint Arthritis: Cohort Study With 10- to 15-Year Follow-Up. J Hand Surg Am 2016;41:775–81. doi:10.1016/j.jhsa.2016.04.018.
[59] Tomaino MM, Pellegrini VD, Burton RI. Arthroplasty of the basal joint of the thumb. Long-term follow-up after ligament reconstruction with tendon interposition. J Bone Joint Surg Am 1995;77:346–55. doi:10.2106/00004623-199503000-00003.
[60] Vinycomb T, Crock J. Trapeziectomy with ligament reconstruction and tendon interposition: a minimum 10-year follow-up. Hand Surg 2013;18:365–8. doi:10.1142/S0218810413500408.
[61] Kapandji A. [Clinical test of apposition and counter-apposition of the thumb]. Ann Chir Main 1986;5:67–73.
[62] Kadiyala RK, Gelberman RH, Kwon B. Radiographic assessment of the trapezial space before and after ligament reconstruction and tendon interposition arthroplasty. J Hand Surg Br 1996;21:177–81.
[63] Fukubayashi T, Ikeda K. A Review on Gore-Tex® Artificial Ligament-Special Emphasis on Tunnel Osteolysis. J Long Term Eff Med Implants 2017;27:111–21. doi:10.1615/JLongTermEffMedImplants.v27.i2-4.20.
[64] Seker V, Hackett L, Lam PH, Murrell GAC. Evaluating the Outcomes of Rotator Cuff Repairs With Polytetrafluoroethylene Patches for Massive and Irreparable Rotator Cuff Tears With a Minimum 2-Year Follow-up. Am J Sports Med 2018;46:3155–64. doi:10.1177/0363546518801014.
[65] Kanbe K, Chiba J, Nakamura A. Histological evaluation after arthroscopic reconstruction of the shoulder using a polytetrafluoroethylene patch for massive rotator cuff tears. Eur J Orthop Surg Traumatol 2013;23 Suppl 2:S183-187. doi:10.1007/s00590-012-1134-5.
[66] Gibbons CE, Gosal HS, Choudri AH, Magnussen PA. Trapeziectomy for basal thumb joint osteoarthritis: 3- to 19-year follow-up. Int Orthop 1999;23:216–8. doi:10.1007/s002640050354.
[67] Yeoman TFM, Stone O, Jenkins PJ, McEachan JE. The long-term outcome of simple trapeziectomy. J Hand Surg Eur Vol 2019;44:146–50. doi:10.1177/1753193418780898.
[68] De Maio F, Farsetti P, Potenza V, Petrungaro L, Marsiolo M, Caterini A. Surgical treatment of primary trapezio-metacarpal osteoarthritis by trapeziectomy and ligament reconstruction without tendon interposition. Long-term results of 50 cases. J Orthop Traumatol 2019;20:25. doi:10.1186/s10195-019-0532-4.
[69] Ferrière S, Mansat P, Rongières M, Mansat M, Bonnevialle P. [Total trapeziectomy with suspension and interposition tendinoplasty for trapeziometacarpal osteoarthrisis: results at 6.5 years average follow-up]. Chir Main 2010;29:16–22. doi:10.1016/j.main.2009.11.004.

[70] Avisar E, Elvey M, Wasrbrout Z, Aghasi M. Long-term follow-up of trapeziectomy with abductor pollicis longus tendon interposition arthroplasty for osteoarthritis of the thumb carpometacarpal joint. J Orthop 2013;10:59–64. doi:10.1016/j.jor.2013.05.001.
[71] Illarramendi AA, Boretto JG, Gallucci GL, De Carli P. Trapeziectomy and intermetacarpal ligament reconstruction with the extensor carpi radialis longus for osteoarthritis of the trapeziometacarpal joint: surgical technique and long-term results. J Hand Surg Am 2006;31:1315–21. doi:10.1016/j.jhsa.2006.07.002.
[72] Degeorge B, Dagneaux L, Andrin J, Lazerges C, Coulet B, Chammas M. Do trapeziometacarpal prosthesis provide better metacarpophalangeal stability than trapeziectomy and ligamentoplasty? Orthop Traumatol Surg Res 2018. doi:10.1016/j.otsr.2018.07.008.
[73] Robles-Molina MJ, López-Caba F, Gómez-Sánchez RC, Cárdenas-Grande E, Pajares-López M, Hernández-Cortés P. Trapeziectomy With Ligament Reconstruction and Tendon Interposition Versus a Trapeziometacarpal Prosthesis for the Treatment of Thumb Basal Joint Osteoarthritis. Orthopedics 2017;40:e681–6. doi:10.3928/01477447-20170503-03.
[74] Moineau G, Richou J, Liot M, Le Nen D. Prognostic factors for the recovery of hand function following trapeziectomy with ligamentoplasty stabilisation. Orthop Traumatol Surg Res 2009;95:352–8. doi:10.1016/j.otsr.2009.03.015.
[75] Le Dû C, Guéry J, Laulan J. [Results of a five-year series of 44 trapeziectomies associated with ligamentoplasty and interposition arthroplasty]. Chir Main 2004;23:149–52.

FICHE DE REVISION DES RHIZARTHROSES

Généralités : N° série :

NOM : _____ Prénom : _____

Date de naissance : |__|__||__|__||__|__|__|__| Sexe : ☐ Femme ☐ Homme

Côté dominant : ☐ Droit ☐ Gauche

N° de dossier :

Profession : ☐ Retraité

☐ Travailleur intellectuel ou sédentaire

☐ Travailleur manuel léger

☐ Travailleur manuel lourd profession : _____

☐ Sans emploi

Côté : ☐ Droit

☐ Gauche

Critères d'inclusion :

☐ Trapézectomie avec ligamentoplastie au Gore-Tex® de première intention entre Janvier 2002 et Décembre 2008

☐ Patient majeur

Critères d'exclusion si Pyro-Disk :

☐ Recul minimum de 10 ans

☐ Trapézectomie de reprise

☐ Refus de participation

PERIODE PREOPERATOIRE

DATE DE L'EXAMEN : |__|__||__|__||__|__|__|__|

DEFORMATION : - Subluxation de la base de M1 ☐ réductible ☐ non réductible
- Retentissement sur MCP
adduction ☐ réductible ☐ irréductible
Hyperextension ☐ réductible ☐ irréductible

DOULEUR : ☐ oui ☐ non Si oui : - EVA : 1 2 3 4 5 6 7 8 9 10

- Périodicité de la douleur (Classification d'Alnot) :
☐ Stade 0 : Aucune douleur
☐ Stade 1 : Douleur lors d'efforts importants
☐ Stade 2 : Douleur lors des activités quotidiennes
☐ Stade 3 : Douleur spontanée intermittente
☐ Stade 4 : Douleur continue

☐ Douleur nocturne ☐ Douleur météorologique

RETENTISSEMENT SUR LES ACTIVITES :

	Pas de	Gêne	Douleur	Impossibilité de faire l'activité
Travail	☐	☐	☐	☐
Bricolage et jardinage	☐	☐	☐	☐
Activités sportives	☐	☐	☐	☐

SCORES FONCTIONNELS :

DASH : _____/100

MOBILITES :

		Homolatéral	Controlatéral
Kapandji (1 à 10)			
Rétro Kapandji (1 à 4)			
MP	Flexion		
	Extension		
IP	Flexion		
	Extension		
Ouverture de la première commissure	Externe		
	Antérieur		

FORCE :

Moyenne de 3 essais	Homolatéral	Controlatéral
Jamar		
Pinch		

RADIOGRAPHIES PRE-OPERATOIRES (poignet F & P + 2 incidences de Kapandji) :

Classification de l'arthrose trapézo-métacarpienne : - de DELL : stade 1 2 3 4
- d'EATON et LITTLER : stade 1 2 3 4
- du GEM (Comtet) : stade 1 2 3 4 5

Arthrose STT associée : ☐ oui ☐ non

Si oui : classification de CROSBY : stade 0 1 2 3

Mesure de la hauteur de l'espace trapézien (scapho-métacarpien) - Face (en mm) : _____ - Profil (en mm) :____

Mesure de l'index de hauteur trapézienne (HET/P1) - Face : _____ - Profil : _____

PERIODE OPERATOIRE

DATE D'INTERVENTION : |__|__||__|__||__|__|__|__|

COTE OPERE : D G **OPERATEUR :** _____

TYPE D'INTERVENTION :

MODALITES DE L'INTERVENTION :

Anesthésie : ☐ générale Durée opératoire (en min de garrot) : |__|__|__| min

☐ bloc axillaire

☐ alriv

Complications per-opératoires : _____

Gestes associés (préciser) : ☐ MCP

☐ IP

☐ Canal carpien

☐ De Quervain

☐ Autre : _____

Immobilisation : ☐ Aucune

☐ Brochage → Durée : _____

☐ Attelle ou résine → Durée : _____

REVISION

☐ Revue en consultation ☐ Réponses téléphoniques ☐ Perdu de vue ☐ Décès

DATE DE L'EXAMEN : |__|__||__|__||__|__|__|__|

COMPLICATIONS TARDIVES : ☐ Non ☐ Oui Préciser : _____

DOULEUR : ☐ oui ☐ non Si oui : - EVA : 1 2 3 4 5 6 7 8 9 10

- Périodicité de la douleur (Classification d'Alnot) :
  - ☐ Stade 0 : Aucune douleur
  - ☐ Stade 1 : Douleur lors d'efforts importants
  - ☐ Stade 2 : Douleur lors des activités quotidiennes
  - ☐ Stade 3 : Douleur spontanée intermittente
  - ☐ Stade 4 : Douleur continue

☐ Douleur nocturne ☐ Douleur météorologique

RETENTISSEMENT SUR LES ACTIVITES :

	Pas de	Gêne	Douleur	Impossibilité de faire l'activité
Travail	☐	☐	☐	☐
Bricolage et jardinage	☐	☐	☐	☐
Activités sportives	☐	☐	☐	☐

CRITERES SUBJECTIFS : Délai de consolidation clinique (en mois) : |__|__|

Détérioration du résultat dans le temps : - Non ☐ - Oui ☐ Gêne
☐ Douleur
☐ Perte de force
☐ Perte de mobilité

Force par rapport à la période pré opératoire : ☐ diminué ☐ idem ☐ augmentée

Satisfaction actuelle : ☐ pas satisfait ☐ moyennement ☐ satisfait ☐ très satisfait

Seriez-vous prêt à refaire cette intervention : ☐ oui ☐ non ☐ peut-être

REPRISE DU TRAVAIL : ☐ Oui ☐ Même poste Date : |__|__||__|__||__|__|
☐ Poste aménagé
☐ Changement d'activité nécessitant moins de force
☐ Non
☐ Retraité

SCORES FONCTIONNELS :

DASH :
_____/100

MOBILITES :

		Homolatéral	Controlatéral
Kapandji (1 à 10)			
Rétro Kapandji (1 à 4)			
MP	Flexion		
	Extension		
IP	Flexion		
	Extension		
Ouverture de la première commissure	Externe		
	Antérieur		

FORCE :

Moyenne de 3 essais	Homolatéral	Controlatéral
Jamar		
Pinch		

RADIOGRAPHIES :

Hauteur de l'espace trapézien (scapho-métacarpien) : - Face (en mm) : _____ - Profil (en mm) : _____

Index de hauteur trapézienne (HET/P1) - Face : _____ - Profil : _____

NOM : _____ Prénom : _____

DDN : |__|__||__|__||__|__|__|__| EXAMEN : |__|__||__|__||__|__|__|__|

QUESTIONNAIRE DASH – MEMBRE SUPERIEUR

Instructions au patient

Ce questionnaire s'intéresse à ce que vous ressentez et à vos possibilités d'accomplir certaines activités. Veuillez répondre à toutes les questions en considérant vos possibilités **au cours des 7 derniers jours**. Si vous n'avez pas eu l'occasion de pratiquer certaines activités au cours des 7 derniers jours, veuillez entourer la réponse qui vous semble la plus exacte si vous aviez dû faire cette tâche. Le côté n'a pas d'importance. Veuillez répondre en fonction du résultat final, sans tenir compte de la façon dont vous y arrivez.

►Capacité à réaliser les activités suivantes

Veuillez évaluer votre capacité à réaliser les activités suivantes **au cours des 7 derniers jours**. (Entourez une seule réponse par ligne.)

		Aucune difficulté	Difficulté légère	Difficulté moyenne	Difficulté importante	Impossible
1.	Dévisser un couvercle serré ou neuf	1	2	3	4	5
2.	Écrire	1	2	3	4	5
3.	Tourner une clé dans une serrure	1	2	3	4	5
4.	Préparer un repas	1	2	3	4	5
5.	Ouvrir un portail ou une lourde porte en la poussant	1	2	3	4	5
6.	Placer un objet sur une étagère au-dessus de votre tête	1	2	3	4	5
7.	Effectuer des tâches ménagères lourdes (nettoyage des sols ou des murs)	1	2	3	4	5
8.	Jardiner, s'occuper des plantes (fleurs et arbustes)	1	2	3	4	5
9.	Faire un lit	1	2	3	4	5
10.	Porter des sacs de provisions ou une mallette	1	2	3	4	5
11.	Porter un objet lourd (supérieur à 5 kg)	1	2	3	4	5
12.	Changer une ampoule en hauteur	1	2	3	4	5
13.	Se laver ou se sécher les cheveux	1	2	3	4	5
14.	Se laver le dos	1	2	3	4	5
15.	Enfiler un pull-over	1	2	3	4	5
16.	Couper la nourriture avec un couteau	1	2	3	4	5
17	Activités de loisir sans gros effort	1	2	3	4	5

.	(jouer aux cartes, tricoter, etc.)					
18.	Activités de loisirs nécessitant une certaine force ou avec des chocs au niveau de l'épaule du bras ou de la main (bricolage, tennis, golf, etc.)	1	2	3	4	5
19.	Activités de loisirs nécessitant toute liberté de mouvement (badminton, lancer de balle, pêche, Frisbee, etc.)	1	2	3	4	5
20.	Déplacements (transports)	1	2	3	4	5
21.	Vie sexuelle	1	2	3	4	5

22. Pendant les 7 derniers jours, à quel point votre épaule, votre bras ou votre main a-t-elle gêné vos relations avec votre famille, vos amis ou vos voisins ? (entourez une seule réponse)
1 Pas du tout 2 légèrement 3 moyennement 4 beaucoup 5 extrêmement

23. Avez-vous été limité dans votre travail ou une de vos activités quotidiennes habituelles du fait (en raison, par) de problèmes à votre épaule, votre bras ou votre main ? (entourez une seule réponse)
1 Pas du tout limité 2 légèrement limité 3 moyennement limité 4 Très limité 5 incapable

►Sévérité des symptômes

Veuillez évaluer la sévérité des symptômes suivants **durant les 7 derniers jours** (entourez une réponse sur chacune des lignes)

		Aucune	**légère**	**moyenne**	**importante**	**extrême**
24.	Douleur de l'épaule, du bras ou de la main	**1**	**2**	**3**	**4**	**5**
25.	Douleur de l'épaule, du bras ou de la main en pratiquant une activité particulière Précisez cette activité : ……	**1**	**2**	**3**	**4**	**5**
26.	Picotements ou fourmillements douloureux de l'épaule, du bras ou de la main	**1**	**2**	**3**	**4**	**5**
27.	Faiblesse du bras, de l'épaule ou de la main	**1**	**2**	**3**	**4**	**5**
28.	Raideur du bras, de l'épaule ou de la main	**1**	**2**	**3**	**4**	**5**

29. Pendant les 7 derniers jours, votre sommeil a-t-il été perturbé par une douleur de votre épaule, de votre bras ou de votre main ? (entourez une seule réponse)
1 Pas du tout 2 un peu 3 moyennement 4 Très perturbé 5 insomnie complète

30. « Je me sens moins capable, moins confiant ou moins utile à cause du problème de mon épaule, de mon bras ou de ma main »
1 Pas du tout d'accord 2 Pas d'accord 3 Ni d'accord ni pas d'accord 4 D'accord 5 Tout à fait d'accord

SERMENT D'HIPPOCRATE

Au moment d'être admis à exercer la médecine, je promets et je jure d'être fidèle aux lois de l'honneur et de la probité.

Mon premier souci sera de rétablir, de préserver ou de promouvoir la santé dans tous ses éléments, physiques et mentaux, individuels et sociaux.

Je respecterai toutes les personnes, leur autonomie et leur volonté, sans aucune discrimination selon leur état ou leurs convictions.

J'interviendrai pour les protéger si elles sont affaiblies, vulnérables ou menacées dans leur intégrité ou leur dignité.

Même sous la contrainte, je ne ferai pas usage de mes connaissances contre les lois de l'humanité.

J'informerai les patients des décisions envisagées, de leurs raisons et de leurs conséquences.

Je ne tromperai jamais leur confiance et n'exploiterai pas le pouvoir hérité des circonstances pour forcer les consciences.

Je donnerai mes soins à l'indigent et à quiconque me le demandera.

Je ne me laisserai pas influencer par la soif du gain ou la recherche de la gloire.

Admis dans l'intimité des personnes, je tairai les secrets qui me seront confiés.

Reçu à l'intérieur des maisons, je respecterai les secrets des foyers et ma conduite ne servira pas à corrompre les mœurs.

Je ferai tout pour soulager les souffrances.

Je ne prolongerai pas abusivement les agonies.

Je ne provoquerai jamais la mort délibérément.

Je préserverai l'indépendance nécessaire à l'accomplissement de ma mission.

Je n'entreprendrai rien qui dépasse mes compétences.

Je les entretiendrai et les perfectionnerai pour assurer au mieux les services qui me seront demandés.

J'apporterai mon aide à mes confrères ainsi qu'à leurs familles dans l'adversité.

Que les hommes et mes confrères m'accordent leur estime si je suis fidèle à mes promesses ; que je sois déshonoré et méprisé si j'y manque.

FACULTÉ
DE MÉDECINE &
SCIENCES DE LA SANTÉ

IMPRIME 4 – AUTORISATION D'IMPRIMER

THESE DE DOCTORAT EN MEDECINE

INTERNE

Monsieur Arthur DELLESTABLE
Inscrit en DES de Chirurgie générale

Titre définitif de la thèse soutenue :

Trapézectomie et ligamentoplastie au Gore-Tex dans le traitement de la rhizarthrose, résultats à plus de 10 ans.

ACCORD DU PRESIDENT DU JURY DE THESE SUR L'IMPRESSION DE LA THESE

OUI : X

La présente autorisation d'imprimer sa thèse est délivrée à l'interne susmentionné.

Brest, le 25 octobre 2019

Le président du jury de thèse
F. DUBRANA

Le directeur de l'UFR de médecine et des sciences de la santé de Brest
C. BERTHOU

Arthur DELLESTABLE – Trapézectomie et ligamentoplastie au Gore-Tex® dans le traitement de la rhizarthrose. Résultats à plus de 10 ans de recul. Th. : Méd. : Brest 2019

RESUME :

Introduction. La rhizarthrose est une pathologie fréquente. La trapézectomie est le gold standard chirurgical après échec d'un traitement médical. Plusieurs techniques ont été décrites pour éviter l'ascension de M1 et l'apparition d'un conflit scapho-M1. Nous avons décrit une technique de ligamentoplastie au Gore-Tex® pour s'épargner un prélèvement tendineux potentiellement délétère. Nous analyserons les résultats de cette technique à l'aide d'une courbe de survie à long terme. Les résultats seront ensuite comparés aux données de la littérature

Matériels et méthodes. Étude rétrospective observationnelle monocentrique mono-opérateur. Les critères d'inclusion étaient la réalisation d'une trapézectomie de première intention. Les critères d'exclusion étaient la trapézectomie de reprise, suivi inférieur à 10 ans, refus de participation. Le critère de jugement principal était la survie sans événement (reprise chirurgicale et/ou EN>3). Les critères de jugement secondaires étaient la tolérance clinique du Gore-Tex® et l'évolution radiologique. Les patients ont été revus en consultation ou par questionnaire téléphonique.

Résultats. 54 patients ont été revus en consultation et 24 par téléphone. La survie sans événement à 10 ans est de 91,3%. La survie sans reprise à 10 ans est de 95%. 60,3% des patients sont indolores. Des signes d'ostéolyses sont retrouvés chez 24%. Nous n'avons pas rapporté de mauvaise tolérance clinique du Gore-Tex®. Le DASH moyen est de 25,5. L'hyperextension MP moyenne est de 30,6° et se majore de manière significative. L'index trapézien moyen est à 39,1% de celui d'origine et diminue de manière significative.

Discussion. La survie sans événement à long terme est importante. Les données recueillies sont semblables aux données de la littérature concernant la qualité fonctionnelle ou les douleurs. Il est à noter l'apparition d'ostéolyse dans une partie de la population. Elle n'est pas corrélée avec une mauvaise tolérance clinique. Il est nécessaire de surveiller l'évolution radiologique et clinique à distance après mise en place de Gore-Tex®.

MOTS CLES :
RHIZARTHROSE
TRAPEZECTOMIE
GORE-TEX®
LONG TERME
SURVIE

JURY :
Président : Mr le Professeur Frédéric DUBRANA
Membres : Mr le Professeur Dominique LE NEN
Mr le Professeur Christian LEFÈVRE
Mr le Professeur Éric STINDEL
Mr le Docteur Damien CHEVAL
Mr le Docteur Thomas WILLIAMS

DATE DE SOUTENANCE :
17 octobre 2019

ADRESSE DE L'AUTEUR :
4 rue Duquesne 29200 BREST