Voie d'abord latérale modifiée du coude

B.Charruau, S. Roulet, J.Laulan

CHRU TOURS

CHRU HÔPITAUX DE TOURS

SOO Société d'Orthopédie de l'Ouest

Introduction

- L'abord latéral du coude = le + fréquent
- Multiples indications: traumatologie, arthrolyses, prothèse de tête radiale, synovectomies…

- Proximité nerf radial (RPNR ++)

- Les voies « classiques » ne permettent pas à elles seules une exposition satisfaisante antéro-latérale et postéro-latérale pour certaines indications

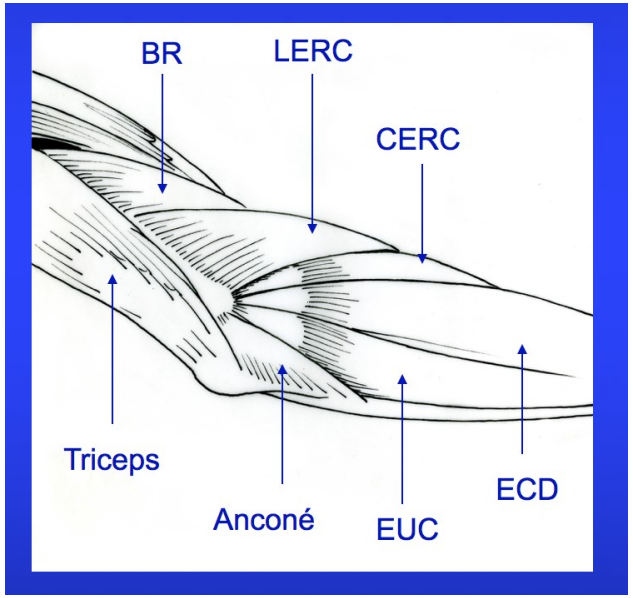

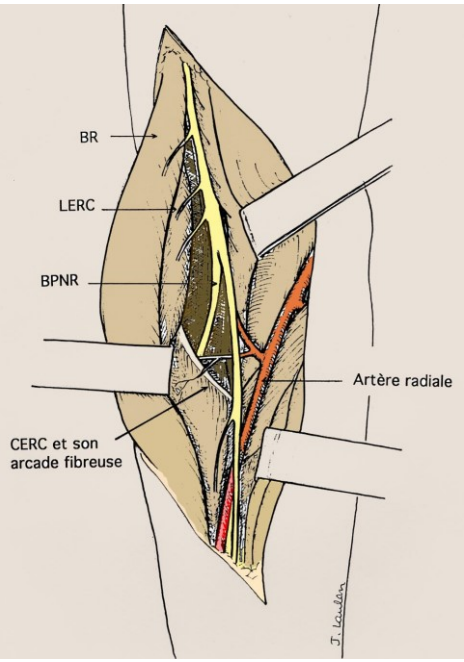

Introduction

- Voie de Kaplan:
  - abord latéral classique du coude
  - Risque neuro ++

- Voie latérale modifiée:
  - Entre CERC et LERC : tunnel radial
  - permet contrôle du nerf radial

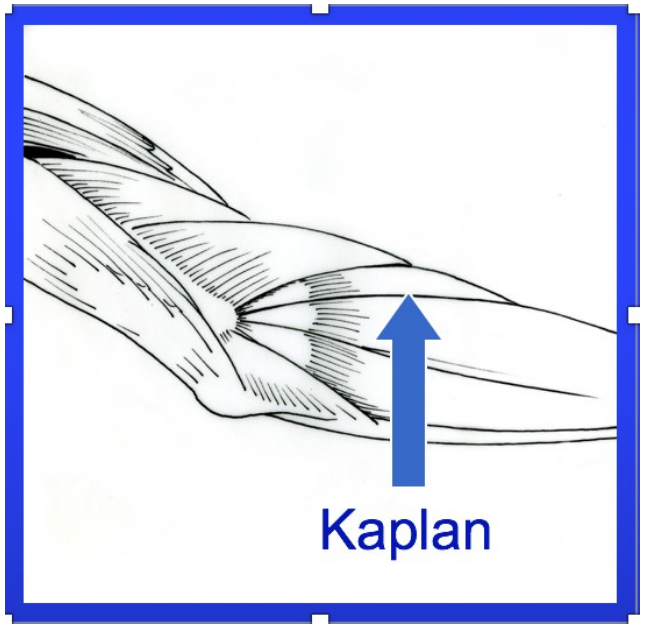

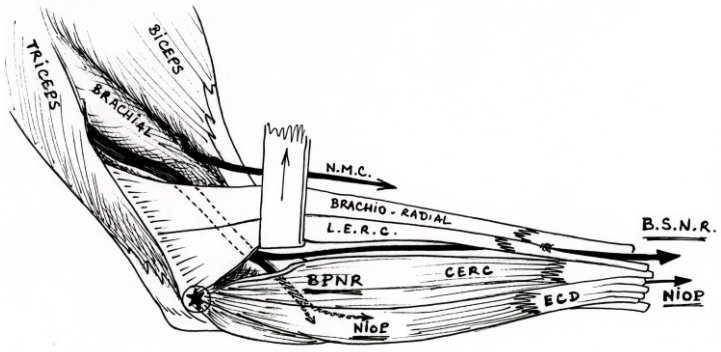

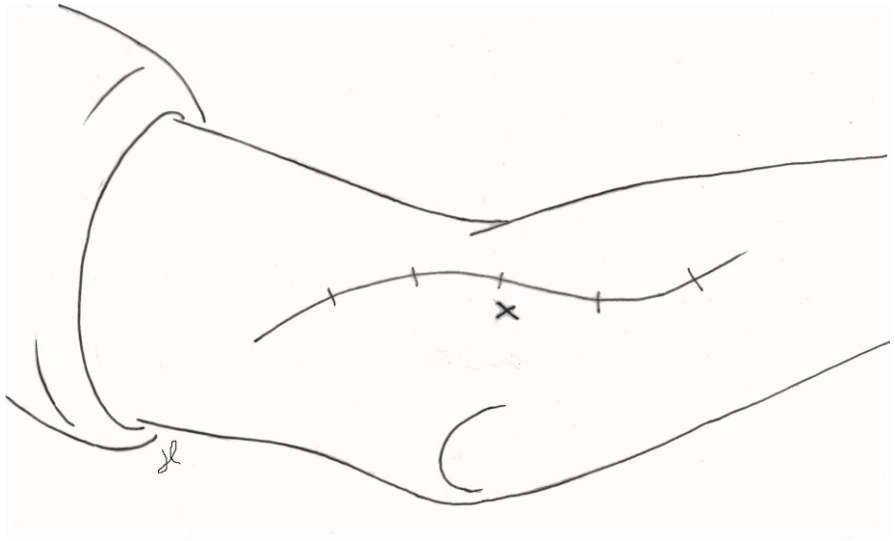

Matériel et méthode

- Etude anatomique de 1994 : analyse rapports anatomique de cette voie

  - Exposition entre les 2 extenseurs radiaux du carpe

- Voie de la neurolyse branche profonde nerf radial sous l'arcade de Fröhse :
  - Hagert et al, 1979
  - Raimbeau et al, 1990
  pour le traitement du « STR »

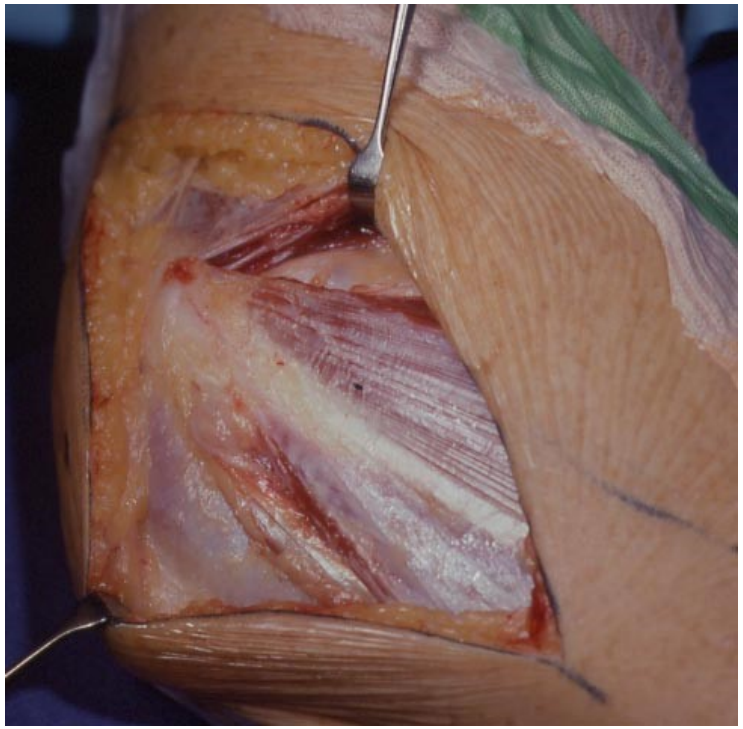

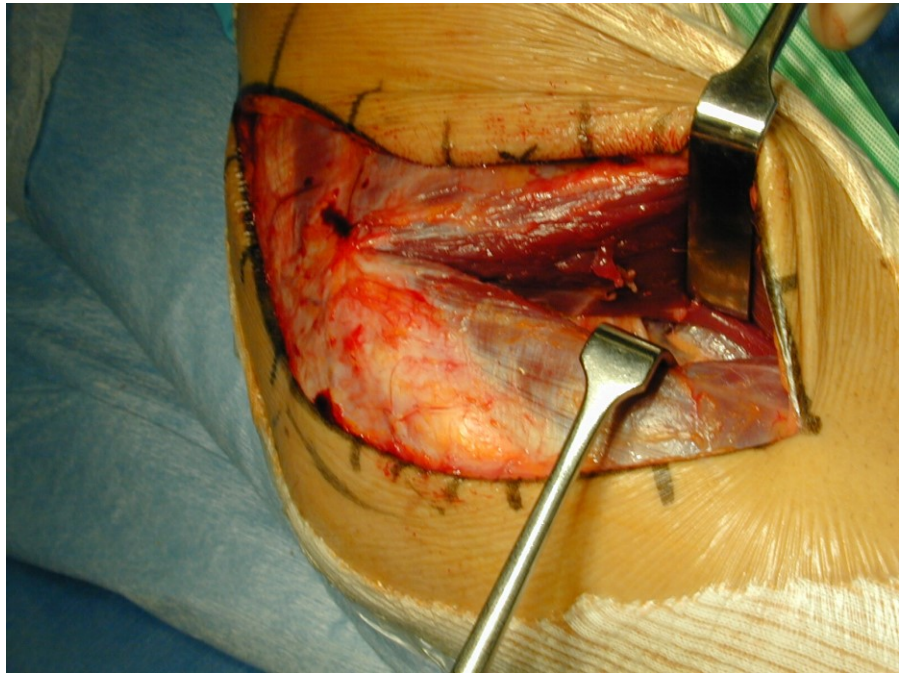

Matériel et méthode

- Permet de repérer nerf radial et son rameau profond
- Autorise par extension proximale: exposition capsule antérieure

- Systématiquement utilisée pour les arthrolyses et / ou synovectomies dans notre service

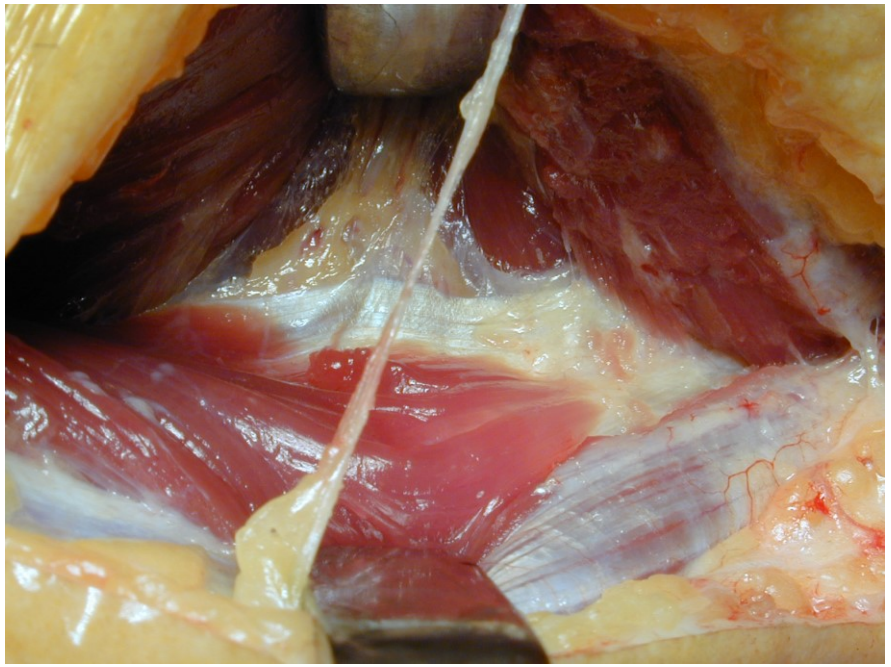

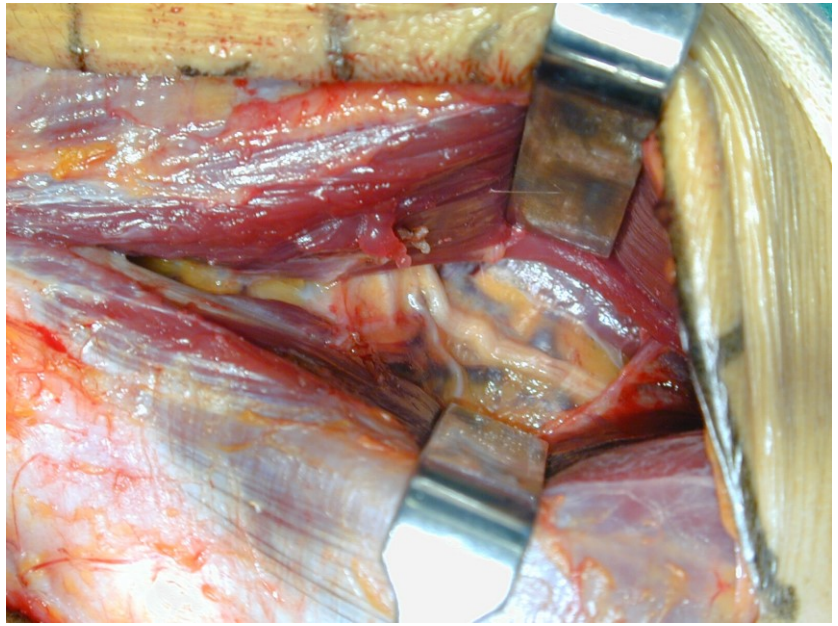

Résultats

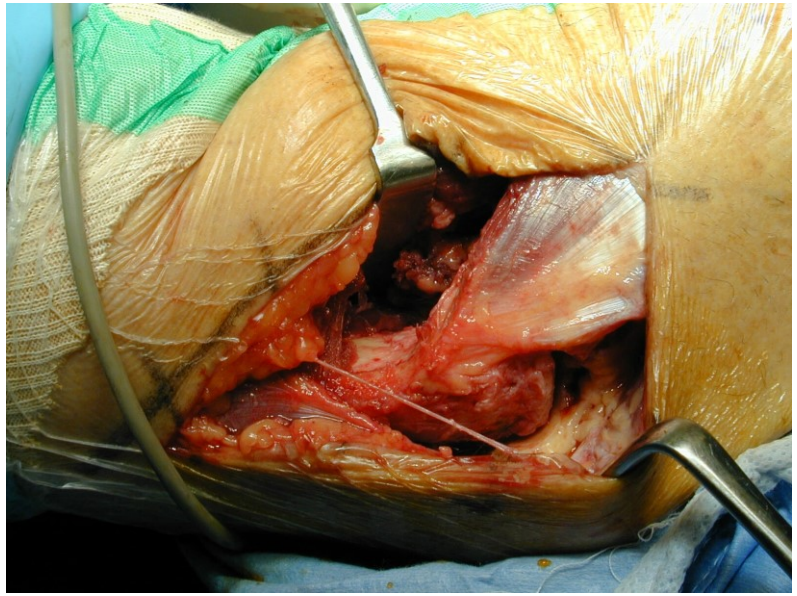

- 43 patients : 30H / 13F
- Age moyen 40,56 ans (17-84)
- A toujours permis, en association avec :

  - un abord postéro-latéral, entre anconé et EUC,

  (fenêtre postéro-latérale, voie de Cadenat)

  - et un abord médial éventuel

  la récupération d'une extension totale ou subtotale du coude

  et/ou une synovectomie subtotale
- Pas de complication neurologique

Discussion : voie latérale classique

- Passe en distal dans la masse des muscles épicondyliens latéraux, entre extenseurs radiaux et extenseur commun des doigts
- Abord antérieur de l'articulation : désinsertion partie distale LERC et partie antérieure des épicondyliens latéraux (CERC)

- Voie limitée en distal par le passage du rameau profond nerf radial
- Absence de contrôle du nerf malgré certains artifices (incision limitée/ pronation avant bras) = risque neuro réel ++

Discussion: voie latérale « modifiée »

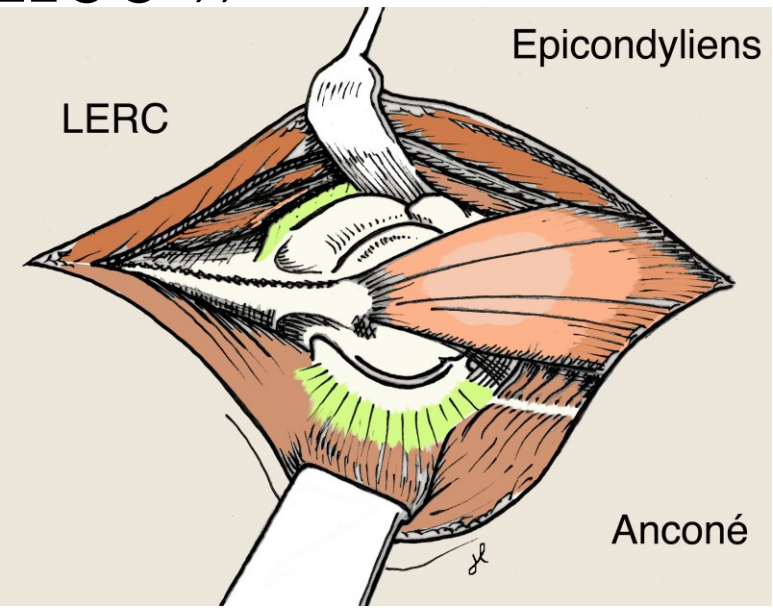

- Passe entre CERC et LERC
- Plus antérieure
- Contrôle du nerf radial et de son rameau profond
- Jour antérieur bien meilleur que la voie latérale classique : intérêt +++ pour arthrolyses et synovectomies

- CERC laissé en place ac les autres épicondyliens
- Préservation de l'insertion des épicondyliens latéraux (stabilisateurs dynamiques)

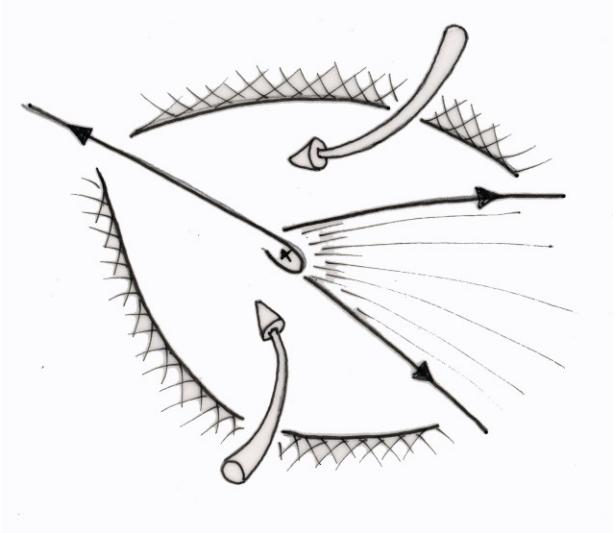

Conclusion

- Voie qui nous paraît plus performante pour exposer le versant antéro-latéral du coude
- Moins risquée sur le plan neurologique
- Initialement décrite pour le traitement chirurgical des épicondylalgies latérales

Doit être recommandée pour les arthrolyses et les synovectomies du coude

Bibliographie

- Radial tunnel syndrome. Study of a continuous and homogenous series of 35 cases. Raimbeau G, Saint-Cast Y, Pelier-Cady MC, Rev Chir orthop Réparatrice Appar Mot 1990; 76(3):177-84

- Hagert CG, Lundborg G, Hansen T. Entrapment of the posterior interosseous nerve. Scand J Plast Reconstr Surg 1977; 11: 205-12.