Revue de chirurgie orthopédique et traumatologique (2013) **99**, S158—S162

Disponible en ligne sur
SciVerse ScienceDirect
www.sciencedirect.com

Elsevier Masson France
EM|consulte
www.em-consulte.com

TRAVAUX DE LA SOCIÉTÉ D'ORTHOPÉDIE ET DE TRAUMATOLOGIE DE L'OUEST. RÉUNION DE NANTES, JUIN 2012. NOTE DE TECHNIQUE

L'ostéotomie cunéiforme de retournement (OCR) du radius distal dans la déformation de Madelung☆,☆☆

Reverse wedge osteotomy of the distal radius in Madelung's deformity

F. Mallard[a,b,*], J. Jeudy[a], F. Rabarin[a], G. Raimbeau[a], P.-A. Fouque[a], B. Cesari[a], P. Bizot[b], Y. Saint-Cast[a]

[a] *Centre de la main, Village Angers Santé Loire, 47, rue de la Foucaudière, 49800 Trélazé, France*
[b] *Service de chirurgie osseuse, CHU d'Angers, 4, rue Larrey, 49933 Angers cedex 9, France*

Author's personal copy

MOTS CLÉS
Madelung ;
Radius ;
Ostéotomie cunéiforme

Résumé La déformation de Madelung résulte d'un défaut de croissance de la zone palmaire et ulnaire du radius distal. Elle se traduit par une inclinaison exagérée de la glène radiale entraînant une « subluxation palmaire, spontanée et progressive, du poignet ». Le principe de l'ostéotomie cunéiforme de retournement (OCR) est de réorienter la glène radiale en prélevant un coin osseux circonférentiel dont la base est taillée sur les corticales excédentaires (radiale et dorsale) du radius distal, puis, d'incorporer dans le foyer d'ostéotomie ce coin retourné de façon à obtenir une soustraction sur les corticales excédentaires et une addition sur les corticales déficitaires. L'OCR corrige la subluxation palmaire du carpe et améliore l'alignement radio-ulnaire distal. L'attente esthétique et fonctionnelle de cinq patientes opérées des deux côtés a été satisfaite. Par sa puissance de correction, l'OCR tient une place particulière parmi les techniques chirurgicales proposées jusqu'à présent dans la déformation de Madelung.
© 2013 Publié par Elsevier Masson SAS.

Introduction

La déformation de Madelung, décrite en 1878 [1], comme une « subluxation palmaire, spontanée et progressive, du poignet » rarement symétrique [2], à prédominance fémi-nine, correspond à un dysfonctionnement localisé du cartilage de croissance du radius distal. La rareté de cette déformation (1,7 % des différences congénitales [3]) rend difficile l'évaluation des nombreuses propositions chirurgicales visant à améliorer l'esthétique et la fonction, et, éviter à long terme la rupture des tendons extenseurs. Nous proposons une technique chirurgicale originale d'ostéotomie cunéiforme avec retournement (OCR) indiquée dans des déformations importantes.

Technique chirurgicale

Le but de l'OCR [4] a été de réorienter la glène radiale en modifiant le moins possible la longueur globale du

DOI de l'article original :
http://dx.doi.org/10.1016/j.otsr.2013.03.007.
☆ Prix de la meilleure communication SOO 2012.
☆☆ Ne pas utiliser, pour citation, la référence française de cet article, mais celle de l'article original paru dans *Orthopaedics &Traumatology: Surgery & Research*, en utilisant le DOI ci-dessus.
* Auteur correspondant.
Adresse e-mail : florence.mallard@wanadoo.fr (F. Mallard).

1877-0517/$ – see front matter © 2013 Publié par Elsevier Masson SAS.
http://dx.doi.org/10.1016/j.rcot.2013.03.008

radius. Le principe a reposé sur le retournement d'un coin osseux prélevé au niveau de la métaphyse distale du radius avec une base taillée dans les corticales excédentaires (radiale et dorsale), et la pointe dans la zone hypoplasique.

L'intervention a été réalisée sous anesthésie locorégionale (ou générale) et garrot brachial. La voie d'abord antéro-radiale selon Henry, utilisée initialement, a été franchement radiale au fil de l'expérience, pour mieux exposer les faces dorsale et ventrale du radius (Fig. 1a) et protéger la branche sensitive du nerf radial ainsi que l'artère radiale (Fig. 1b). L'extrémité distale du radius abordée sur le versant dorso-radial a été largement exposé par l'incision longitudinale puis le décollement du périoste et la désinsertion du tendon *brachio-radialis* (Fig. 1c).

L'ostéotomie a isolé, entre deux plans de coupe sur le radius distal, à la scie oscillante, un coin osseux circonférentiel dont la base est prélevée sur les corticales excédentaires (radiale et dorsale), en laissant à la partie la plus fine du coin, une épaisseur d'environ 1 mm (Fig. 1d et e). Le coin osseux a été ensuite retourné et incorporé dans le foyer d'ostéotomie pour obtenir une fermeture sur les corticales excédentaires et une ouverture sur les corticales déficitaires, en veillant au parfait contact des tranches de section osseuse pour réorienter la glène radiale (Fig. 1f).

La réduction a été maintenue par une ou deux broches obliques de 12/10e (Fig. 1 g). La première a été mise à partir de la styloïde radiale puis obliquement au travers de l'épiphyse dans le canal médullaire du coin osseux puis a traversé la corticale médiale de la métaphyse radiale. Une deuxième broche de proximal à distal, en croix a été parfois utile pour stabiliser l'ostéotomie plus solidement.

L'ostéosynthèse est assurée par une plaque verrouillée modelée pour s'appliquer sur la corticale ventrale en respectant le déjettement dorsal de l'épiphyse induit par l'incorporation du greffon. La plaque a été fixée par des vis de part et d'autre du foyer d'ostéotomie (Fig. 1h).

Une ostéotomie de raccourcissement de l'ulna a été parfois nécessaire pour supprimer le conflit ulno-carpien persistant. Elle a été faite par soustraction cylindrique en zone diaphysaire au tiers distal, puis synthésée par une plaque avec trois vis corticales de part et d'autre du foyer d'ostéotomie.

L'immobilisation postopératoire immédiate a été assurée par une attelle plâtrée palmaire, relayée par une orthèse laissant libre le coude et les doigts jusqu'à consolidation. L'orthèse a permis une auto-rééducation précoce complétée par des séances de kinésithérapie, si besoin.

Pour faciliter la planification de l'intervention, une modélisation basée sur la géométrie vectorielle permet à partir des deux paramètres radiologiques évaluant cette déformation, de déduire les angles de coupe par l'intermédiaire d'un solveur.

Série clinique

Onze poignets chez six patientes ont été opérés de 1992 à 2010 par le même chirurgien. L'une d'elle, opérée d'un seul côté, a été perdue de vue. Les cinq autres patientes (quatre droitières, une gauchère), opérées des deux côtés, ont été examinées par un observateur neutre avec un recul moyen de 7,9 ± 2,3 ans, allant de sept mois à 18,9 ans.

L'intervention était motivée par la gêne esthétique et fonctionnelle (douleur) à un âge moyen de 26,7 ± 2,2 ans. L'âge moyen était de 26,1 ± 3,2 ans lors de la première intervention et de 27,3 ± 3,3 ans lors de la deuxième intervention. Trois poignets sur dix (30 %) ont nécessité une ostéotomie de l'ulna complémentaire en raison d'un conflit ulno-carpien persistant.

L'amélioration des mobilités en flexion, pronation et supination a été significative (Test de Wilcoxon : $T = 3$, $ddl = 10$, $p = 0{,}01$; $T = 0$, $ddl = 9$, $p = 0{,}02$; $T = 2{,}5$, $ddl = 8$, $p = 0{,}02$ respectivement). En moyenne, la flexion est passée de 56,0 ± 3,0° en préopératoire à 69,0 ± 2,7° en postopératoire ; la pronation préopératoire de 74,4 ± 5,3° à 90,0 ± 0,0° ; la supination, elle a été de 47,8 ± 11,3° et en postopératoire de 78,0 ± 2,1°. La différence de force de préhension préopératoire (24,9 ± 1,9 kg/F) et postopératoire (24,2 ± 2,7 kg/F) n'était pas significative (Test de Wilcoxon : $T = 27$, $ddl = 10$, $p = 0{,}96$).

Les scores fonctionnels moyens « quick-DASH » et « PRWE » à la révision étaient respectivement de 19,5 ± 7,8 et 14,8 ± 7,4/100. Toutes les patientes étaient satisfaites de l'intervention tant sur le plan esthétique (Fig. 2a et b) que fonctionnel. Elles referaient l'intervention et la recommanderaient à 9,6 ± 0,3 sur dix. Après l'intervention, toutes les patientes évitaient le port de charges lourdes par crainte et pour protéger leur poignet. Une patiente, obligée d'arrêter son travail de paysagiste à cause des douleurs, avait pu reprendre son travail après chirurgie.

La consolidation osseuse a été obtenue dans tous les cas à trois mois. Les cinq paramètres radiologiques indiqués par McCarroll et al. [5] en 2005 pour évaluer la déformation de Madelung étaient significativement améliorés (Fig. 3a et b).

La seule complication de cette série a été une hypoesthésie sur le versant radial de l'éminence thénar par lésion d'une branche terminale du nerf radial après ablation de la plaque radiale. L'ablation du matériel d'ostéosynthèse a été réalisée dans sept cas sur dix en raison du jeune âge des patientes ou d'une gêne provoquée par la plaque.

Discussion

La déformation de Madelung résulte du défaut de croissance de la zone ventrale et médiale du cartilage conjugal de l'extrémité distale du radius. Le ralentissement segmentaire de la croissance distale du radius va induire, en plus de l'exagération de l'orientation palmaire et ulnaire de la glène radiale, un mouvement hélicoïdal d'enveloppement autour de l'axe longitudinal de l'avant-bras passant par la zone d'hypoplasie maximale du cartilage de croissance. Ainsi, l'approche orthogonale de la déformation est trop réductrice pour permettre d'évaluer et de corriger la déformation.

L'OCR associe une soustraction sur les corticales excédentaires et une addition sur les corticales déficitaires ce qui lui donne une puissance de correction incomparable dans les trois plans de l'espace. Cela se traduit par une amélioration significative de l'esthétique du poignet, des mobilité en

Author's personal copy

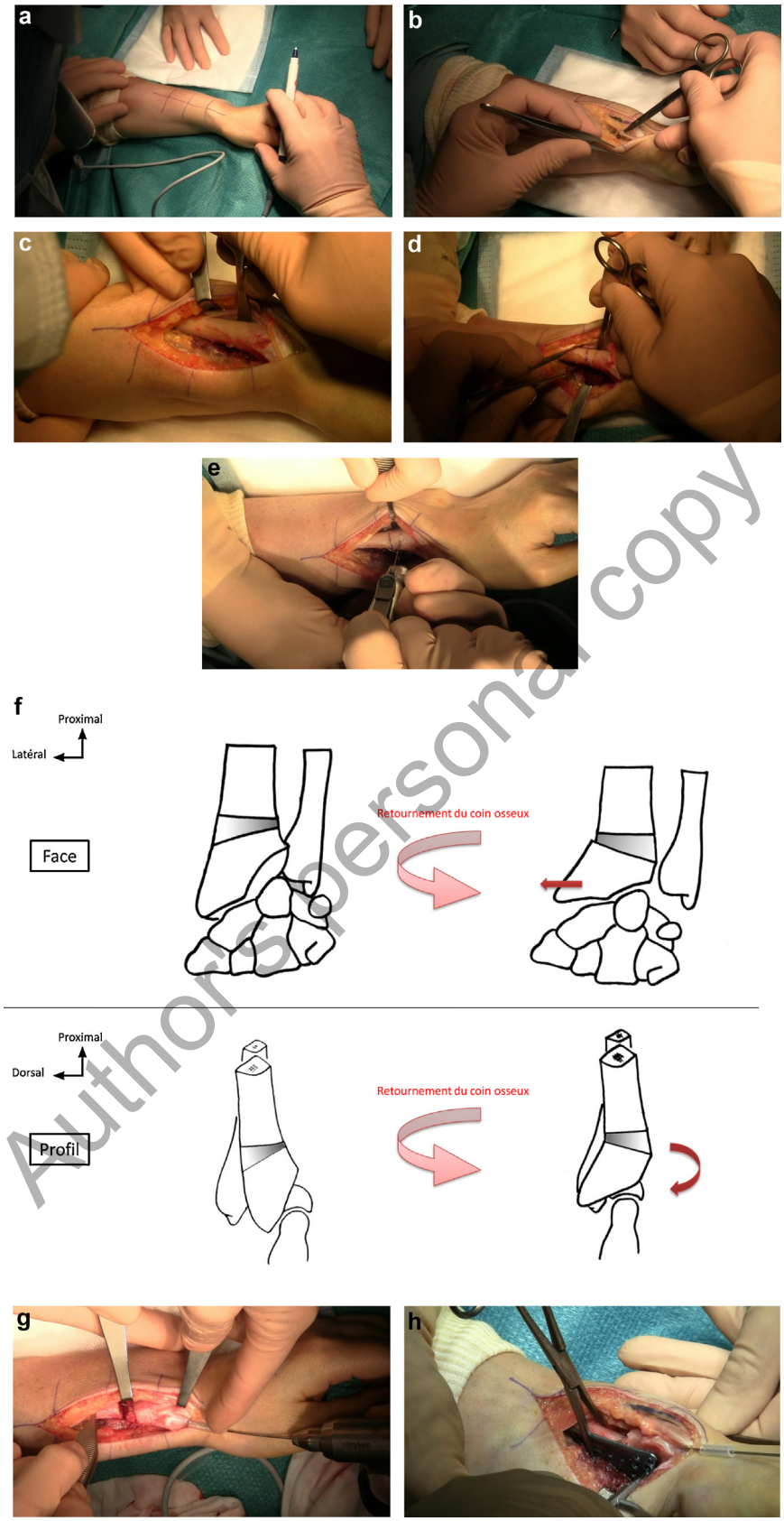

Author's personal copy

Figure 1 Technique chirurgicale de l'OCR. a : dessin de la voie d'abord radiale de l'ostéotomie cunéiforme de retournement (OCR) ; b : dissection et protection de la branche sensitive du nerf radial (mise en évidence par le ciseau à disséquer) ainsi que l'artère radiale ; c : décollement du périoste du radius et désinsertion du tendon *brachio-radialis* ; d : tracé de l'ostéotomie cunéiforme du radius (lignes bleues) isolant un coin osseux circonférentiel dont la base est prélevée

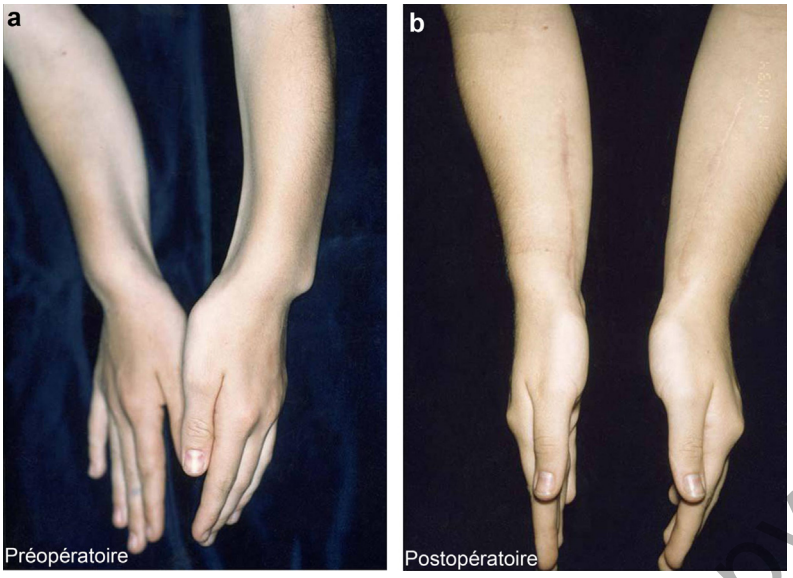

Figure 2 a : aspect clinique en préopératoire ; b : aspect clinique en postopératoire.

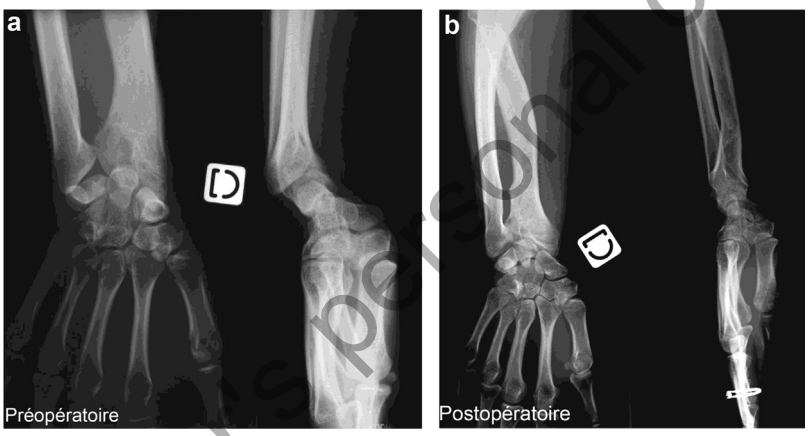

Figure 3 a : aspect radiologique en préopératoire ; b : aspect radiologique en postopératoire.

Author's personal copy

flexion, pronation et supination ($p < 0,05$) et, des paramètres radiologiques de McCarroll et al. [5].

D'autres ostéotomies du radius ont été proposées. Les ostéotomies de fermeture du radius, décrites notamment par Ranawat, présentent l'inconvénient de raccourcir le radius ce qui augmente la différence de longueur entre radius et ulna, renforce le syndrome de l'ulna long. Dos Reis et al. [6] associent à l'ostéotomie de soustraction du radius un raccourcissement de l'ulna. Cette technique donne de bons résultats, notamment sur la force, les mobilités et l'aspect du poignet mais aggrave la brièveté du segment antébrachial, qui accompagne la déformation de Madelung.

En 1992, Watson et al. [7] proposaient une technique fondée sur ce même principe d'ostéotomie combinée « d'ouverture—fermeture ». Cette ostéotomie diverge sur un point fondamental par rapport à notre technique puisque le coin n'est pas circonférentiel sur l'ensemble de la métaphyse, mais une moitié de l'épiphyse. Il en résulte une correction dans le seul plan frontal puisque Watson et al. [7] réintroduisaient le coin prélevé sur la moitié radiale dans la moitié ulnaire de l'ostéotomie. L'OCR plus proximale que l'ostéotomie de Watson et al. évite l'agression directe de l'articulation RUD et permet la bascule dorsale de l'épiphyse radiale qui va rejoindre ainsi la tête ulnaire.

Harley et al. [8] ont proposé une ostéotomie du radius en dôme avec résection du ligament de Vickers et Nielsen [9]. Cette technique permet de garder la longueur du radius et de réorienter la glène radiale dans les trois plans

sur les corticales excédentaires (radiale et dorsale), en laissant à la partie la plus fine du coin, une épaisseur d'environ 1 mm ; e : réalisation de l'OCR à la scie oscillante ; f : schéma de l'OCR : le coin osseux isolé est ensuite retourné et incorporé dans le foyer d'ostéotomie pour obtenir une fermeture sur les corticales excédentaires et une ouverture sur les corticales déficitaires ; g : stabilisation de l'OCR par la mise en place d'une broche temporaire à partir de la styloïde radiale ; h : ostéosynthèse définitive par une plaque antérieure verrouillée modelée.

de l'espace. La planification très intuitive nous semble sa principale limite.

L'ostéotomie d'addition avec un greffon osseux trapézoïdal libre, décrite par Murphy et al. en 1996 [10] puis modifiée par de Paula et al. [11], permet théoriquement de rétablir la longueur du radius et de réorienter la glène radiale. Cependant, elle nécessite des manœuvres peropératoires souvent difficiles et une prise de greffe à distance (crête iliaque). Quand la correction est insuffisante, Murphy et al. réalisent une seconde ostéotomie du radius au niveau diaphysaire. L'allongement du segment antébrachial est un avantage certain mais expose au risque d'algodystrophie. L'OCR nous semble plus aisée techniquement car sans manœuvre de force, ni prélèvement osseux à distance.

Conclusion

La puissance correctrice de l'OCR semble bien adaptée à la dystrophie épiphysaire sévère du radius de Madelung. Elle donne un résultat clinique et radiologique convaincant. On peut espérer que l'aplanissement des reliefs de la face dorsale du poignet protège à long terme d'une rupture des tendons extenseurs.

Déclaration d'intérêts

Les auteurs déclarent ne pas avoir de conflits d'intérêts en relation avec cet article.

Références

[1] Madelung OW. Die spontane subluxation der hand nach norne. Verh Dtsch Ges Chir 1878;7:259—76.
[2] Arora AS, Chung KC, Otto W. Madelung and the recognition of Madelung's deformity. J Hand Surg 2006;31:177—82.
[3] Flatt A. The congenital hand anomalies. Saint-Louis: The C.V. Mosby Co; 1977, p. 50.
[4] Dagrégorio G, Saint-Cast Y. Réorientation de la glène radiale dans la déformation de Madelung par ostéotomie cunéiforme avec retournement. Chir Main 2005;24:109—12.
[5] McCarroll JHR, James MA, Newmeyer III WL, Molitor F, Manske PR. Madelung's deformity: quantitative assessment of X-ray deformity. J Hand Surg 2005;30:1211—20.
[6] dos Reis FB, Katchburian MV, Faloppa F, Albertoni WM, Laredo Filho Jr J. Osteotomy of the radius and ulna for the Madelung deformity. J Bone Joint Surg Br 1998;80:817—24.
[7] Watson HK, Pitts EC, Herber S. Madelung's deformity a surgical technique. J Hand Surg Br 1993;18:601—5.
[8] Harley BJ, Brown C, Cummings K, Carter PR, Ezaki M. Volar ligament release and distal radius dome osteotomy for correction of Madelung's deformity. J Hand Surg 2006;31:1499—506.
[9] Vickers D, Nielsen G. Madelung deformity: surgical prophylaxis (physiolysis) during the late growth period by resection of the dyschondrosteosis lesion. J Hand Surg Br 1992;17:401—7.
[10] Murphy MS, Linscheid RL, Dobyns JH, Peterson HA. Radial opening wedge osteotomy in Madelung's deformity. J Hand Surg 1996;21:1035—44.
[11] de Paula EJL, Cho AB, Junior RM, Zumiotti AV. Madelung's deformity: treatment with radial osteotomy and insertion of a trapezoidal wedge. J Hand Surg 2006;31:1206—13.

Author's personal copy