UNIVERSITE DE RENNES 1
FACULTE DE MEDECINE

Année Universitaire : 2011-2012

THESE
EN VUE DU DIPLOME D'ETAT
DE DOCTEUR EN MEDECINE

LUCAS Grégory

Né le 10 juin 1982 à Bègles

Présentée et soutenue publiquement le 26 octobre 2012

Complications du système VEPTR (prothèse costale verticale expansible en titane) dans la chirurgie du rachis de l'enfant : l'expérience française

PRESIDENT	Monsieur le Professeur Violas
Membres du jury	Monsieur le Professeur Morandi Monsieur le Professeur Huten Monsieur le Professeur Hamel Monsieur le Docteur Haumont
Directeur de Thèse	Monsieur le Professeur Violas

Serment d'Hippocrate

Au moment d'être admis à exercer la médecine, je promets et je jure d'être fidèle aux lois de l'honneur et de la probité.

Mon premier souci sera de rétablir, de préserver ou de promouvoir la santé dans tous ses éléments, physiques et mentaux, individuels et sociaux.

Je respecterai toutes les personnes, leur autonomie et leur volonté, sans aucune discrimination selon leur état ou leurs convictions. J'interviendrai pour les protéger si elles sont affaiblies, vulnérables ou menacées dans leur intégrité ou leur dignité. Même sous la contrainte, je ne ferai pas usage de mes connaissances contre les lois de l'humanité.

J'informerai les patients des décisions envisagées, de leurs raisons et leurs conséquences. Je ne tromperai jamais leur confiance et n'exploiterai pas le pouvoir hérité des circonstances pour forcer les consciences.

Je donnerai mes soins à l'indigent et à quiconque me les demandera. Je ne me laisserai pas influencer par la soif du gain ou la recherche de la gloire.

Admis dans l'intimité des personnes, je tairai les secrets qui me seront confiés. Reçu à l'intérieur des maisons, je respecterai les secrets des foyers et ma conduite ne servira pas à corrompre les mœurs.

Je ferai tout pour soulager les souffrances. Je ne prolongerai pas abusivement les agonies. Je ne provoquerai jamais la mort délibérément.

Je préserverai l'indépendance nécessaire à l'accomplissement de ma mission. Je n'entreprendrai rien qui dépasse mes compétences. Je les entretiendrai et les perfectionnerai pour assurer au mieux les services qui me seront demandés.

J'apporterai mon aide à mes confrères ainsi qu'à leurs familles dans l'adversité.

Que les hommes et mes confrères m'accordent leur estime si je suis fidèle à mes promesses ; que je sois déshonoré et méprisé si j'y manque.

PROFESSEURS UNIVERSITAIRES

ANNE-GALIBERT Marie Dominique	Biochimie et Biologie Moléculaire
BELAUD-ROTUREAU Marc-Antoine	Cytologie et Histologie
BELLISSANT Eric	Pharmacologie Fondamentale ; Pharmacologie Clinique
BELLOU Abdel	Therapeutique, Médecine d'urgence
BENDAVID Claude	Biochimie et Biologie Moléculaire
BENSALAH Karim	Urologie
BONAN Isabelle	Médecine physique et de réadaptation
BONNET Fabrice	Endocrinologie, Diabète et Maladies métaboliques ; Gynécologie Médicale
BOUDJEMA Karim	Chirurgie Générale
BOUGET Jacques	Thérapeutique, Médecine d'urgence
BOURGUET Patrick	Biophysique et Médecine Nucléaire
BRASSIER Gilles	Neurochirurgie
BRETAGNE Jean-François	Gastro-entérologie ; Hépatologie
BRISSOT Pierre	Gastro-entérologie ; Hépatologie
BRISSOT Régine née MAILLARD	Médecine physique et de réadaptation
BURGUN Anita née PARENTHOINE	Biostatistiques, Informatique Médicale et Technologies de Communication
CARRE François	Physiologie
CATROS Véronique	Biologie cellulaire
CHALES Gérard	Rhumatologie
CHARLIN Jean François	Ophtalmologie
COLIMON Ronald	Bactériologie-Virologie ; Hygiène hospitalière
CORBINEAU Hervé	Chirurgie Thoracique et Cardio Vasculaire
DARNAULT Pierre	Anatomie
DAUBERT Jean-Claude	Cardiologie
DAVID Véronique	Biochimie et Biologie Moléculaire
DE CREVOISIER Renaud	Cancérologie ; Radiothérapie
DELAVAL Philippe	Pneumologie
DESRUES Benoît	Pneumologie
DEUGNIER Yves	Gastro-entérologie ; Hépatologie
DRAPIER Dominique	Psychiatrie d'adultes
DUPUY Alain	Dermato-vénéréologie
DUVAUFERRIER Régis	Radiologie et imagerie médicale
ECOFFEY Claude	Anesthésiologie et Réanimation Chirurgicale ; Médecine d'urgence

EDAN Gilles	Neurologie
FEST Thierry	Hématologie ; Transfusion
FREMOND Benjamin	Chirurgie Infantile
GANDEMER Virginie	Pédiatrie
GANDON Yves	Radiologie et imagerie médicale
GANGNEUX Jean-Pierre	Parasitologie et Mycologie
GARIN Etienne	Biophysique et Médecine Nucléaire
GAUVRIT Jean-Yves	Radiologie et imagerie médicale
GODEY Benoit	Oto-Rhino-Laryngologie
GROSBOIS Bernard	Médecine Interne ; gériatrie et biologie du vieillissement
GUEGAN Yvon	Neurochirurgie
GUGGENBUHL Pascal	Rhumatologie
GUIGUEN Claude	Parasitologie et Mycologie
GUILLÉ François	Urologie
GUYADER Dominique	Gastro-entérologie ; Hépatologie
HUSSON Jean-Louis	Chirurgie orthopédique et traumatologique
HUTEN Denis	Chirurgie orthopédique et traumatologique
JEGO Patrick	Médecine Interne ; gériatrie et biologie du vieillissement
JEGOUX Franck	Oto-Rhino-Laryngologie
KAYAL Samer	Bactériologie-Virologie ; Hygiène hospitalière
KERBRAT Pierre	Cancérologie ; Radiothérapie
LAMY Thierry	Hématologie ; Transfusion
LE BEUX Pierre	Biostatistiques, informatique médicale
LE BRETON Hervé	Cardiologie
LE CLECH Guy	Oto-Rhino-Laryngologie
LE GALL Edouard	Pédiatrie
LE GUEUT Maryannick	Médecine légale et droit de la santé
LE LANNOU Dominique	Biologie et Médecine du développement et de la Reproduction ; Gynécologie Médicale
LE POGAMP Patrick	Néphrologie
LE TULZO Yves	Réanimation médicale ; médecine d'urgence
LECLERCQ Christophe	Cardiologie
LECLERCQ Nathalie née RIOUX	Anatomie et Cytologie Pathologiques
LEGUERRIER Alain	Chirurgie thoracique et cardio-vasculaire
LEVEQUE Jean	Gynécologie obstétrique ; Gynécologie Médicale
LIMEUL Jean-Yves	professeur associé des universités, Médecine Générale
MABO Philippe	Cardiologie
MALLEDANT Yannick	Anesthésiologie et Réanimation Chirurgicale ; Médecine d'urgence
MEUNIER Bernard	Cancérologie ; Radiothérapie

MICHELET Christian	Maladies infectieuses ; maladies tropicales
MILLET Bruno	Psychiatrie d'adultes
MOIRAND Romain	Gastro-entérologie ; Hépatologie
MORANDI Xavier	Anatomie
MOSSER Jean	Biochimie et Biologie Moléculaire
MOULINOUX Jacques	Biologie cellulaire
ODENT Sylvie	Génétique
OGER Emmanuel	Pharmacologie Fondamentale ; Pharmacologie Clinique
PERDRIGER Aleth	Rhumatologie
PLADYS Patrick	Pédiatrie
POULAIN Patrice	Gynécologie obstétrique ; Gynécologie Médicale
RAOUL Jean-Luc	Cancérologie ; Radiothérapie
ROCHCONGAR Pierre	Physiologie
ROUSSEY Michel	Pédiatrie
SAINT-JALMES Hervé	Biophysique et Médecine Nucléaire
SEGUIN Philippe	Anesthésiologie et Réanimation Chirurgicale ; Médecine d'urgence
SEMANA Gilbert	Immunologie
SIPROUDHIS Laurent	Gastro-entérologie ; Hépatologie
TARTE Karin	Immunologie
TATTEVIN Pierre	Maladies infectieuses ; maladies tropicales
THOMAZEAU Hervé	Chirurgie Orthopédique et Traumatologique
TORDJEMANN Sylvie née LUBART	Pédopsychiatrie
VERGER Christian	Médecine et santé au travail
VERHOYE Jean-Philippe	Chirurgie thoracique et cardio-vasculaire
VERIN Marc	Neurologie
VIEL Jean-François	Epidémiologie, Economie de la Santé et Prévention
VIGNEAU Cécile	Néphrologie
VIOLAS Philippe	Chirurgie Infantile
WATIER Eric	Chirurgie Plastique, Reconstructrice et Esthétique ; Brûlologie
WODEY Eric	Anesthésiologie et Réanimation Chirurgicale ; Médecine d'urgence

MAITRES DE CONFERENCE UNIVERSITAIRES

AMIOT née BARUCH Laurence	Hématologie ; transfusion
BEGUE Jean-Marc	Physiologie
BEGUE-SIMON Anne-Marie	Maître de Conférence, Anthropologie - sociologie
BENTUE-FERRER née ROUSSET Danielle	Pharmacologie fondamentale ; pharmacologie clinique
BERNARD née LEVIOL Anne-Marie	Biophysique et médecine nucléaire
CABILLIC Florian	Biologie cellulaire
CATHELINE Michel	Biochimie et biologie moléculaire
CAUBETAlain	Médecine et santé au travail
CUGGIA Marc	Biostatistiques, informatique médicale et technologies de communication
DAMERON Olivier	Maître de Conférence, Biostatistiques, informatique médicale et technologies de communication
DE TAYRAC Marie	Biochimie et biologie moléculaire
DECAUX Olivier	Médecine Interne ; Gériatrie et Biologie du vieillissement
DEGEILH Brigitte	Parasitologie et mycologie
DONAL Erwan	Cardiologie
DUBOURG Christèle	Biochimie et biologie moléculaire
GALLAND Françoise	Endocrinologie, diabète, maladies métaboliques ; gynécologie médicale
GANGNEUX née ROBERT Florence	Parasitologie et mycologie
GUENET Lucienne	Biochimie et biologie moléculaire
GUILLET Benoit	Hématologie ; transfusion
HOUOT Roch	Hématologie ; transfusion
HUGÉ Sandrine née LAFAYE	Maître de conférence Associé de Médecine Générale, Médecine Générale
JAILLARD Sylvie	Cytologie et histologie
LAVENU Audrey	Maître de Conférence, Biostatistiques
LAVIOLLE Bruno	Pharmacologie fondamentale ; pharmacologie clinique
LE CALVE née LE FRANC Michèle	Cytologie et histologie
LE GALL François	Anatomie et cytologie pathologiques
LE JEUNE-PRIGENT Florence	Biophysique et médecine nucléaire
LE NEEL Hervé	Médecine Générale, Maître de conférence Associé de Médecine Générale

LE RUMEUR née FERRET Elisabeth	Physiologie
LESSARD Yvon	Physiologie
MASSART née LE HERISSE Catherine	Biochimie et biologie moléculaire
MAUGENDRE née CAULET Sylvie	Anatomie et cytologie pathologiques
MILON née LE GUENJoëlle	Anatomie
MOUSSOUNI Fouzia	Maître de Conférence, Informatique
MYHIE Didier	Maître de conférence Associé de Médecine Générale
REYMANN Jean-Michel	Pharmacologie fondamentale ; pharmacologie clinique
RIOU Françoise	Epidémiologie, économie de la santé et prévention
ROPARS Mickaël	Anatomie
RUFFAULT née MENGUY Annick	Bactériologie-virologie ; hygiène hospitalière
SAIKALI Stéphan	Anatomie et cytologie pathologiques
SAULEAU Paul	Physiologie
SEGALEN née NICOLAS Jacqueline	Cytologie et histologie
TATTEVIN-FABLET Françoise	Maître de conférence Associé de Médecine Générale
THOMAS Patricia née AMÉ	Immunologie
TURLIN Bruno	Anatomie et cytologie pathologiques
VINCENT Pascal	Bactériologie-virologie ; hygiène hospitalière

Imprimé n° 4

(permis d'imprimer)

NOM et Prénom : **LUCAS Grégory**

TITRE DE LA THESE

Complications du système VEPTR (prothèse costale verticale expansible en titane) dans la chirurgie du rachis de l'enfant : l'expérience française .

14 SEP. 2012

Rennes, le 09/09/12

Vu et permis d'imprimer

Le Président de jury

Le Président de l'Université de Rennes1

P. VIOLAS

G. CATHELINEAU

Remerciements

Pr. Violas. Je tiens à te remercier pour ton énergie communicative et ton dynamisme. Le feu !!! Tu m'as beaucoup aidé pour organiser et réaliser ce travail de thèse.
Merci de m'avoir fait découvrir l'orthopédie pédiatrique et bien sûr la chirurgie rachidienne dont tu as su me transmettre la passion.
Merci pour la confiance que tu m'accordes et pour ton investissement dans ma formation. C'est un réel plaisir d'apprendre à tes côtés, tu me pousses à toujours vouloir faire mieux. J'espère devenir à ton contact et grâce à toute l'équipe un excellent chirurgien pédiatre.

Pr. Huten. Merci d'avoir accepté d'être membre de mon jury
J'ai réalisé mes premiers pas d'interne dans votre service où je pense avoir acquis une base chirurgicale solide ainsi que la rigueur et la résistance physique !

Pr. Morandi. Merci d'avoir accepté d'être membre de mon jury.
Vous êtes le seul non orthopédiste de ce jury ; je suis sûr que votre expérience et votre point de vue de neurochirurgien permettront d'apporter un angle de vue différent et enrichissant sur ce travail.

Pr. Hamel et Dr Haumont. Merci d'avoir accepté de faire le déplacement pour être membre de mon jury. Votre connaissance de la chirurgie infantile et particulièrement de la chirurgie rachidienne sera intéressante dans la discussion de ce travail. J'espère que cette thèse sera à la hauteur de vos attentes.

Pr Fremond. Je me destinais initialement à l'orthopédie adulte. J'ai découvert dans votre service une spécialité qui m'a séduit tant sur le plan professionnel que sur le plan humain. C'est un plaisir d'avoir appris et d'avoir évolué dans ce service où vous avez su allier rigueur et bonne humeur. Merci de m'avoir permis d'intégrer le monde de la chirurgie pédiatrique.

Madeleine Chapuis, Bernard Fraisse, Sylvette Marleix, Olivier Azzis, Edouard Habonimana, Audrey Guinot, Alexis Arnaud. Quelle belle équipe !!! Tous les ingrédients sont réunis : expérience, humour, écoute, talent, efficacité, compétences, patience et bonne humeur. Vivement que je fasse partie de l'équipe !

Un grand merci à tous les chirurgiens ayant accepté de me recevoir dans leur service et de m'avoir donné accès à leurs dossiers. Sans vous ce travail n'aurait pu aboutir. ***Pr Bollini*** et ***Pr Jouve*** du CHU de Marseille, ***Pr Sales de Gauzy*** et ***Pr Accabled*** du CHU de Toulouse, ***Pr Lascombes*** et ***Pr Journeau*** du CHU de Nancy, ***Dr Karger*** du CHU de Strasbourg, ***Pr Mallet*** du CHU de Caen, ***Dr Neagoe*** du CHU de Brest, ***Pr Violas*** du CHU de Rennes, ***Pr Cottalorda*** du CHU de Montpellier, ***Pr De Billy*** du CHU de Besançon, ***Pr Herbaux*** et ***Dr Fron*** du CHU de Lille.

Merci au laboratoire ***Depuy Synthes,*** à ***Ana Lazaro, François Deprez, Fadel Ghossein, Loetitia Delaire*** pour toutes leurs informations sur le VEPTR et pour m'avoir aidé à colliger les données.

Je tiens à remercier également ***le Dr Legroux et le Dr Barouk*** grâce à qui j'ai vécu mes premières expériences de bloc opératoire à Bordeaux et qui m'ont définitivement transmis le virus de la chirurgie.

Aurélie, la femme de ma vie ! Je partage des moments incroyables et inoubliables à tes côtés. Merci pour ta patience, ta compréhension, tes encouragements et pour m'avoir bichonné durant cette année parfois difficile. Tu vas bientôt m'offrir le plus beau des cadeaux. Rien ne pouvait me rendre plus heureux que d'avoir un enfant avec toi. Maintenant, c'est à moi de m'occuper de vous !
Ah oui t'es drôle aussi ! (J'ai rien oublié chérie?... Ah oui, t'es magnifique c'est vrai...).

Mes parents, mes sœurs (Vivi et Jen), ma grand-mère. Vous êtes responsables en grande partie de mon caractère ! Votre amour et votre soutien indéfectibles me rassurent. Je sais que je pourrais toujours compter sur vous. Vous m'avez permis d'arriver là où j'en suis, j'espère que vous êtes fiers de moi comme je le suis de vous. Merci pour tout. Une pensée particulière va à mon grand-père qui aurait été fier de me voir prêter serment.

Mes amis :
Les Rennais et mes co-internes (Doudou, Karine, Gaétan, Julie, Pierre, Elsa, Thibault, Maïa, Maud, Thomas, Benoît, Alexis et bien d'autres encore). On a passé beaucoup de temps ensemble ; ces moments resteront dans les très bons souvenirs de mon internat. On a fait pas mal de conneries ensemble et j'espère qu'on en fera encore plein d'autres (des belles soirées, des beaux week-ends, des DIU choucroutes, Morula à la lance incendie...).
Les Bordelais et le mec du pays de Retz que je vois peu malheureusement mais qui sont toujours présents dans les moments importants. Merci pour toutes ces années Bordelaises plus que festives, c'est toujours un plaisir de se retrouver.

Vous m'avez offert de précieux moments de détente, de rigolade et même d'exotisme durant cette année bien remplie. Merci.

Résumé

Introduction : Les déformations thoraciques et rachidiennes congénitales de l'enfant représentent un problème complexe de prise en charge. Elles sont responsables d'un syndrome d'insuffisance thoracique, défini par l'incapacité du thorax à assurer une respiration normale et un bon développement pulmonaire. La plupart de ces patients présentent des scolioses sévères souvent associées à un thorax déformé. Le traitement orthopédique est le plus souvent inefficace. La prise en charge chirurgicale n'en reste pas moins un challenge. Une méthode de traitement par thoracoplastie d'expansion avec la prothèse costale verticale expansible en titane (VEPTR) peut être proposée à ces patients. Nous nous sommes intéressés aux complications faisant suite à la mise en place de ce système.

Matériel et méthode : Il s'agit d'une étude rétrospective multicentrique portant sur les dossiers de la série française de VEPTR, patients opérés entre août 2005 et janvier 2012. 54 des 58 dossiers des patients opérés ont pu être étudiés. Il y avait 33 filles et 21 garçons. La moyenne d'âge lors de la mise en place du VEPTR était de 7 ans (extrêmes : 1 an et 8 mois - 14 ans et 2 mois). Les différentes complications survenues au cours du suivi ont été relevées.

Résultats : Le recul moyen était de 22,5 mois (extrêmes : 6 à 64 mois). Pour l'ensemble des patients il y a eu au total 184 interventions comportant 56 mises en place de VEPTR, 98 distractions et 30 interventions non programmées nécessaires dans les suites de complications. Celles-ci étaient : mécaniques (fracture, migration de matériel), inhérentes au matériel, infectieuses, neurologiques, liées à un trouble de la statique rachidienne. On retrouvait 74 complications pour 54 patients soit 137% de complications par patient et 40% par chirurgie.

Discussion : Les auteurs reviennent sur les différentes complications de leur série et les comparent avec celles de la littérature afin de proposer des moyens pour tenter d'en diminuer l'incidence.

Conclusion : Le taux de complications est comparable à celui des autres séries publiées. Un choix judicieux de niveau d'instrumentation, un état nutritionnel amélioré en pré-opératoire, une meilleure analyse de la fonction respiratoire pré et post-opératoire seront des atouts pour minimiser les complications d'une technique s'adressant à des patients fragiles et présentant des déformations complexes.

Mots Clés : scoliose malformative, insuffisance respiratoire, VEPTR, complications.

Abstract

Introduction : Congenital thoracic and spinal deformities represent a complex medical problem. They are responsible for a syndrome of thoracic insufficiency, defined by the inability of the thorax to normal breathing and good lung development. Most of these patients have severe scoliosis often associated with a deformed thorax. Orthopaedic treatment is generally ineffective, and surgical treatment remains a challenge. A method of treatment by thoracoplasty for expansion with costal vertical expandable prosthetic titanium (VEPTR) can be offered to these patients. We are interested in complications following implementation of this system.

Material and method : It is a multicentre retrospective study dealing with french VEPTR series records, patients were operated between august 2005 and January 2012. 54 of 58 operated patients were studied. There were 33 girls and 21 boys. The average age at the first VEPTR implant was 7 years (1 year and 8 months -14 years and 2 months). Various complications which appeared during follow up have been identified.

Results : The mean follow up was 22,5 months (6 to 64 months). For all the patients there were a total of 184 procedures involving 56 VEPTR implantations, 98 distractions and 30 re-interventions as part of a complication. Complications were mechanical (fractures, hardware migrations), inherent in the material, neurological, infectious or related to the spinal balance. There were 74 complications for 54 patients : 137% of complications per patient and 40 % by surgical procedures.

Discussion : The authors discuss of various complications of their series and compare with those of the literature to propose actions to reduce the complication rate.

Conclusion : The complication rate is comparable to those of other publications. Choice of level of instrumentation, improvement of nutritional status in pre-operative period, better analysis of the respiratory function in pre and post-operative period will be assets to minimize the complications of a technique proposed to fragile patients with complex deformations.

Key words : malformative scoliosis, respiratory insufficiency, VEPTR, complications.

Sommaire

Première partie :

I. Introduction……1
II. Histoire du VEPTR……3
III. Physiopathologie de la croissance thoracique……5
A. Physiologie normale du thorax et de la fonction respiratoire……5
B. Le syndrome d'insuffisance thoracique……7
1. Atteinte de la capacité à assurer un volume basal stable……7
2. Atteinte de la capacité à augmenter le volume thoracique……7
C. Classification des déformations diminuant le volume thoracique……8
IV. Prise en charge thérapeutique……10
A. Evaluation clinique……10
B. Evaluation radiologique……12
C. Technique chirurgicale……13
1. description du matériel……13
2. Description de la technique opératoire……16
a. Technique générale décrite par Campbell……16
b. Particularités en fonction du type de déformation……24
V. Principales étiologies retrouvées……31
A. Dysplasie spondylo-costale……31
B. Troubles de la segmentation et de la formation vertébrale……32
C. Syndrome de Klippel-Feil……33
D. Syndrome de Jeune……35
E. Scoliose thoracogénique……36
F. Syndrome VACTERL……36
G. Arthrogrypose……37
H. Neurofibromatose de type 1……38
I. Amyotrophie spinale infantile de type 2……39
J. Syndrome de Prader-Willi……39
K. Micro délétion 22q11……40
L. Calpaïnopathie……40
Références de la première partie……42

Deuxième partie :

Complications rencontrées lors de l'utilisation du système VEPTR.
Revue des dossiers français……45
Résumé……46
Abstract……47
Introduction……48
Matériel et méthode……48
Résultats……53
Discussion……65
Conclusion……74
Références de la deuxième partie……75

Première partie :

I. Introduction

Les déformations thoraciques et rachidiennes congénitales de l'enfant représentent un problème complexe de prise en charge. Elles sont responsables d'un syndrome d'insuffisance thoracique, défini par l'incapacité du thorax à assurer une respiration normale et un bon développement pulmonaire (1). Il a été démontré par Davies et al que les malformations rachidiennes ou costales précoces réduisant le volume thoracique affectent négativement le volume pulmonaire à l'âge adulte (2), de même Day et al ont rapporté des insuffisances respiratoires dans les scolioses congénitales (3).

La plupart de ces patients présentent des scolioses exotiques (4) qui sont un sous ensemble rare, grave et complexe de déformations rachidiennes souvent associées à un thorax déformé par la courbure, la rotation vertébrale et la lordose dorsale, responsable d'une inhibition de croissance thoracique et donc pulmonaire (4). La déficience thoracique est d'autant plus importante qu'il existe des anomalies costales associées. Ces scolioses exotiques requièrent des soins et un traitement bien adapté.

Dans le passé, le gold standard du traitement des scolioses congénitales rapidement évolutives de l'enfant était l'arthrodèse précoce, afin de prévenir la progression de la courbure (5-10). Cependant, la fusion rachidienne entraîne un tronc court avec une limitation de la croissance thoracique, un risque d'effet vilebrequin et une limitation de la croissance pulmonaire (1, 11, 12) ; de plus le capital osseux est souvent trop faible pour assurer une bonne fixation et la fusion rachidienne ne permet pas toujours de contrôler la déformation tridimensionnelle du thorax (4).

Depuis 1989 une nouvelle méthode de traitement par thoracoplastie d'expansion avec la prothèse costale verticale expansible en titane (VEPTR, Synthes Spine Co., West Chester, Pennsylvania, USA) a été introduite par Campbell et al (1, 13, 14) à San Antonio aux Etats Unis.

Le VEPTR est un implant d'expansion costal longitudinal, sous forme d'un implant côte-côte, hybride (côte-crochet lombaire) ou côte-pelvis.

Le principe du VEPTR est basé sur l'élargissement des thorax étroits afin de créer une chambre d'expansion suffisante au développement pulmonaire. Par conséquent, l'objectif premier est plus de corriger le syndrome d'insuffisance thoracique que la déformation rachidienne.

Les indications premières du VEPTR sont les déformations du thorax limitant la fonction thoracique telles que les scolioses congénitales avec des troubles de segmentation unilatéraux et des fusions costales (exemple de la dysplasie spondylo-costale (15)), les thorax instables par manque de côtes, les fusions costales bilatérales (tel que le syndrome de Jarcho Levin (16)), les thorax étroits et courts (tel que le syndrome de Jeune (17)) ou encore les enfants présentant une scoliose infantile progressive sévère.
Le but de cette chirurgie est de maintenir la croissance pulmonaire (18), thoracique et rachidienne (19).

Bien que le système VEPTR soit une technique chirurgicale simple, la sélection pré-opératoire des patients est complexe et une attention toute particulière à la gestion post-opératoire est essentielle à l'obtention de bons résultats.

L'utilisation du VEPTR est récente (introduit en Europe en mai 2002 à Basel en Suisse). Il existe peu d'études dédiées aux complications du VEPTR (20-24), bien que celles-ci soient nombreuses et fréquentes. Elles sont le fait d'interventions itératives et de l'état général, le plus souvent précaire, des patients.

A notre connaissance, aucun article n'a été publié sur la série française de VEPTR. Le but de ce travail est de rapporter l'expérience française sur les complications du système VEPTR, afin de mieux comprendre les risques liés à ce traitement et d'engager une réflexion sur les moyens permettant de les éviter.

II. Histoire du VEPTR

Le 1er prototype du VEPTR a été créé en 1987 par le Dr Campbell et le Dr Smith au Christus Santa Rosa Children's Hospital à San Antonio (Texas, USA), pour faire face à une situation clinique particulière.

Il s'agissait d'un patient insuffisant respiratoire dépendant d'une assistance ventilatoire, en rapport avec une scoliose sévère évolutive associée à un défect de la paroi thoracique. Il fallait une solution permettant d'améliorer la fonction thoracique et de traiter la scoliose. Campbell et Smith ont alors pensé qu'ils pourraient probablement contrôler à la fois la scoliose et favoriser la croissance pulmonaire en réalisant une expansion et une stabilisation du thorax.

Ils ont donc réalisé une thoracoplastie d'expansion permettant d'augmenter le volume thoracique en maintenant l'expansion à l'aide d'un clou de Steinmann enroulé sur les côtes. Cette intervention a été un succès avec une amélioration de la fonction pulmonaire.

Une seconde intervention a été pratiquée 6 mois après chez le même patient pour réaliser à nouveau l'expansion de sa cage thoracique par la même technique avec une amélioration à la fois de la scoliose et de la fonction pulmonaire.

A partir de cette expérience, ils ont cherché à développer un matériel expansible permettant de contrôler à la fois les déformations du thorax et du rachis de l'enfant en croissance (fig.1).

Le 1er VEPTR a été mis au point en 1989, et une première étude soutenue par le National Organization of Rare Disorders (NORD) et par le FDA Office of Orphan Products Development a été débutée. Le VEPTR a ensuite été approuvé pour être utilisé dans une étude multicentrique de la FDA (Food and Drugs Administration) en 1996. Les sites concernés incluaient Pittsburgh, Boston, Seattle, Los Angeles, Salt Lake City et Philadelphie.

Le système VEPTR a été approuvé en Europe en 2003 et aux Etats Unis en 2004 par la FDA pour les indications et contre indications décrites dans le tableau 1.

Figure 1 : de gauche à droite : Evolution du VEPTR du prototype (avec clou de Steinmann) au VEPTR de Synthes

Tableau 1 : Indications et contre indications du VEPTR selon la FDA (25)

Indications	Contre indications
Patients immatures avec syndrome d'insuffisance thoracique associé à : 1. Volet costal 2. Constriction de la paroi thoracique incluant fusion costale et scoliose 3. Thorax hypoplasique 4. Scoliose progressive congénitale ou neurologique sans anomalie costale **Indications spécifiques pour les déplétions de volume thoracique avec fusion costale et scoliose :** 1. Scoliose progressive avec au moins 3 côtes fusionnées au niveau de l'apex de l'hémithorax concave 2. Plus de 10% de différence de hauteur entre l'hémithorax concave et convexe 3. Syndrome d'insuffisance thoracique progressif 4. Un âge supérieur à 6 mois 5. Décision multidisciplinaire	1. Cyphose thoracique rigide de plus de 50° 2. Anomalie du cordon médullaire (moelle fixée par exemple) 3. Couverture inadéquate du VEPTR par les tissus mous (habituellement poids inférieur au 25e percentile) 4. Absence de côtes proximales pour l'ancrage du VEPTR 5. Incapacité à supporter des anesthésies générales répétées (le plus souvent pour problèmes cardiaques ou pulmonaires) 6. Absence de fonction diaphragmatique 7. Infection pulmonaire active

III. Physiopathologie de la croissance thoracique

Le VEPTR a été conçu pour prendre en charge le syndrome d'insuffisance thoracique. Ce concept a été créé par Campbell, suite à une réflexion multidisciplinaire, afin de représenter la déficience thoracique et pulmonaire de ces patients.

Le syndrome d'insuffisance thoracique est différent du syndrome d'insuffisance respiratoire, il est défini par l'incapacité du thorax à assurer une respiration et une croissance pulmonaire normale (1).

A. Physiologie normale du thorax et de la fonction respiratoire

Le thorax est une chambre dynamique constituée du rachis, de la paroi costale, du sternum et du diaphragme. Ce dernier jouant le rôle de piston et la cage thoracique de cylindre dans la mécanique respiratoire.

Le thorax présente 2 caractéristiques nécessaires à une respiration normale (1) :

- assurer un volume de base suffisant et stable
- avoir la capacité à modifier ce volume.

On peut différencier la respiration primaire, la plus importante, représentée par la contraction du diaphragme, et la respiration secondaire représentée par la contraction des muscles intercostaux permettant l'expansion latérale et antérieure de la cage thoracique (1).

La croissance pulmonaire est dépendante de la croissance thoracique. Cette relation a été mise en évidence dès 1947 par Engel (26). Le volume thoracique dépend de la hauteur (croissance du rachis thoracique) et de la profondeur du thorax (croissance et orientation des côtes) qui est fonction de l'âge. Dimeglio et Bonnel (27) ont montré qu'à la naissance le volume thoracique équivaut à 6,7% du volume adulte, à 30% à 5 ans et à 50% à 10 ans pour doubler de volume à maturité osseuse (Fig.2). En hauteur le rachis thoracique grandit de 1,4cm par an de la naissance à 5 ans, de 0,6cm par an de 6 à 10 ans et de 1,2cm par an de 11 à 15 ans (27).

La croissance pulmonaire, parallèle à la croissance thoracique dépend de 2 mécanismes :

- la multiplication des cellules alvéolaires (fig.2) : environ 85% sont formées après la naissance (28). La grande majorité des cellules restantes se forment dans les deux premières années de vie (29).
- l'hypertrophie des cellules alvéolaires : permet la croissance pulmonaire après l'arrêt de la multiplication des cellules alvéolaires.

Un autre mécanisme, le «stretch reflex» correspondant à une reprise de multiplication des cellules alvéolaires, a été montré suite à une pneumonectomie partielle chez l'enfant entre 30 mois et 5 ans (30, 31). La présence d'un «strech reflex» suite à l'élargissement du thorax sans résection de tissu pulmonaire reste une hypothèse.

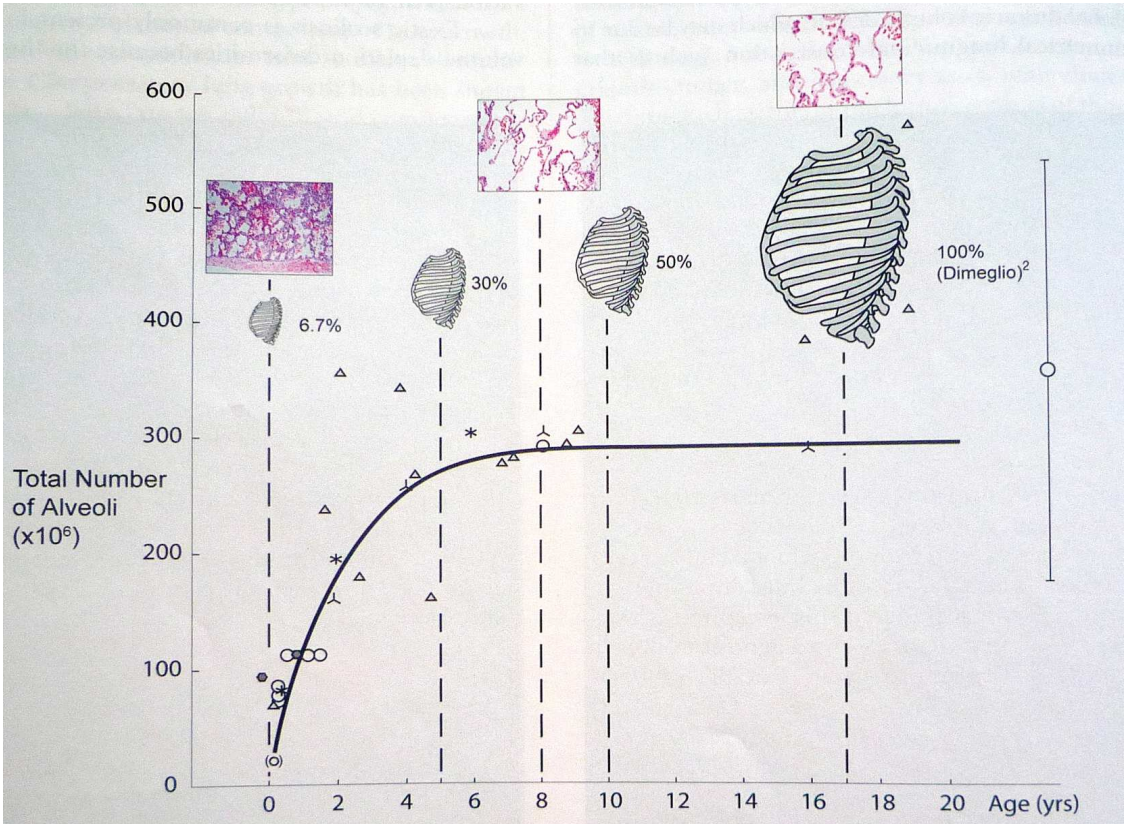

Figure 2 : nombre total d'alvéoles pulmonaires en fonction de l'âge, associé à la croissance du thorax en pourcentage du volume adulte (d'après Campbell et al (4))

B. Le syndrome d'insuffisance thoracique

1. Atteinte de la capacité à assurer un volume basal stable

La diminution congénitale du volume thoracique peut causer des maladies pulmonaires restrictives sévères avec une mortalité élevée chez les enfants (1).

Toutes les déformations conduisant à une diminution de volume thoracique portent atteinte au volume de base.

2. Atteinte de la capacité à augmenter le volume thoracique

Le syndrome d'insuffisance thoracique peut être retrouvé dans toutes les pathologies entravant la capacité du thorax à augmenter de volume.

L'augmentation du volume thoracique est due principalement au diaphragme dont l'atteinte peut se voir dans différents cas :

- en cas de paralysie diaphragmatique (traumatisme du cordon médullaire par exemple), menant à une insuffisance respiratoire.
- en cas de hernie diaphragmatique, la contraction du diaphragme est très faible (même après réparation) portant atteinte à la fonction respiratoire.
- dans les scolioses congénitales avec anomalies des côtes, il peut y avoir une mauvaise insertion du diaphragme (sur des tissus mous ou une insertion trop haut située) rendant sa contraction ou sa course inefficace.

La fonction du diaphragme est aussi compromise dans les syndromes d'insuffisances thoraciques secondaires (14) dans lesquels la déformation du tronc sur le pelvis entraine une hyperpression abdominale entravant sa course ; ce qui est le cas notamment dans les cyphoses lombaires des myéloméningocèles. Ce phénomène d'hyperpression abdominale peut être diagnostiqué cliniquement par le signe de la marionnette (14) (la tête balance avec les mouvements respiratoires en réponse à la lutte du diaphragme contre la pression abdominale).

La respiration secondaire par les muscles intercostaux est facilement entravée par la déformation thoracique et rachidienne et est donc plus fréquemment touchée ; elle peut être facilement suppléée par le diaphragme.

Dans les déformations importantes, la perte du mouvement thoracique est probablement due à une mauvaise orientation de la jonction costo-vertébrale (horizontalisation des côtes qui sont bloquées en position de fin d'inspiration) (4). Bien sûr, les synostoses costales ou les absences de côte entravent directement les mouvements de la cage thoracique.

C. Classification des déformations diminuant le volume thoracique (4, 32)

Les déformations thoraciques tridimensionnelles réduisent l'espace disponible pour les poumons. On peut définir différents types anatomiques de déformations thoraciques avec réduction de volume qui requièrent des stratégies de correction différentes.

Campbell a donc établi une classification, basée sur l'analyse radiologique et tomodensitométrique, permettant de choisir la stratégie thérapeutique la plus adaptée. Cette classification est détaillée dans le tableau 2 et la figure 3.

Tableau 2 : déformations diminuant le volume thoracique (25)

Type	Déficit thoracique	Mécanisme de la perte de volume pulmonaire	Exemples
1. Absence de côte et scoliose	Hypoplasie thoracique unilatérale	prolapsus du poumon à travers le défect de paroi	VATER, absence de côte et scoliose congénitale
2. Synostose costale et scoliose	Hypoplasie thoracique unilatérale	fusions costales responsables d'une constriction thoracique et pulmonaire longitudinale	VATER, synostose costale et scoliose congénitale, scoliose thoracogénique
3A. Thorax court	Hypoplasie thoracique globale	constriction bilatérale des poumons par perte de hauteur thoracique	Dysplasie spondylo-thoracique (syndrome de Jarcho-Levin)
3B. Constriction transverse du thorax	Hypoplasie thoracique globale	Constriction latérale des poumons par déformation costale	Syndrome de Jeune, déformation thoracique en coup de vent dans une scoliose

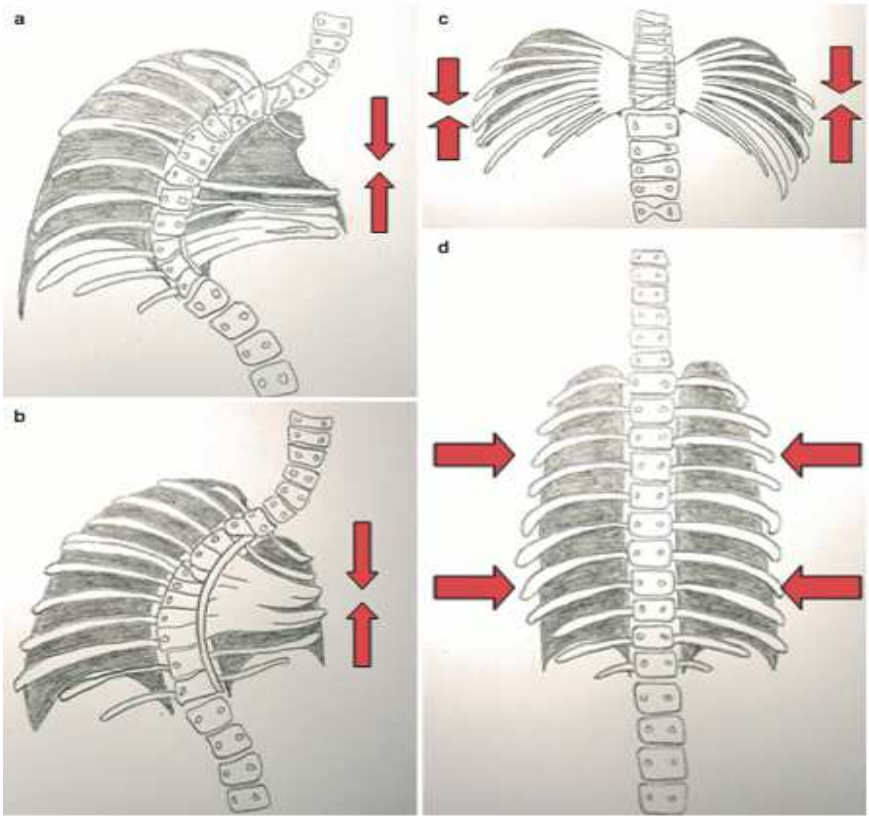

Figure 3 : (a) Type 1. (b) Type 2. (c) Type 3A (dysplasie spondylo-thoracique). (d)Type 3B (syndrome de Jeune). D'après Campbell et al (32)

IV. Prise en charge thérapeutique

L'évaluation des patients doit être pluridisciplinaire (4). Elle est basée sur l'évaluation clinique, radiologique, l'évaluation de la fonction cardio-respiratoire et de l'état général global du patient. Elle doit être effectuée par une équipe médico chirurgicale comprenant orthopédiste pédiatrique, anesthésiste et pédiatre, afin de cerner au mieux la pathologie du patient dans sa globalité, juger de l'intérêt et surtout de la possibilité de la pose d'un VEPTR, établir une stratégie opératoire, éliminer les contre-indications, prévoir et identifier les difficultés post-opératoires. Ceci permet de planifier au mieux la prise en charge globale du patient.

Cette évaluation multidisciplinaire doit permettre de répondre aux questions suivantes (4) :

- le thorax peut-il assurer une respiration normale ?
- le thorax peut-il assurer une croissance pulmonaire normale ?
- est-ce progressif ?
- Le thorax est-il réellement la cause du problème ?

A. Evaluation clinique

Elle est basée sur l'interrogatoire et l'histoire de la maladie ainsi que sur l'examen clinique (32).

Il faut déterminer la date d'apparition des déformations et leurs évolutions. Quels ont été les traitements antérieurs, notamment chirurgicaux. Identifier les comorbidités associées. Reconstituer l'histoire respiratoire. Evaluer l'évolutivité.

L'examen physique comprend la fréquence respiratoire (entre 40 et 80 par minute à la naissance, 20 et 40 à partir de 5 ans, la valeur adulte entre 15 et 20 est atteinte après 15 ans (33)). Des valeurs augmentées doivent faire penser à une insuffisance respiratoire occulte (1). Il comprend également l'analyse de la déformation thoraco-rachidienne clinique, ainsi que le «thumb excursion test» de Campbell (4) permettant d'évaluer cliniquement la capacité de chaque hémithorax à s'expandre et donc à participer à la mécanique respiratoire. Les mains de

l'examinateur sont posées sur le thorax avec les pouces à distance égale du rachis, avec la respiration les pouces doivent s'éloigner de façon symétrique de la ligne médiane (fig.4). Un éloignement de plus d'1cm est noté +3 et est normal, entre 0,5 et 1cm correspond à +2, jusqu'à 0,5 cm correspond à +1 et une absence d'éloignement est coté +0. Chaque hémithorax est coté séparément.

On recherche également le signe de la marionnette (14) décrit précédemment.

Enfin une hypoxie chronique peut être diagnostiquée cliniquement par des signes de cyanose et des doigts en baguette de tambour.

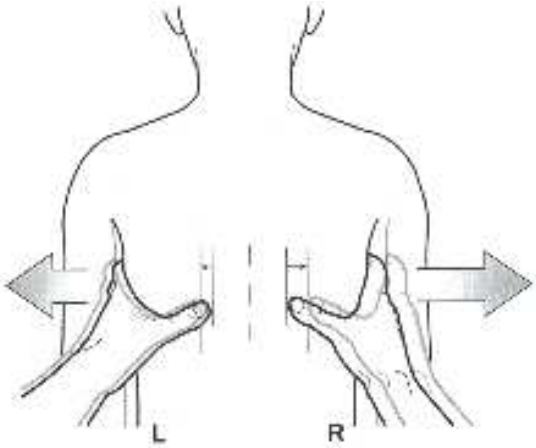

Figure 4 : « thumb excursion test ». D'après Campbell et al (32)

Une évaluation de l'état général et cardio-pulmonaire doit être également réalisée.

La fonction respiratoire doit être évaluée, si possible, par des épreuves fonctionnelles respiratoires (généralement réalisables après 5 ans).

La recherche d'une hypoxie par mesure de la saturation capillaire en oxygène diurne et nocturne et réalisation de gaz du sang doit être réalisée.

Une échographie cardiaque transthoracique permet d'évaluer la fonction cardiaque.

En cas d'insuffisance respiratoire, il est peut être utile d'habituer l'enfant à des séances de VNI (ventilation non invasive) en pré-opératoire, afin de rendre plus facile son utilisation en post-opératoire si celle-ci était nécessaire.

Enfin, une attention toute particulière doit être portée à l'état nutritionnel du patient. Une dénutrition augmente fortement le risque d'infection et les problèmes de couverture cutanée en post-opératoire. Une prise en charge nutritionnelle pré-opératoire est donc indispensable. Elle comprend une augmentation des apports caloriques et peut nécessiter une gastrostomie.

B. Evaluation radiologique

Des radiographies de face et de profil du rachis entier permettent d'analyser la scoliose et les anomalies de la cage thoracique. Elles donnent également un aperçu de l'espace disponible pour les poumons.

On peut réaliser des bending pour évaluer la réductibilité de la scoliose et l'ouverture de la paroi thoracique.

Le scanner thoraco lombaire avec reconstruction permet une analyse plus fine des anomalies osseuses et permet également d'évaluer le volume thoracique.

On peut également réaliser une tomodensitométrie pulmonaire et de ventilation-perfusion pour évaluer le volume et la fonction pulmonaire.

L'analyse radiologique permet également de déterminer si la qualité osseuse est suffisante pour permettre l'implantation du VEPTR.

Tous les patients doivent également bénéficier d'une IRM de l'ensemble du cordon médullaire à la recherche d'anomalies.

C. Technique chirurgicale

1. Description du matériel

Tous les composants du système VEPTR sont constitués d'un alliage de titane (Ti-6Al-7Nb), à l'exception du crochet ALA et de la tige en S, constitués de titane pur.

L'anneau costal (fig.5) constitué :

- d'un crochet costal, représentant la partie inférieure, avec un écrou de verrouillage de la tige ainsi que des trous de visualisation permettant de vérifier que la tige est bien insérée.
- d'une coiffe pour crochet costal.
- d'un élément de fermeture permettant de solidariser les deux parties de l'anneau.

Il est disponible en 2 tailles : petit et standard.
La coiffe est disponible en 3 tailles (pour chacun des 2 crochets costaux) : standard, rallongée et extra-longue, de façon à s'adapter à l'anatomie ou d'encercler plusieurs côtes.

Il existe des extensions pour crochet costal permettant une fixation sur plusieurs côtes avec soit un montage en série (extension placée entre les 2 parties de l'anneau et disponible en 3 tailles : 20, 30 et 40 mm) soit une fixation en parallèle (2 anneaux reliés par un connecteur transverse).

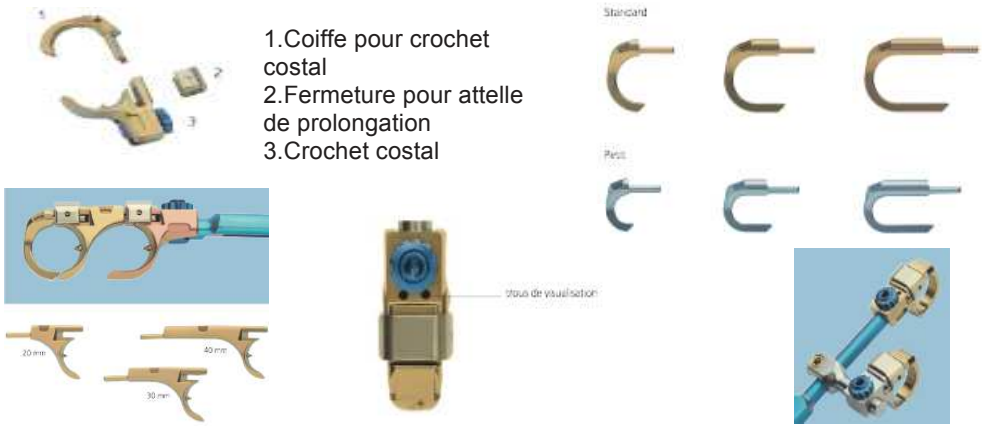

Figure 5 : les différents éléments du crochet costal et les montages possibles

Le crochet pour lame vertébrale lombaire (fig.6)

Il peut être décentré à gauche ou à droite.

Figure 6 : crochet lamaire

Le crochet ALA et tige en S (fig.7)

Crochet en forme de S permettant l'ancrage sur l'aile iliaque. Relié à la tige par un connecteur.

Figure 7 : crochet ALA et tige en S

Les tiges d'extension (fig.8)

Elles sont constituées de 2 parties, proximale et distale, coulissantes au niveau de la zone de distraction. Chaque tige possède une partie cylindrique qui est cintrable.

Elles sont solidarisées entre elles par une attelle de fermeture.

Elles sont disponibles en 2 rayons de courbure : 220 mm ou 500 mm.

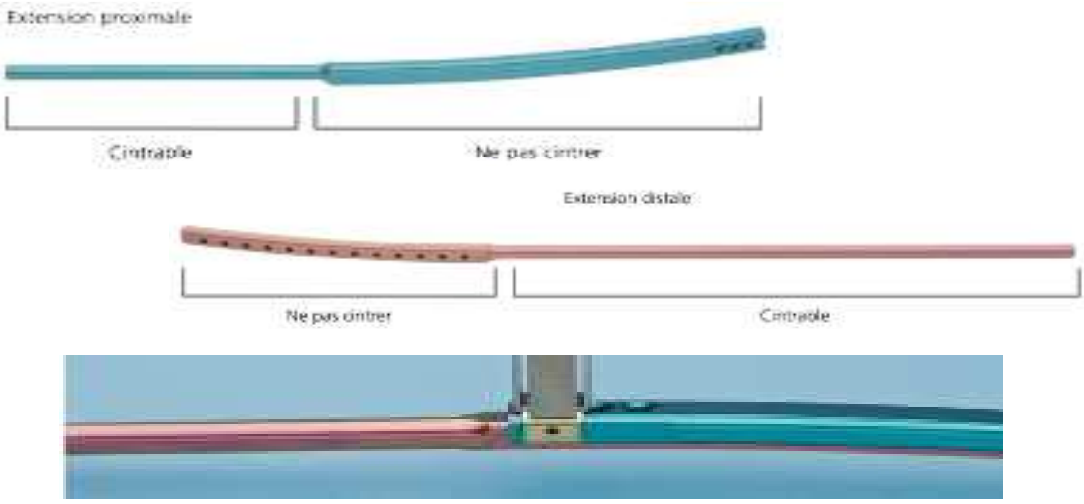

Figure 8 : tige d'extension proximale et distale

Figure 9 : les différents montages du VEPTR

2. Description de la technique opératoire (25, 32)

Le but est de restaurer et de maintenir un volume thoracique suffisant, ainsi que de corriger la scoliose, sans fusion, pour autoriser la croissance du rachis et du thorax.

Afin de choisir la meilleure stratégie opératoire, il faut définir le type de déformation diminuant le volume thoracique selon la classification de Campbell (4). Dans certains cas les 2 hémithorax sont déformés, il convient alors de définir le type de déformation de chaque hémithorax et d'adapter la stratégie opératoire à chacun (25).

a. Technique décrite par Campbell

Voie d'abord (fig.10) :

- Incision en J entre le bord médial de la scapula et la ligne des épineuses passant 4 cm sous la pointe de la scapula.
- Incision des muscles trapezius, rhomboïdus major et latissimus dorsi au bistouri électrique latéralement aux processus transverses. L'espace entre la scapula et la paroi thoracique est décollé.
- Identification de l'insertion distale des muscles scalenus medius et scalenus posterior qui protègent le paquet vasculo nerveux en avant.
- L'exposition est complétée par la dissection et le refoulement des muscles paraspinaux de dehors en dedans en s'arrêtant au niveau des processus transverses et en prenant soin de ne pas léser le périoste des côtes ni d'exposer le rachis.

Positionnement de l'anneau supérieur (fig.10) :

Il doit être positionné entre le bord médial du muscle scalenus posterior et la ligne des transverses (« safe zone » de Campbell), en restant en dessous de la seconde côte afin de ne pas léser le plexus brachial. L'ancrage doit se faire sur une côte d'au moins 1 cm d'épaisseur, à défaut il faut prendre 2 côtes.

- Courte incision des muscles intercostaux au-dessus et au-dessous de la côte au bistouri électrique.

- Le périoste antérieur de la côte est décollé sur une courte largeur à la rugine courbe, en prenant soins de ne pas léser la plèvre.
- Choix de la taille avec un anneau d'essai.
- Les parties supérieure et inférieure de l'anneau sont placées à travers ces incisions en commençant par la partie inférieure dans laquelle la partie supérieure est glissée latéralement. Le Verrouillage est réalisé à l'aide de la bague prévue à cet effet. L'anneau doit être orienté perpendiculairement à l'axe de la côte.

Cette technique permet de conserver des tissus mous autour de la côte et ainsi minimise le risque de migration intra osseuse de l'anneau à travers la côte.

Il existe des extensions pour crochet costal permettant de renforcer l'ancrage supérieur. Il s'agit soit d'un montage en série permettant l'appui sur 2 côtes successives soit d'un montage en parallèle avec 2 crochets costaux reliés par un connecteur transverse.

Positionnement de l'anneau inférieur :

Il est positionné le plus souvent sur la 9e ou 10e côte par la même incision avec la même technique que pour l'anneau supérieur.

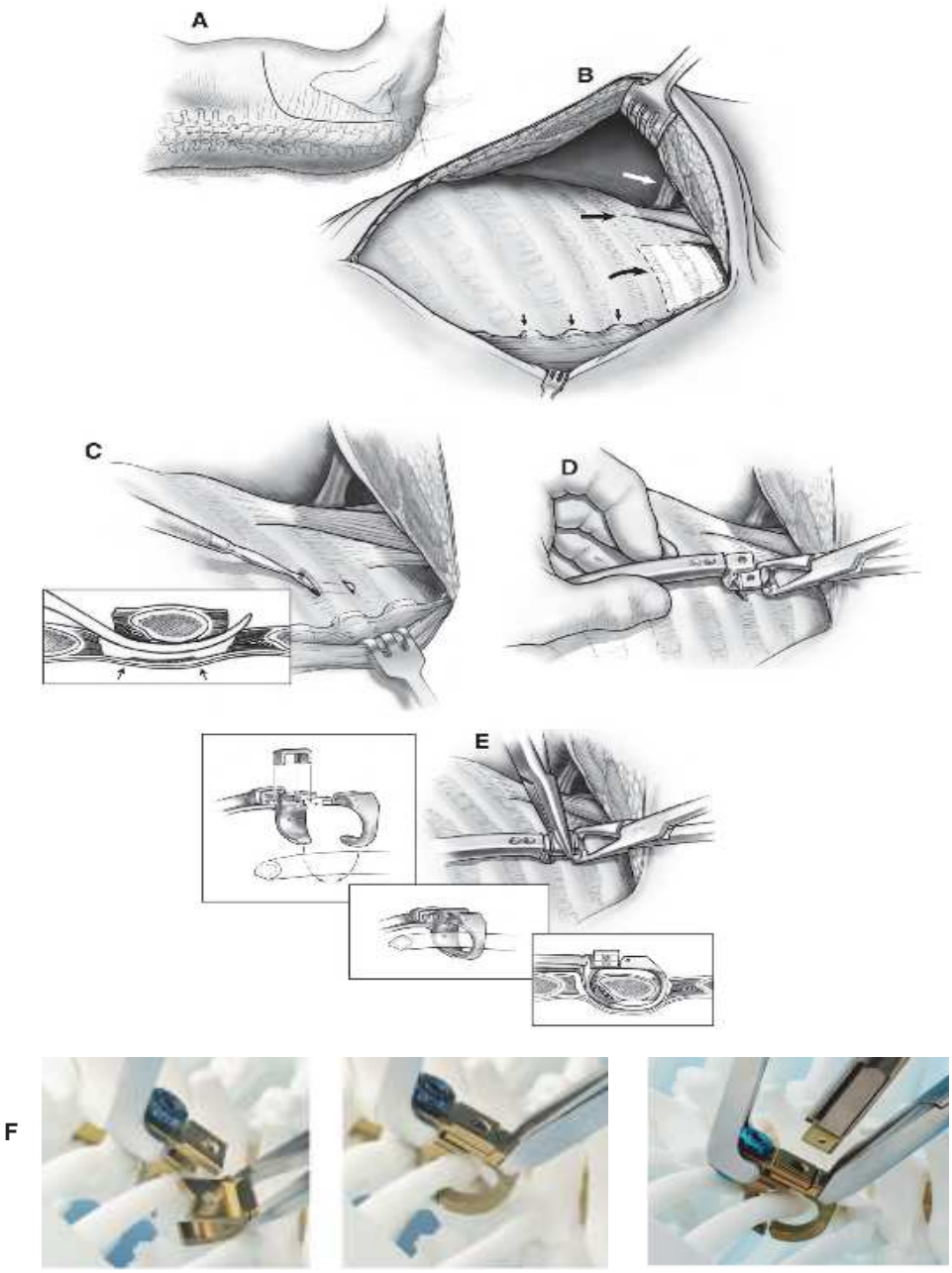

Figure 10 : (A) incision en J parascapulaire. (B) dissection : limitée aux processus transverses médialement (petites flèches noires) et à l'insertion distale du scalenus medius et posterior latéralement (flèche noire) qui protège le paquet vasculo-nerveux (flèche blanche), la zone de sécurité est définie par la flèche noire incurvée. (C) (D) (E) (F) étapes de la mise en place du crochet costal. (A B C D E d'après Campbell et al(25))

Positionnement du crochet lamaire lombaire :

Le canal lombaire doit avoir un diamètre suffisant. Cette condition est généralement atteinte après l'âge de 18 mois (25).

- Incision longitudinale para-spinale (à environ 1 cm de la ligne des épineuses du côté concave) sur 4 cm, en regard de l'espace intervertébral sélectionné (repéré préalablement à l'amplificateur de brillance).
- Les muscles para-spinaux sont refoulés latéralement.
- Ouverture unilatérale du ligament jaune en laissant intact le ligament inter-épineux.
- Sélection du crochet approprié et positionnement de celui-ci en prenant soin de ne pas léser la dure mère. La vis de fixation doit être placée latéralement. La fixation peut être renforcée par une suture passant sous l'apophyse épineuse par du fil non résorbable, ou encore par une greffe osseuse avec de l'os récupéré in situ (lors d'une ostéotomie costale ou de la résection d'une synostose).

Positionnement du crochet iliaque (ALA) (fig.11) :

- Incision longitudinale, latérale à l'épine iliaque postéro-supérieure.
- Incision transversale d'1 cm au milieu du cartilage à la jonction du tiers postérieur et moyen de l'aile iliaque.
- Décollement à la rugine, le long de la corticale, du cartilage et du périoste à la partie latérale de l'articulation sacro-iliaque, afin de créer un espace pour glisser le crochet ALA.
- Mise en place du crochet ALA sur lequel est fixée la douille d'allongement.

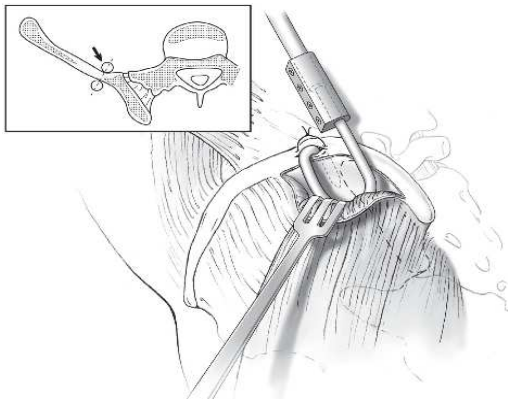

Figure 11 : mise en place du crochet ALA sur l'aile iliaque.
D'après Campbell et al (25)

Mise en place de la tige d'extension :

- Dispositif côte-côte :

  - Sélection du rayon de courbure approprié de l'extension (220 ou de 550 mm).
  - Mesure de la longueur sur thorax distracté entre la côte crâniale et caudale. La longueur en centimètre correspond à la taille de l'extension proximale.
  - Montage de la tige : l'extension distale se glisse dans l'extension proximale de façon à ce qu'elles soient chevauchées complètement (alignement des trous inférieurs) afin de maximiser la capacité d'extension ultérieure. On place une fermeture pour tige d'extension dans cette position. La partie cylindrique des extensions peut être cintrée ou coupée (il faut prévoir une longueur de 11mm à chaque extrémité pour l'insertion dans les crochets).
  - Insertion de l'extension distale dans le crochet costal inférieur par la voie d'abord, la partie cylindrique doit être vue dans les trous de visualisation, puis serrage de l'écrou du crochet costal au tournevis dynamométrique.
  - L'extension proximale est insérée de la même façon dans le crochet supérieur.

- Dispositif côte-rachis et côte-iliaque :

  - Mesure de la longueur entre le bord inférieur de la côte crâniale et la jonction thoraco lombaire. La longueur en centimètre correspond à la taille de l'extension proximale. Il faut prévoir une longueur supplémentaire de 1,5 cm à la partie distale pour autoriser une distraction.
  - Les tiges d'extension sont montées de la même façon que précédemment. La partie cylindrique peut être cintrée et coupée également.
  - Mise en place de la tige de proximal en distal par tunnélisation des muscles paraspinaux. L'extension proximale est insérée comme vu précédemment, l'extension distale est insérée dans le crochet inférieur en la laissant dépasser de 1,5 cm.

On peut réaliser une distraction sur la fixation inférieure en utilisant un distracteur entre le crochet et l'anneau de fixation temporaire (fig.12).



Figure 12 : distraction au niveau du crochet lamaire
à l'aide d'un anneau de fixation temporaire

Le montage est verrouillé par les écrous de verrouillage sur les crochets supérieur et inférieur avec un tournevis dynamométrique à 5 Nm.

La distraction doit viser à équilibrer la hauteur des 2 hémithorax. L'horizontalisation de la côte supérieure correspond généralement à la distraction attendue.

Fermeture :

Il est essentiel d'assurer une bonne couverture musculaire du matériel et de limiter la tension. Pour cela on peut utiliser l'artifice décrit par Campbell (25) qui consiste à étirer vigoureusement à la main le lambeau musculo-cutané latéral pendant plusieurs minutes, ce qui permet de fermer sans tension (« strech maneuver »). La pointe de la scapula est ramenée médialement pour diminuer la tension et faciliter la fermeture, tout en surveillant les potentiels évoqués (notamment le nerf ulnaire) car une traction trop importante peut entrainer une compression du plexus brachial.

- Fermeture plan par plan avec reconstruction de chaque muscle sur 2 drains de redon aspiratifs.
- Infiltration anesthésique éventuelle des muscles profonds.
- Pansement épais pour protéger les zones d'appui.

Le corset n'est pas conseillé en post-opératoire. En effet, il risque de diminuer les capacités respiratoires chez des patients fragiles, de plus il risque de créer des zones de conflit avec le matériel à risque d'escarre.

Distraction (fig.13) :

Expansion du VEPTR tous les 4 à 6 mois sous anesthésie générale pour suivre la croissance du rachis (13).

Campbell ne préconise pas l'utilisation des potentiels évoqués pour la distraction ou le remplacement de la tige d'extension sauf s'il y avait eu une modification lors de la première intervention (25).

- Patient en décubitus latéral ou ventral.
- Repérage de la zone de distraction par palpation ou à l'amplificateur de brillance.
- Incision longitudinale décalée latéralement par rapport au matériel (reprise d'une incision précédente si possible).
- Refoulement latéral des muscles para-spinaux.
- Ablation de la bague de fermeture.
- Distraction à l'aide de l'ancillaire VEPTR (pince de distraction pour tige d'extension ou distracteur associé à un anneau de fixation sur la tige).

- Maintien de l'expansion par tige de distraction temporaire et enfin mise en place de la bague de fermeture avec la pince à sertir.
- Fermeture plan par plan soigneuse en assurant un bon recouvrement musculaire du matériel.

Le dispositif VEPTR permet un allongement par incréments de 2,5 mm. L'allongement habituel est de 0,5 à 2 cm. La tension doit être adaptée à la résistance des côtes.

En cas de résection de synostoses costales lors de la première intervention, il est le plus souvent nécessaire d'effectuer une nouvelle résection en cas de reformation de la fusion costale.

En cas de VEPTR bilatéraux, il faut commencer par la distraction du côté concave. Lorsque plusieurs VEPTR sont placés du même coté, il faut commencer la distraction par le VEPTR le plus latéral.

Lorsque la zone de distraction est en bout de course, il faut remplacer la tige par des extensions de taille supérieure en réalisant trois courtes incisions (zone du crochet supérieur et inférieur et zone de distraction).

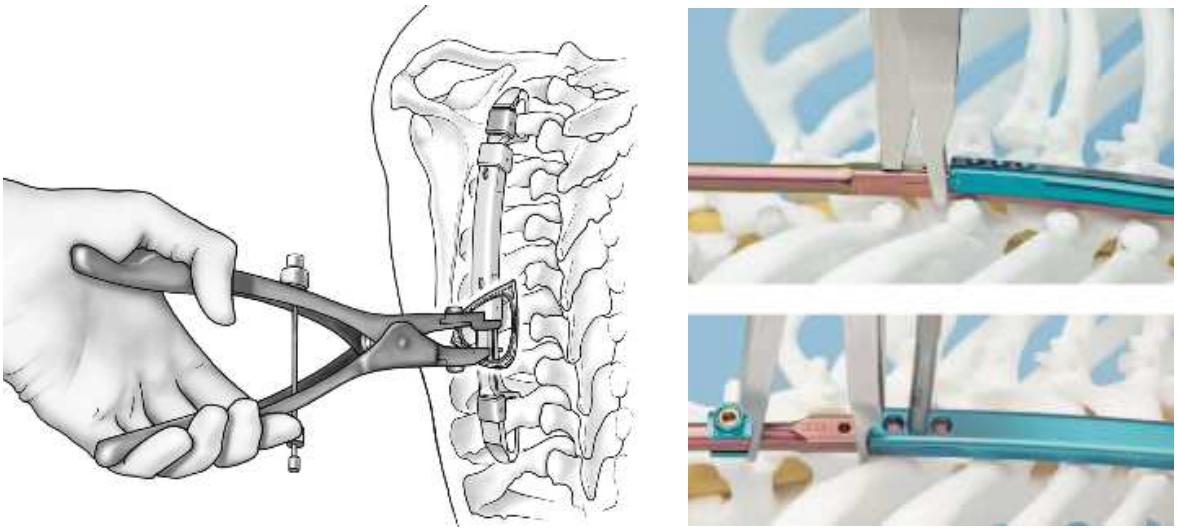

Figure 13 : Distraction de la tige d'extension. D'après Campbell et al (25)

b. Particularités en fonction du type de déformation :

- Type 1 : absence de côte et scoliose (fig.14)

Le but est d'élargir et d'augmenter la hauteur du thorax hypoplasique ainsi que de stabiliser le défect de la paroi (34).

La voie d'abord est identique mais il faut faire particulièrement attention à ne pas léser la plèvre et le poumon dans la zone où les côtes sont absentes. Dans cette zone, il peut être associé une malformation des éléments postérieurs du rachis avec exposition de la dure mère devant rendre la dissection prudente (32).

Une thoracotomie d'ouverture est réalisée dans la zone d'absence de côtes en effectuant une exérèse de la fibrose pleurale.

Lorsque que la scoliose est sévère, un dispositif côte-rachis est mis en place, latéralement aux processus transverses, associé à un VEPTR côte-côte 3 à 4 cm plus latéral et antérieur (le crochet costal s'insérant sur une côte adjacente) permettant de stabiliser le thorax et d'agir comme une barrière pour le poumon sous-jacent.

Pour augmenter la stabilité de la zone de défect, il peut être réalisé une ostéotomie latérale des côtes distales de façon à les faire glisser vers le haut pour couvrir la zone de défect ; il s'agit d'un transport de centralisation des côtes inférieures (25, 32). Cette rotation costale est maintenue au dispositif VEPTR par une suture au fil non résorbable.

Dans les scolioses s'étendant au rachis lombaire ou sur un bassin oblique, un VEPTR côte-iliaque peut être ajouté.

En cas d'insertion anormale du diaphragme, habituellement inséré trop haut, il peut être réalisé une libération circonférentielle et une transposition inférieure. Ceci augmente le volume et améliore la fonction bio-mécanique du diaphragme (25, 32).

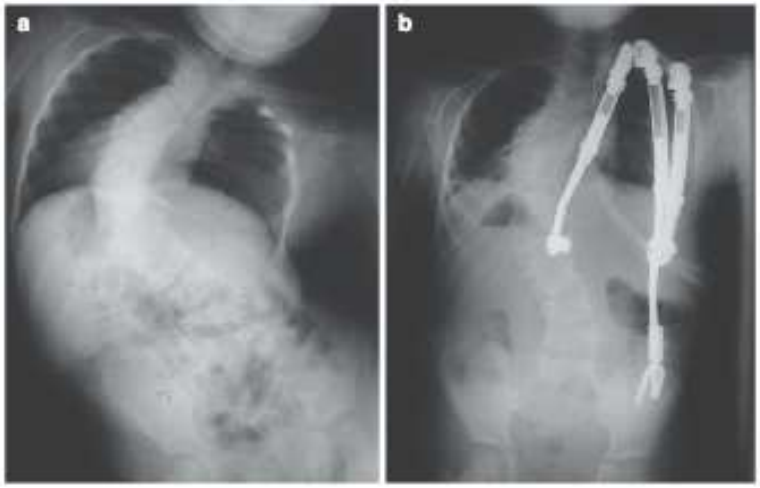

Figure 14 : (a) déformation thoraco rachidienne de type 1.
(b) correction par 3 dispositifs VEPTR (d'après Campbell et al (32))

- Type 2 : côtes fusionnées et scoliose

C'est le cas le plus classique et le plus souvent rencontré, pour lequel il est réalisé une «opening wedge thoracostomy» (fig.15) bien décrite par Campbell (14, 25, 32).

Le but est d'agrandir l'hémithorax hypoplasique en réalisant une résection des synostoses costales.

On réalise une ostéotomie transverse au niveau du sommet de la déformation en partant des processus transverses jusqu'à la jonction ostéochondrale antérieure à l'aide d'un ciseau à os ou d'une fraise puis de la pince de Kerrison. La plèvre, qui doit être laissée intacte, est décollée de la partie antérieure des côtes à l'aide d'un tampon monté sur une pince. L'ouverture est faite progressivement et maintenue à l'aide d'un écarteur costal.

Dans les quelques cas où la fusion osseuse se poursuit médialement jusqu'au rachis, il faut réséquer l'os sous contrôle de la vue en augmentant l'écartement au fur et à mesure de façon à ne réséquer que l'os visible pour ne pas risquer de léser la dure mère.

Au niveau de l'anneau supérieur, 2 côtes peuvent être prises (dans le même anneau ou montage en série ou en parallèle) de façon à augmenter la stabilité et la résistance aux forces de distraction.

L'écartement, suffisant lorsque la côte supérieure s'horizontalise, est maintenu par un écarteur costal.

Si l'ouverture est supérieure à 3 cm, cela peut créer un défect de paroi pour lequel il peut être réalisé un transport de centralisation des côtes inférieures (comme vu dans le type 1).

Mise en place d'un VEPTR côte-rachis médial parallèle aux processus transverses chez les patients de plus de 18 mois (côte-côte si moins de 18 mois) auquel peut s'ajouter un VEPTR côte-côte sur la ligne axillaire postérieure de façon à partager les contraintes et augmenter la stabilité de la zone d'ouverture.
Si le patient présente un bassin oblique ou si la fixation sur le rachis et impossible (par exemple par absence d'éléments postérieurs), il est possible d'utiliser un VEPTR avec crochet iliaque.

Il est souvent associée à la zone de synostose une barre vertébrale non segmentée. Autrefois, il était admis que cette barre n'avait pas de potentiel de croissance or il a été montré par Campbell et al (19) que cette barre grandit suite à la mise en place d'un système VEPTR permettant la croissance en hauteur du rachis thoracique.

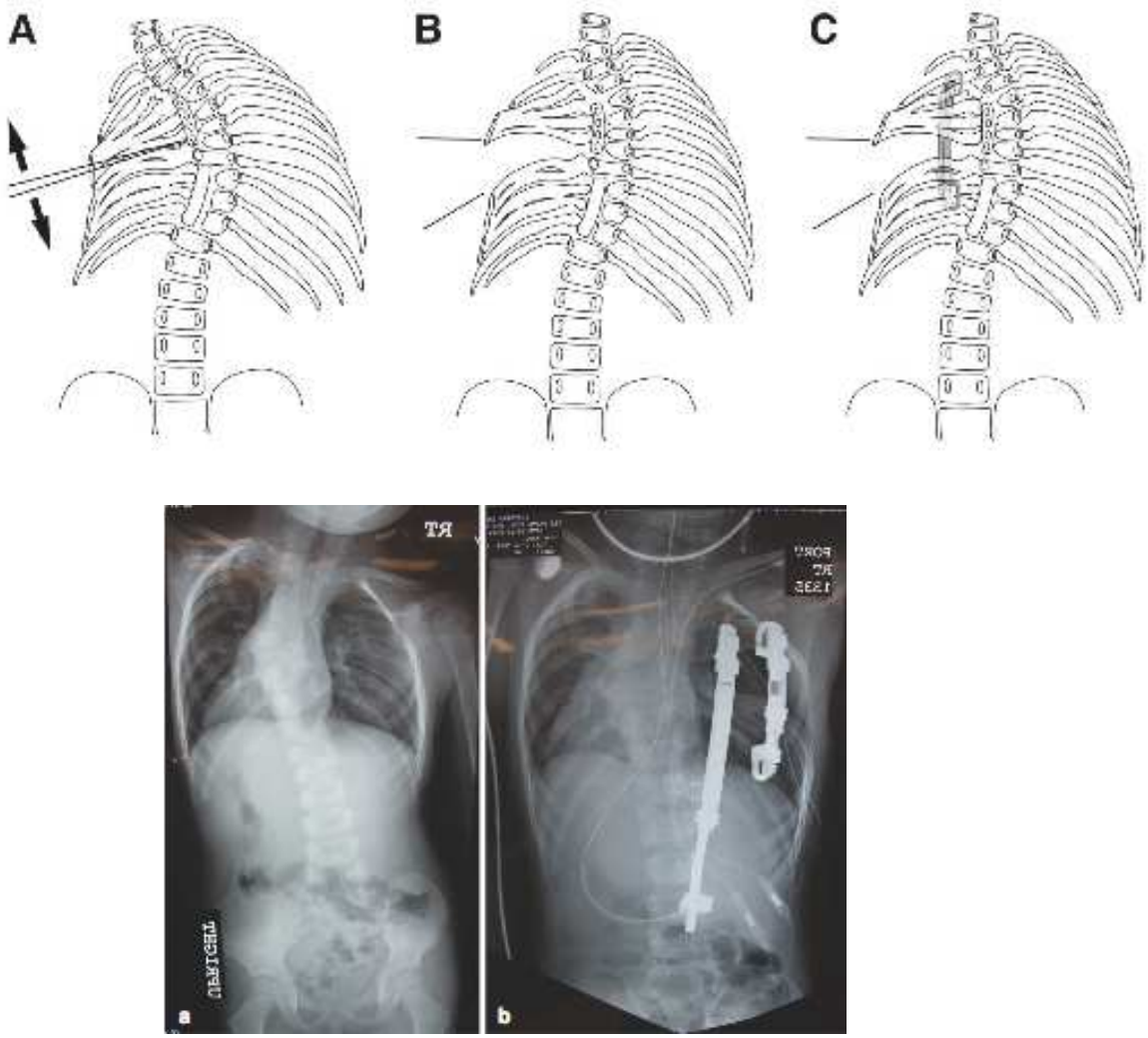

Figure 15 : (A) thoracotomie en coin au sommet de la courbure. (B) ouverture de la thoracotomie. (C) maintien de l'ouverture par un dispositif VEPTR.
(a) (b) déformation de type 1 traitée par VEPTR. D'après Campbell et al (25, 32)

- Type 3A : thorax court (syndrome de Jarcho-levin) (fig.16)

La constriction du thorax est bilatérale. L'objectif est d'augmenter la hauteur des deux hémithorax. On réalise donc une thoracotomie d'ouverture bilatérale semblable au type 2 en deux temps. Le côté concave est fait en premier puis le second côté est fait 3 à 4 mois après (32).

L'ouverture est faite par une ostéotomie des synostoses costales en forme de V, la pointe se situant au niveau du processus transverse à mi-hauteur du rachis thoracique.

Un VEPTR côte-côte est placé 2-3cm latéralement aux processus transverses pour donner le maximum d'expansion à l'hémithorax.

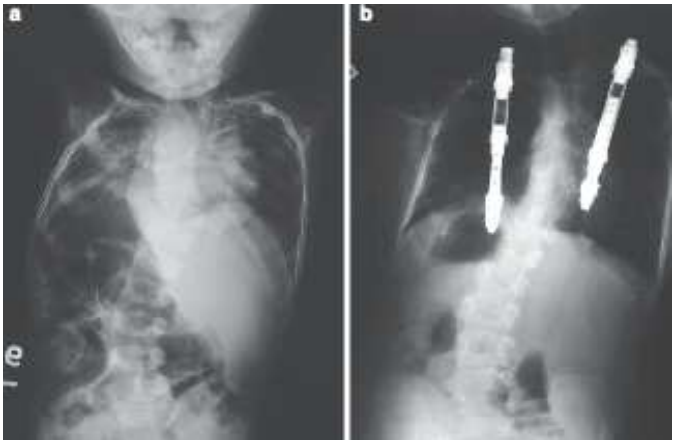

Figure 16 : (a) (b) déformation de type 3A traitée par VEPTR
(d'après Campbell et al (32))

- Type 3B : thorax étroit (syndrome de Jeune) (fig.17)

Il s'agit d'une constriction transversale des 2 hémithorax. L'objectif est d'augmenter la largeur du thorax.

Un large volet costal de 6 ou 7 côtes est créé par des ostéotomies antérieures, près de la jonction ostéochondrale, et postérieures latéralement aux processus transverses.

Un dispositif VEPTR côte-côte de 500 mm de rayon de courbure est implanté sur des côtes supérieures et inférieures laissées intactes.

Le volet créé est solidarisé au VEPTR par des fils en titane en réalisant une traction latérale permettant d'augmenter le volume thoracique.

Le nouvel espace créé est initialement comblé par un épanchement pleural qui se résorbe en laissant la place au poumon en environ 6 mois.

La consolidation du diastasis costal est obtenue en 6 semaines.

Le deuxième côté est opéré 3 à 6 mois plus tard.

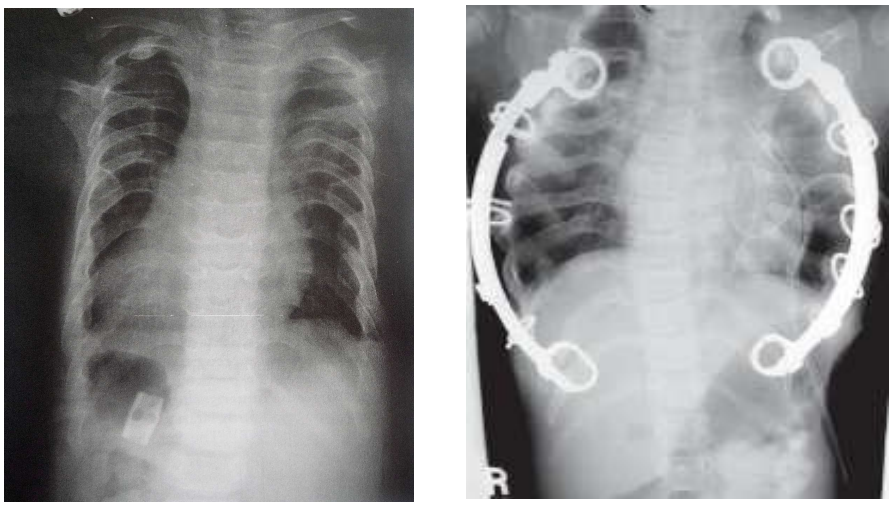

Figure 17 : traitement par VEPTR d'un syndrome de Jeune
(d'après Campbell et al (32))

- Scoliose précoce sans malformation de la paroi thoracique (32) (fig.18)

Le VEPTR peut être utilisé pour les scolioses précoces sévères. La déformation du thorax est due à la rotation vertébrale.

L'approche est similaire au type 2, en réalisant une section des muscles intercostaux plutôt qu'une ostéotomie des côtes fusionnées. Cette section est réalisée au niveau des zones de pincement mises en évidence sur les clichés radiologiques en bending.

Le crochet costal doit être placé à l'extrémité proximale de la courbure supérieure.

Le montage le plus fréquent est un dispositif côte-rachis pouvant être associé à un dispositif côte-côte homolatéral pour partager les contraintes de distractions. En fonction du type de scoliose, des dispositifs côte-rachis bilatéraux ou côte-pelvis uni ou bilatéraux peuvent être utilisés pour équilibrer au mieux le plan sagittal et frontal.

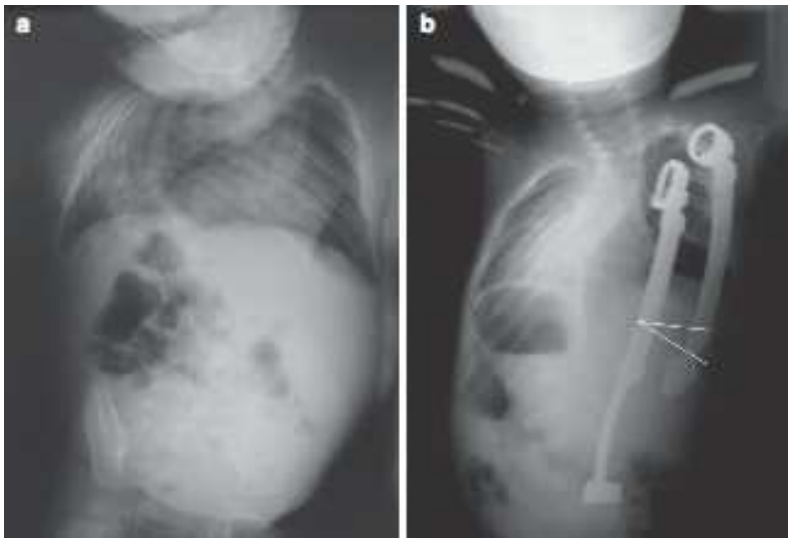

Figure 18 : scoliose sans malformation thoracique traitée par VEPTR
(d'après Campbell et al (32))

V. Principales étiologies retrouvées

Dans la deuxième partie de notre travail correspondant à une série de patients opérés avec la mise en place d'un système VEPTR, nous verrons que les pathologies rencontrées sont très variées. Nous proposons un rappel de ces principales pathologies, exception faite des scolioses neurologiques (paralysie cérébrale) et scolioses secondaires à une chirurgie tumorale médullaire.

A. Dysplasie spondylo-costale (15)

Les dysplasies spondylo-costales (DSC) (fig.19) constituent un groupe hétérogène de patients présentant de multiples malformations vertébrales avec des troubles de segmentation étagés ainsi que des malformations costales, fusionnées parfois sur plusieurs niveaux adjacents. Ces malformations sont souvent plus prononcées dans un hémithorax et sont à l'origine d'une scoliose évolutive due à une croissance asymétrique avec une tendance à la lordose thoracique (4).

Les malformations associées aux DSC incluent des anomalies des voies aériennes, des défauts de fermeture du tube neural, des malformations cardiaques, urogénitales, anales ; on retrouve également associés des torticolis et des hernies diaphragmatiques, ombilicales et inguinales.

Dans la majorité des cas rapportés, il a été mis en évidence une transmission autosomique récessive bien que certains aient montré une transmission autosomique dominante. La mutation la plus souvent retrouvée concerne le gène DLL3 sur le chromosome 19q13 intervenant dans la voie de signalisation Notch (trois autres gènes ont également été identifiés : MESP2 (15q26.1), LNFG (7p22) et HES7).

Des décès précoces par détresse respiratoire ont été rapportés en lien avec un syndrome d'insuffisance thoracique. Ceci est dû à une scoliose précoce associée à des fusions costales donnant un tronc court et un thorax de petit volume empêchant la croissance pulmonaire.

Le syndrome de Jarcho-Levin fait partie des dysplasies spondylo-costales. Cependant, dans ce syndrome l'atteinte thoracique est bilatérale, responsable d'une hypoplasie thoracique globale et d'un thorax court (dysplasie spondylo-thoracique).

Figure 19 : dysplasie spondylo-costale en scanner 3D (patient 10)

B. Troubles de la segmentation et de la formation vertébrale (fig.20)

La formation des vertèbres commence entre la fin de la 3e semaine et la 5e semaine d'aménorrhée par la segmentation du mésoblaste en somites.

Les anomalies peuvent apparaitre par excès ou défaut de segmentation. Il en résulte des blocs vertébraux, des barres vertébrales pouvant être associées à des hémivertèbres. Des malformations de la jonction vertébro-costale peuvent y être associées. Des hémivertèbres peuvent créer une asymétrie de croissance du rachis et donc des scolioses congénitales, pouvant être rapidement évolutives notamment si elles possèdent des cartilages de croissance (vertèbre libre).

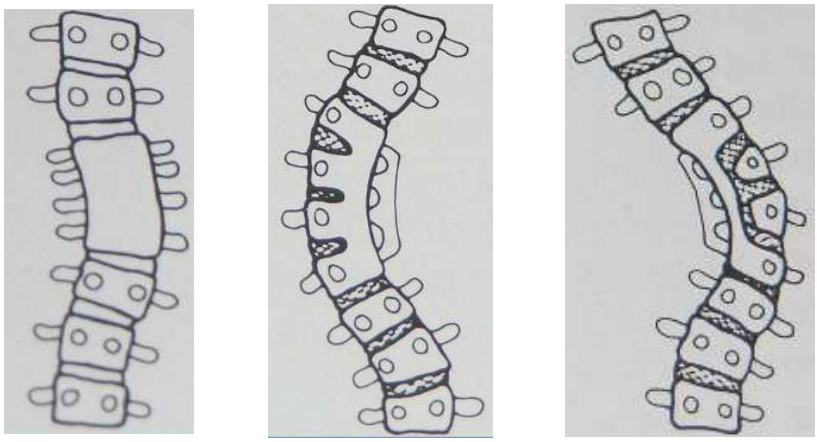

Figure 20 : Blocs vertébraux, Barre vertébrale et barre vertébrale avec hémivertèbres

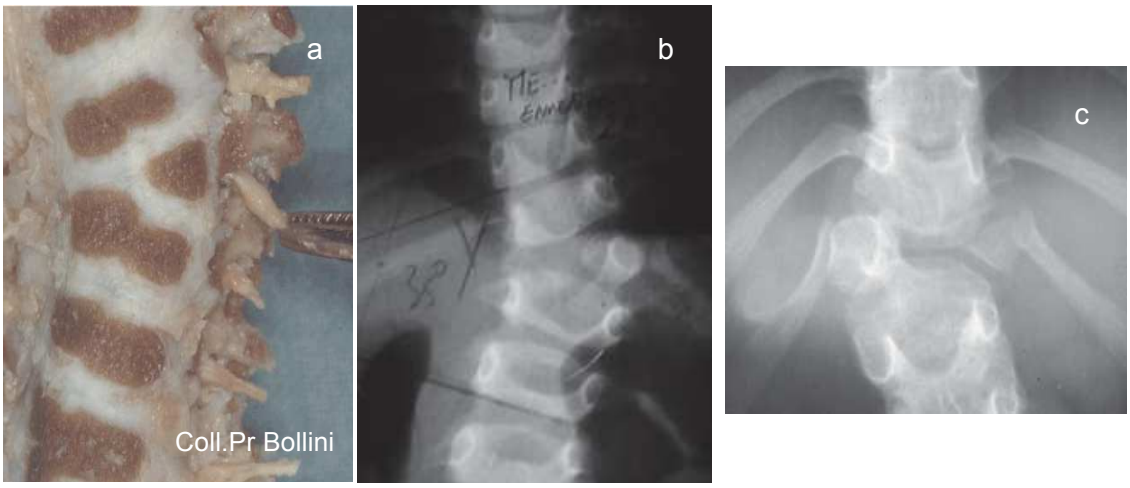

Figure 21 : (a) et (b) hémivertèbre. (c) vertèbre papillon

C. Syndrome de Klippel-Feil (35)

Le syndrome de Klippel-Feil (fig.22) est caractérisé par un défaut de segmentation des somites cervicaux, résultant en une fusion congénitale des vertèbres cervicales.

La prévalence est estimée à 1 sur 42 000.

Le syndrome a été rapporté pour la première fois en 1912 par Maurice Klippel et André Feil (36) et il est souvent associé à la triade clinique classique incluant une implantation postérieure basse des cheveux, un cou court, et une amplitude limitée des mouvements du cou. Cependant moins de 50% des cas présentent cette triade.

Les anomalies associées sont très variables. Les plus courantes sont rapportées dans le tableau 3.

Anomalie	Pourcentage des patients
Scoliose congénitale	> 50%
Anomalie costale	33%
Surdité	30%
Anomalie génito-urinaire	25-35%
Déformation de Sprengel	20-30%
Syncinésie	15-20%
Côte cervicale	12-15%
Anomalie cardiovasculaire	4-29%

Tableau 3 : Anomalies les plus fréquentes dans le syndrome de Klippel-Feil (d'après Tracy et al (35))

Il existe une classification en 3 types de ce syndrome (tableau 4). Le mode de transmission est variable. Il semble qu'une atteinte de la famille de gènes PAX et de la voie de signalisation NOTCH puisse en être l'origine.

Type	Description	Mode de transmission
Type 1	Fusion massive des vertèbres cervicales et thoraciques hautes	Majoritairement sporadique
Type 2	Fusion de 1 ou 2 espaces intervertébraux cervicaux	Majoritairement autosomique dominant
Type 3	Fusion des vertèbres cervicales et lombaires basses	Majoritairement autosomique récessif

Tableau 4 : classification du syndrome de Klippel-Feil et mode de transmission (35)

Figure 22 : Radiographie du rachis cervical de profil d'un syndrome de Klippel-Feil. Les flèches noires montrent une fusion des corps vertébraux et les flèches blanches une fusion des arcs postérieurs (35).

D. Syndrome de Jeune (37)

Le syndrome de Jeune (fig. 23), ou dystrophie thoracique asphyxiante du nouveau-né, est une dysplasie des côtes caractérisée par une étroitesse thoracique avec des côtes courtes et des membres courts. Il a été décrit pour la première fois en 1955 par Jeune et al (38).

L'incidence à la naissance est comprise entre 1/500 000 et 1/100 000. Le syndrome est reconnaissable dès la naissance.

L'hypoplasie thoracique peut entraîner une insuffisance respiratoire, même en période néonatale, et des troubles respiratoires persistants. Certains cas sont très rapidement sévères et peuvent être létaux dans la période néonatale dans 60 à 80% des cas. D'autres sont d'évolution bénigne.

Il peut être associé, dans de rares cas, une polydactylie post-axiale, une cholestase hépatique ou une néphrite polykystique ou tubulo-interstitielle qui peut survenir à tout âge.

Ce syndrome est transmis selon un mode autosomique récessif. Dans quelques familles, un gène responsable a été localisé en 15q13 avec des mutations du gène IFT80 (3q25.33), codant pour une protéine impliquée dans le transport intraflagellaire. Des mutations dans plusieurs autres gènes pourraient également être impliquées, mais restent à identifier.

Le diagnostic repose sur les données radiologiques : les côtes sont courtes et horizontalisées, les clavicules sont ascensionnées et le bassin a une morphologie particulière avec un toit du cotyle horizontal, une saillie médiane et deux éperons latéraux donnant un aspect en trident. Les mains sont courtes avec des épiphyses en cônes au niveau des phalanges et des métacarpiens dont les métaphyses sont concaves.

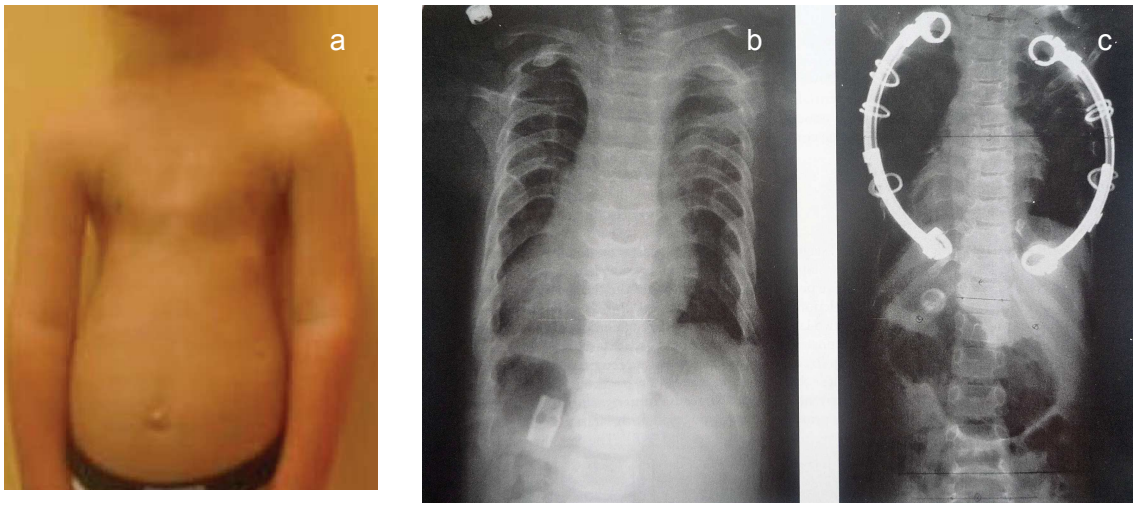

Figure 23 : syndrome de jeune, (a) : photo montrant l'hypoplasie thoracique, (b) et (c) radiographies de face avant et après traitement par VEPTR

E. Scoliose thoracogénique (39)

Il s'agit de scolioses secondaires à une thoracotomie ou à une malformation diaphragmatique (hernie ou aplasie diaphragmatique).

L'équilibre statique du rachis thoracique est dû à la balance des forces agissant dans chaque hémithorax ; ces forces sont exercées par les côtes, les muscles et les ligaments de la paroi thoracique mais aussi par les pressions et les tensions intra thoraciques. Toute perturbation anatomique ou fonctionnelle de cet équilibre peut aboutir à une déformation rachidienne. Ainsi une hernie ou une aplasie diaphragmatique (opérée ou non) est susceptible d'entrainer une scoliose.

En cas de thoracotomie on peut également observer la formation de synostoses costales iatrogènes entrainant une déformation thoraco rachidienne au cours de la croissance.

F. Syndrome VACTERL (40)

VATER est un acronyme de termes anglais correspondant à l'association de malformations vertébrales et costo-vertébrales (Vertebral defects) à une imperforation anale (Anal atresia), une fistule trachéo-oesophagienne

(TracheoEsophageal fistula) et des anomalies pré-axiales du membre supérieur (Radial dysplasia). La description d'anomalies associées du coeur, du rein et des membres a fait élargir l'acronyme à VACTERL (Cardiac, Renal et Limbs).

Les anomalies vertébrales correspondent majoritairement à des hémivertèbres, des blocs vertébraux ou des vertèbres en aile de papillon.

La prévalence à la naissance varie de 1 cas pour 10000 à 1 cas pour 40000.

Pour étiqueter une association malformative VATER, il est nécessaire d'observer au moins 3 des 4 signes cardinaux de l'acronyme.

Presque tous les cas d'association VATER sont sporadiques, et aucune étiologie tératogène ou chromosomique n'est retenue. Cependant, il a été montré qu'un défaut de signal du système dit «Sonic Hedge Hog» (shh) chez la souris pouvait induire un spectre d'anomalies du développement comparables à celles du VATER.

G. Arthrogrypose (41)

L'arthrogrypose ("articulations courbées"), est un syndrome caractérisé par la fixation congénitale de certaines articulations.

On estime sa fréquence à 1/3000 naissances.

Bien que les causes possibles soient très variées, il est admis que l'arthrogrypose est liée à une absence de mouvements fœtaux. Plus la perte de ces mouvements se fait tôt au cours de la vie intra utérine, plus les signes seront sévères. Les principales causes d'arthrogrypose sont les atteintes de la voie effectrice neuro-musculaire (anomalies pouvant aller du cerveau à la cellule musculaire), les anomalies du tissu conjonctif et les troubles de l'environnement utérin (manque d'espace intra utérin, mauvaise vascularisation intra utérine et les pathologies maternelles).

Le plus souvent l'arthrogrypose est un élément s'intégrant dans un syndrome connu (par exemple le syndrome de Möbius, de Pierre Robin ou encore de Prune Belly) dont le diagnostic est important car il peut dans certains cas être accessible au conseil génétique. Dans environ 10 à 15% des cas, on ne retrouve pas la cause précise malgré un bilan complet.

H. Neurofibromatose de type 1 (42)

La neurofibromatose de type 1 (NF1) est une maladie neuro-cutanée aussi appelée maladie de Von Recklinghausen. Sa prévalence est de 1 sur 4000 à 5000. Elle se transmet sur un mode autosomique dominant. Le gène responsable se situe sur le chromosome 17q11.2, il produit une protéine ubiquitaire appelée neurofibromin.

Les principaux critères diagnostiques (tableau 5) sont les taches café au lait, les neurofibromes, les nodules iridiens de Lisch, les gliomes de la voie optique et les dysplasies osseuses. Les neurofibromes sont des tumeurs bénignes des gaines nerveuses périphériques.

L'expression clinique et la sévérité de la NF1 sont variables même au sein d'une même famille. Les complications touchent la plupart des systèmes de l'organisme et comprennent principalement la défiguration, la scoliose, des vasculopathies, des déficiences cognitives et une transformation maligne des tumeurs de la gaine des nerfs périphériques (risque estimé à 10%) et des gliomes du système nerveux central.

Les manifestations orthopédiques courantes sont une déminéralisation osseuse (surtout en zone portante), des pseudarthroses, une courbure tibiale, des hypertrophies localisées, des érosions osseuses et une scoliose. Cette dernière peut être idiopathique ou dystrophique, elle se développe entre 6 et 10 ans.

Critères diagnostiques de la neurofibromatose de type 1
Au moins 2 des critères suivant sont nécessaires : - au moins 6 taches café au lait > 15mm chez l'adulte et > 5mm chez l'enfant - au moins 2 neurofibromes ou 1 neurofibrome plexiforme - taches lenticulaires axillaires ou inguinales - nodules de Lisch (hamartomes iridiens) - gliome des voies optiques - une parenté de 1er degré avec un cas de NF1 - une lésion osseuse distincte (telle qu'une dysplasie des ailes du sphénoïde ou l'amincissement de la corticale des os longs avec ou sans pseudarthrose)

Tableau 5 : Critères diagnostiques de la NF1 (42)

I. Amyotrophie spinale infantile de type 2 (43)

L'amyotrophie spinale proximale de type 2 (ASA de type 2) est une forme infantile chronique d'amyotrophie spinale proximale caractérisée par une faiblesse musculaire et une hypotonie dues à la dégénérescence et à la perte des motoneurones antérieurs de la moelle épinière et des noyaux du tronc cérébral.

Sa prévalence estimée est d'environ 1/70 000. La maladie est un peu plus fréquente chez les garçons que chez les filles. Elle débute entre 6 et 18 mois.

La faiblesse musculaire (presque toujours symétrique) touche avec prédilection les muscles des jambes et du tronc. Une insuffisance respiratoire, une scoliose, et des fractures spontanées par traumatismes minimes sont fréquentes.

Comme les autres formes d'ASA, l'ASA de type 2 est surtout due à des délétions homozygotes du gène SMN1 (5q12.2-q13.3) codant la protéine de survie du motoneurone (SMN). Bien qu'il ait des variations, la sévérité de l'ASA est inversement proportionnelle au nombre de copies du second gène, SMN2 ((5q13.2). Des délétions du gène NAIP (5q13.1), ont aussi identifiées et pourraient influencer la sévérité de la maladie.

La transmission est autosomique récessive mais 2% des cas environ sont dus à des mutations de novo.

Le diagnostic repose sur les antécédents et l'examen clinique et il peut être confirmé par l'examen génétique. Un examen électromyographique et une biopsie musculaire peuvent être nécessaires.

J. Syndrome de Prader-Willi (44)

Le syndrome de Prader-Willi est une maladie génétique qui se caractérise à la naissance par une hypotonie et des difficultés d'alimentation. La régulation des différentes fonctions vitales peut être perturbée avec le plus souvent un retard mental modéré, un hypogonadisme, une insuffisance en hormone de croissance, le développement précoce d'une hyperphagie et d'une obésité, des troubles du comportement avec parfois des troubles psychiatriques.

La prévalence estimée est de 1 sur 15 000 à 1 sur 30 000. Le diagnostic est fait dans 99% des cas par un test génétique. Il existe 3 principales causes génétiques : une délétion ou un défaut d'expression de la région 15q11.2-q13 du chromosome 15 provenant du père et une disomie uniparentale du chromosome 15 maternel.

Sur le plan orthopédique, il existe un risque plus élevé de luxation congénitale de hanche et de cypho-scoliose.

K. Micro délétion 22q11 (45)

La délétion 22q11 (ou micro délétion 22q11) est une affection due à la perte d'un fragment du chromosome 22 emportant une trentaine de gènes.

La prévalence est de 1 sur 4 000 à 1 sur 5 000 personnes.

Elle se manifeste par diverses anomalies qui ne sont pas toutes présentes chez une même personne. Les plus fréquentes sont des malformations cardiaques, une fente palatine, un déficit immunitaire par hypoplasie du thymus, une hypocalcémie par hypoparathyroïdie et des troubles du comportement et du développement. Dans la plupart des cas, les traits du visage peuvent être reconnus par un spécialiste.

Plus de 180 autres manifestations mineures ont été rapportées telles que les anomalies rénales, petite taille, atrésie anale, hernie inguinale, hypospadias, strabisme, paralysie du nerf facial, scoliose ou thrombocytopénie.

L. Calpaïnopathie (46,47)

La calpaïnopathie, aussi appelée dystrophie musculaire des ceintures de type 2A (LGMD2A), est caractérisée par une atrophie symétrique, sélective et progressive des muscles pelviens, scapulaires et du tronc.

Il s'agit d'une pathologie autosomique récessive due à l'atteinte du gène CAPN3 situé sur le chromosome 15q15.1-21.1. Il en résulte une anomalie des sarcomères. La prévalence est de 1 à 7 pour 100000.

Les premiers symptômes apparaissent dans l'enfance par l'atteinte des adducteurs de hanche et du gluteus maximus, puis ils augmentent graduellement jusqu'à la perte de la marche après 10 à 20 ans d'évolution.

La déficience musculaire est associée à une augmentation sérique des CPK. La biopsie musculaire montre des caractéristiques dystrophiques (telle que des zones de dégénérescence/régénération, des fibres de taille variable, un infiltrat inflammatoire). Classiquement il n'existe pas d'atteinte mentale, cardiaque ou faciale ni d'hypertrophie des mollets.

Références de la première partie :

1. Campbell RM Jr, Smith MD, Mayes TC, Mangos JA, Willey-Courand DB, Kose N, et al. The characteristics of thoracic insufficiency syndrome associated with fused ribs and congenital scoliosis. J Bone Joint Surg Am 2003;85-A(3):399-408.
2. Davies G, Reid L. Effect of scoliosis on growth of alveoli and pulmonary arteries and on right ventricle. Arch Dis Child 1971;46(249):623-32.
3. Day GA, Upadhyay SS, Ho EK, Leong JC, Ip M. Pulmonary functions in congenital scoliosis. Spine (Phila Pa 1976) 1994;19(9):1027-31.
4. Campbell RM Jr, Smith MD. Thoracic insufficiency syndrome and exotic scoliosis. J Bone Joint Surg Am 2007;89 Suppl 1:108-22.
5. Andrew T, Piggott H. Growth arrest for progressive scoliosis. Combined anterior and posterior fusion of the convexity. J Bone Joint Surg Br 1985;67(2):193-7.
6. Lonstein JE. Congenital deformities. In: Spine: state of the arts reviews. Inc HeB, editor. 2000. p. 191-208.
7. McMaster MJ, Ohtsuka K. The natural history of congenital scoliosis. A study of two hundred and fifty-one patients. J Bone Joint Surg Am 1982;64(8):1128-47.
8. Winter RB. Congenital scoliosis. Clin Orthop Relat Res 1973(93):75-94.
9. Winter RB, Moe JH. The results of spinal arthrodesis for congenital spinal deformity in patients younger than five years old. J Bone Joint Surg Am 1982;64(3):419-32.
10. Winter RB, Moe JH, Eiliers VE. Congenital scoliosis: a study of 234 patients treated and untreated. J Bone Joint Surg Am 1968;50(1):1-47.
11. Goldberg CJ, Gillic I, Connaughton O, Moore DP, Fogarty EE, Canny GJ, et al. Respiratory function and cosmesis at maturity in infantile-onset scoliosis. Spine (Phila Pa 1976) 2003;28(20):2397-406.
12. Karol LA, Johnston C, Mladenov K, Schochet P, Walters P, Browne RH. Pulmonary function following early thoracic fusion in non-neuromuscular scoliosis. J Bone Joint Surg Am 2008;90(6):1272-81.
13. Campbell RM Jr, Smith MD, Hell-Vocke AK. Expansion thoracoplasty: the surgical technique of opening-wedge thoracostomy. Surgical technique. J Bone Joint Surg Am 2004;86-A Suppl 1:51-64.
14. Campbell RM Jr, Smith MD, Mayes TC, Mangos JA, Willey-Courand DB, Kose N, et al. The effect of opening wedge thoracostomy on thoracic insufficiency syndrome associated with fused ribs and congenital scoliosis. J Bone Joint Surg Am 2004;86-A(8):1659-74.
15. Ramirez N, Flynn JM, Emans JB, Betz R, Smith JT, Price N, et al. Vertical expandable prosthetic titanium rib as treatment of thoracic insufficiency syndrome in spondylocostal dysplasia. J Pediatr Orthop 2010;30(6):521-6.
16. Roberts AP, Conner AN, Tolmie JL, Connor JM. Spondylothoracic and spondylocostal dysostosis. Hereditary forms of spinal deformity. J Bone Joint Surg Br 1988;70(1):123-6.
17. Oberklaid F, Danks DM, Mayne V, Campbell P. Asphyxiating thoracic dysplasia. Clinical, radiological, and pathological information on 10 patients. Arch Dis Child 1977;52(10):758-65.
18. Gollogly S, Smith JT, Campbell RM. Determining lung volume with three-dimensional reconstructions of CT scan data: A pilot study to evaluate the effects of expansion thoracoplasty on children with severe spinal deformities. J Pediatr Orthop 2004;24(3):323-8.

19. Campbell RM Jr, Hell-Vocke AK. Growth of the thoracic spine in congenital scoliosis after expansion thoracoplasty. J Bone Joint Surg Am 2003;85-A(3):409-20.
20. Akbarnia BA, Emans JB. Complications of growth-sparing surgery in early onset scoliosis. Spine Phila Pa 1976) 2010;35(25):2193-204.
21. Sankar WN, Acevedo DC, Skaggs DL. Comparison of complications among growing spinal implants. Spine (Phila Pa 1976) 2010;35(23):2091-6.
22. Hasler CC, Mehrkens A, Hefti F. Efficacy and safety of VEPTR instrumentation for progressive spine deformities in young children without rib fusions. Eur Spine J 2010;19(3):400-8.
23. Betz RR, Mulcahey MJ, Ramirez N, Flynn JM, Smith JT, St Hilaire T, et al. Mortality and life-threatening events after vertical expandable prosthetic titanium rib surgery in children with hypoplastic chest wall deformity. J Pediatr Orthop 2008;28(8):850-3.
24. Latalski M, Fatyga M, Gregosiewicz A. Problems and complications in VEPTR-based treatment. Ortop Traumatol Rehabil 2011;13(5):449-55.
25. Campbell RM. Operative strategies for thoracic insufficiency syndrome by vertical expandable prosthetic titanium rib expansion. Oper Tech Orthop 2005;15:315-25.
26. Engel S. The child's lung: developmental anatomy, physiology and pathology. London: Edward Arnold and Company; 1947.
27. Dimeglio A, Bonnel F. Le rachis en croissance. Paris: Springer; 1990.
28. Burri PH. Structural aspects of prenatal and postnatal development and growth of the lung. In: Mc Donald JA, editor. Lung growth and development. New York: Dekker; 1997. p 1-36.
29. Murray J. The normal lung: the basis for diagnosis and treatment for pulmonary diseases. 2nd, editor. Philadelphia: Saunder; 1986.
30. Laros CD, Westermann CJ. Dilatation, compensatory growth, or both after pneumonectomy during childhood and adolescence. A thirty-year follow-up study. J Thorac Cardiovasc Surg 1987;93(4):570-6.
31. Werner HA, Pirie GE, Nadel HR, Fleisher AG, LeBlanc JG. Lung volumes, mechanics, and perfusion after pulmonary resection in infancy. J Thorac Cardiovasc Surg 1993;105(4):737-42.
32. Campbell RM. VEPTR expansion thoracoplasty. In : Akbarnia BA. The growing spine. Berlin Heidelberg: Springer-Verlag; 2011. p. 469-86.
33. Hoekelman RA. Primary pediatric care. St Louis: Mosby; 1987.
34. Campbell RM, Smith MD. Reconstruction of the thorax in patients with absent ribs and flail chest physiology using vertical expandable prosthetic titanium ribs (VEPTR). Proceedings of the Annual Meeting of the American Pediatric surgical Association; May 24-28. 2003; Fort Lauderdale, FL.
35. Tracy MR, Dormans JP, Kusumi K. Klippel-Feil syndrome: clinical features and current understanding of etiology. Clin Orthop Relat Res 2004(424):183-90.
36. Klippel M, Feil A. The classic: A Case of Absence of Cervical Vertebrae with the Thoracic Cage Rising to the Base of the Cranium (Cervical Thoracic Cage). Clin Orthp Relat Res 1975(109):3-8.
37. de Vries J, Yntema JL, van Die CE, Crama N, Cornelissen EA, Hamel BC. Jeune syndrome: description of 13 cases and a proposal for follow-up protocol. Eur J Pediatr 2010;169(1):77-88.
38. Jeune M, Beraud C, Carron R. Asphyxiating thoracic dystrophy with familial characteristics. Arch Fr Pediatr 1955;12(8):886-91.

39. Parot R, Bouhafs A, Garin C, Dubois R, Kohler R. Scoliosis and congenital diaphragmatic agenesis. Rev Chir Orthop Repartrice Appar Mot 2002;88(8):760-6.
40. Solomon BD. VACTERL/VATER Association. Orphanet J Rare Dis 2011;6:56.
41. Gordon N. Arthrogryposis multiplex congenita. Brain Dev 1998;20(7):507-11.
42. Ferner RE. Neurofibromatosis 1. Eur J Hum Genet 2007;15(2):131-8.
43. Lunn MR, Wang CH. Spinal muscular atrophy. Lancet 2008;371(9630):2120-33.
44. Cassidy SB, Driscoll DJ. Prader-Willi syndrome. Eur J Hum Genet 2009;17(1):3-13.
45. Yamagishi H. The 22q11.2 deletion syndrome. Keio J Med 2002;51(2):77-88.
46. Gallardo E, Saenz A, Illa I. Limb-girdle muscular dystrophy 2A. Handb Clin Neurol 2011;101:97-110.
47. Bartoli M, Roudaut C, Martin S, Fougerousse F, Suel L, Poupiot J, et al. Safety and efficacy of AAV-mediated calpain 3 gene transfer in a mouse model of limb-girdle muscular dystrophy type 2A. Mol Ther 2006;13(2):250-9.

Deuxième partie :

Complications rencontrées lors de l'utilisation du système VEPTR. Revue des dossiers français.

Résumé

Introduction : Les déformations thoraciques et rachidiennes congénitales de l'enfant représentent un problème complexe de prise en charge. Elles sont responsables d'un syndrome d'insuffisance thoracique, défini par l'incapacité du thorax à assurer une respiration normale et un bon développement pulmonaire. La plupart de ces patients présentent des scolioses sévères souvent associées à un thorax déformé. Le traitement orthopédique est le plus souvent inefficace. La prise en charge chirurgicale n'en reste pas moins un challenge. Une méthode de traitement par thoracoplastie d'expansion avec la prothèse costale verticale expansible en titane (VEPTR) peut être proposée à ces patients. Nous nous sommes intéressés aux complications faisant suite à la mise en place de ce système.

Matériel et méthode : Il s'agit d'une étude rétrospective multicentrique portant sur les dossiers de la série française de VEPTR, patients opérés entre août 2005 et janvier 2012. 54 des 58 dossiers des patients opérés ont pu être étudiés. Il y avait 33 filles et 21 garçons. La moyenne d'âge lors de la mise en place du VEPTR était de 7 ans (extrêmes : 1 an et 8 mois - 14 ans et 2 mois). Les différentes complications survenues au cours du suivi ont été relevées.

Résultats : Le recul moyen était de 22,5 mois (extrêmes : 6 à 64 mois). Pour l'ensemble des patients il y a eu au total 184 interventions comportant 56 mises en place de VEPTR, 98 distractions et 30 interventions non programmées nécessaires dans les suites de complications. Celles-ci étaient : mécaniques (fracture, migration de matériel), inhérentes au matériel, infectieuses, neurologiques, liées à un trouble de la statique rachidienne. On retrouvait 74 complications pour 54 patients soit 137% de complications par patient et 40% par chirurgie.

Discussion : Les auteurs reviennent sur les différentes complications de leur série et les comparent avec celles de la littérature afin de proposer des moyens pour tenter d'en diminuer l'incidence.

Conclusion : Le taux de complications est comparable à celui des autres séries publiées. Un choix judicieux de niveau d'instrumentation, un état nutritionnel amélioré en pré-opératoire, une meilleure analyse de la fonction respiratoire pré et post-opératoire seront des atouts pour minimiser les complications d'une technique s'adressant à des patients fragiles et présentant des déformations complexes.

Mots Clés : scoliose malformative, insuffisance respiratoire, VEPTR, complications.

Abstract

Introduction : Congenital thoracic and spinal deformities represent a complex medical problem. They are responsible for a syndrome of thoracic insufficiency, defined by the inability of the thorax to normal breathing and good lung development. Most of these patients have severe scoliosis often associated with a deformed thorax. Orthopaedic treatment is generally ineffective, and surgical treatment remains a challenge. A method of treatment by thoracoplasty for expansion with costal vertical expandable prosthetic titanium (VEPTR) can be offered to these patients. We are interested in complications following implementation of this system.

Material and method : It is a multicentre retrospective study dealing with french VEPTR series records, patients were operated between august 2005 and January 2012. 54 of 58 operated patients were studied. There were 33 girls and 21 boys. The average age at the first VEPTR implant was 7 years (1 year and 8 months -14 years and 2 months). Various complications which appeared during follow up have been identified.

Results : The mean follow up was 22,5 months (6 to 64 months). For all the patients there were a total of 184 procedures involving 56 VEPTR implantations, 98 distractions and 30 re-interventions as part of a complication. Complications were mechanical (fractures, hardware migrations), inherent in the material, neurological, infectious or related to the spinal balance. There were 74 complications for 54 patients : 137% of complications per patient and 40 % by surgical procedures.

Discussion : The authors discuss of various complications of their series and compare with those of the literature to propose actions to reduce the complication rate. **Conclusion :** The complication rate is comparable to those of other publications. Choice of level of instrumentation, improvement of nutritional status in pre-operative period, better analysis of the respiratory function in pre and post-operative period will be assets to minimize the complications of a technique proposed to fragile patients with complex deformations.

Key words : malformative scoliosis, respiratory insufficiency, VEPTR, complications.

Introduction

La prise en charge des déformations thoraciques et rachidiennes évolutives de l'enfant est un problème complexe lié d'une part aux étiologies variées rencontrées et d'autre part au lourd cahier des charges à remplir comportant la réduction ou le maintien des déformations, l'amélioration des capacités fonctionnelles, le tout sans entraver la croissance ni du rachis, ni de la cage thoracique.

Assez peu de moyens techniques permettent de répondre à cet objectif. Le traitement orthopédique par corset y compris corset plâtré a ses limites même s'il ne doit pas être négligé. Les techniques chirurgicales utilisant des moyens de distractions rachidiennes ont déjà été décrites (1-3) de même que des distractions costales ou vertébro-costales (4, 5). Dans la littérature, l'utilisation de tiges de croissance a déjà fait l'objet de plusieurs publications, les inconvénients principaux étant le risque de fusion prématurée du rachis et les difficultés rencontrées ultérieurement lors de décisions d'arthrodèse en fin de croissance (6, 7).

Le VEPTR est un système relativement récent qui tente d'apporter des solutions à l'ensemble des problèmes cités précédemment (8-13). Encore peu étudié dans la littérature, il nous semblait intéressant de réaliser un travail centré sur les complications rencontrées lors de son utilisation en réalisant pour cela la revue rétrospective de l'ensemble des enfants opérés en France depuis l'introduction de cette technique dans notre pays en 2005.

Matériel et méthode

Il s'agit d'une étude rétrospective portant sur les dossiers de la série française de VEPTR, patients opérés entre le 11/08/05 et le 05/01/12. Les données ont pu être colligées grâce aux équipes de dix CHU dont la liste figure en fin d'article.

Au total 54 des 58 dossiers ont pu être étudiés. Quatre patients n'ont pas été pris en compte par manque d'information au moment de l'étude. Il y avait 33 filles et 21 garçons. La moyenne d'âge lors de la pose du VEPTR était de 7 ans (extrêmes : 1 an et 8 mois - 14 ans et 2 mois). Le recul moyen était de 22,5 mois (extrêmes de 6 à 64 mois). Les étiologies des déformations rachidiennes et thoraciques des patients sont rapportées dans le tableau 1 (fig.1).

Tableau 1 : étiologies

patient	sexe	date de naissance	étiologie
1	F	24 sept. 2004	**Neuro fibromatose de type 1** (Von Recklinghausen)
2	M	6 juin 2003	**Malformative** : trouble de la segmentation et de la formation vertébrale (hémivertèbre et synostoses costales. Scoliose lombaire associée)
3	F	2 juil. 2004	**Malformative** : trouble de la segmentation et de la formation vertébrale (hémivertebre, barre, asymétrie du nombre de côte)
4	F	6 juil. 2000	**Malformative** : trouble de la segmentation et de la formation vertébrale (barre et bloc vertébraux)
5	M	8 nov. 2007	**Malformative** : trouble de la segmentation et de la formation vertébrale (hémivertèbre et puzzle thoracique)
6	F	25 avr. 2005	**Scoliose thoracogénique** : synostoses costales dans les suites d'une pleuro-pneumopathie
7	F	12 févr. 2004	**Malformative** : dysplasie spondylo costale
8	F	24 juil. 1998	**Prader Willi**
9	F	23 oct. 2006	**Malformative** : trouble de la segmentation et de la formation vertébrale (hémivertebre et synostose costale)
10	M	24 oct. 2007	**Malformative** : dysplasie spondylo costale
11	F	13 août 2004	**Malformative** : trouble de la segmentation et de la formation vertébrale (hémivertebre et vertèbre papillon)
12	F	12 juil. 2001	**Neuro-musculaire** : calpainopathie (dystrophie musculaire des ceinture type 2A)
13	M	22 mars 2003	**micro délétion 22q11**
14	F	2 juil. 1997	**Scoliose thoracogénique** : synostoses costales suite à la cure chirurgicale d'une hernie diaphragmatique
15	M	1 févr. 1992	**Malformative** : dysplasie spondylo costale
16	F	8 mars 2005	**Neurologique** (amyélinisation d'étiologie mal déterminée)
17	F	28 juin 2006	**Neurologique** (oligodendrogliome medullaire grade 2. Paraplégie flaque après traitement chirurgical)
18	M	30 juil. 2003	**Arthrogrypose**
19	F	4 août 1995	**Scoliose juvénile** thoracique gauche
20	F	30 nov. 1999	**Neurologique** : PC (paralysie cérébrale avec hypotonie axiale et tétraplégie spastique)
21	M	16 nov. 1994	**Scoliose thoracogénique** : synostoses costales suite à la cure chirurgicale d'une hernie diaphragmatique
22	M	16 juil. 1999	**Arthrogrypose**
23	M	27 nov. 2006	**Malformative** : trouble de la segmentation et de la formation vertébrale (synostoses costales et blocs vertébraux)
24	F	30 mars 2001	**Malformative** : trouble de la segmentation et de la formation vertébrale (dehiscence paroi thoracique, hémivertèbre, synostoses costales)
25	F	8 déc. 2005	**Mixte** : neurologique et malformative (blocs vertébraux thoraco lombaire et myopathie congénitale mutation gène DPM2)
26	M	28 févr. 1999	**VACTERL** (avec synostoses costales)
27	F	14 nov. 2001	**Malformative** : trouble de la segmentation et de la formation vertébrale (avec synostoses costales)
28	F	10 janv. 2005	**Malformative** : trouble de la segmentation et de la formation vertébrale (hémivertèbres et synostoses costales)
29	F	2 avr. 1999	**Neurologique** : PC

30	F	28 juil. 2000	**Neurologique** : Amyotrophie spinale infantile type 2
31	F	29 févr. 2004	**Malformative** : trouble de la segmentation et de la formation vertébrale (blocs vertébraux)
32	F	29 janv. 2004	**Neurologique** : lésion du plexus brachial gauche
33	M	15 mai 2006	**VACTERL**
34	M	14 sept. 2006	**Malformative** : trouble de la segmentation et de la formation vertébrale (puzzle vertébral et synostose costale)
35	F	25 nov. 2004	**Malformative** : trouble de la segmentation et de la formation vertébrale (puzzle vertébral, hemivertèbres, barre, synostoses costales)
36	M	26 juil. 1998	**Arthrogrypose**
37	F	11 janv. 2001	**Malformative** : dysplasie spondylocostale (moelle fixée en T3 T4)
38	M	1 août 1997	**Neurologique** : syringomyélie, malformation de chiari type 1
39	M	6 déc. 2000	**Athrogrypose**
40	F	4 avr. 2005	**Malformative** : dysplasie spondylocostale
41	F	16 févr. 2000	**Neurologique** : PC
42	M	1 sept. 1999	**Syndrome de Jeune**
43	F	31 juil. 2004	**Malformative** : dysplasie spondylocostale (diastematomyelie associée)
44	F	25 févr. 2005	**Neurologique** : paraplégie flasque suite à résection d'un neuroblastome T3-T9
45	M	3 juin 2007	**Syndrome de Jeune**
46	F	20 mars 2008	**Malformative** : trouble de la segmentation et de la formation vertébrale (puzzle vertébral, synostoses costales)
47	F	4 janv. 2007	**Scoliose idiopathique évolutive**
48	M	4 janv. 2000	**Cypho-scoliose juvénile**
49	F	8 janv. 2007	**Malformative** : dysplasie spondylocostale
50	F	7 nov. 1998	**Scoliose thoracogénique** : suite à cure chirurgicale d'une hernie diaphragmatique
51	M	7 avr. 2001	**Malformative** : dysplasie spondylocostale (syndrome de Klippel Feil)
52	M	22 mai 2009	**Malformative** : dysplasie spondylocostale
53	F	24 nov. 2000	**Malformative** : trouble de la segmentation et de la formation vertébrale (puzzle thoracique)
54	F	25 déc. 1998	**Mixte** : malformative (synostoses et agénésies costales, malformation vertébrale, défect paroi) et neurologique (myéloméningocèle)

Les 54 patients ont été opérés selon la technique décrite par Campbell (9, 13) mais avec parfois quelques modifications : en ce qui concerne la voie d'abord, 20 patients ont eu une incision médiane, 3 patients ont eu une ouverture de plèvre associée, 1 patient a eu une ostéotomie vertébrale associée au niveau d'une barre en cyphose.
Le nombre et la position du VEPTR ont été choisis après l'analyse radiographique et parfois tomodensitométrique (localisation de l'hémithorax constrictif, des synostoses, de la déformation rachidienne).

Vingt deux patients avaient été opérés au niveau du rachis ou de la cage thoracique avant la mise en place du VEPTR : 11 pour la mise en place de matériel de distraction (tige de croissance, distracteur costal ou plaque d'expansion thoracique), 5 pour des fusions localisées (épiphysiodèses, arthrodèses étagées ou résection d'hémivertèbre), 3 pour une chirurgie de fusion associée à la mise en place de matériel de distraction et 3 pour des indications neuro-chirurgicales (2 tumeurs médullaires et 1 malformation de Chiari de type 1).
Un contrôle des potentiels évoqués en per-opératoire lors de la première chirurgie a été effectué chez 36 patients.

Nous nous sommes donc intéressés aux complications faisant suite à la mise en place du système VEPTR en choisissant de les répartir de la façon suivante :
- Complications mécaniques (fracture, migration de matériel) (tableaux 2 et 3)
- Complications inhérentes au matériel (tableau 4)
- Infections du site opératoire et lésions cutanées sans infection (tableaux 5 et 6)
- Complications neurologiques et modifications résolutives des potentiels évoqués per-opératoires (tableaux 7 et 8)
- Troubles de la statique rachidienne (tableau 9)
- Autres complications (pneumothorax et décompensation respiratoire, pleuro-pneumopathie, douleur) (tableau 10)

Par ailleurs nous nous sommes intéressés au nombre de complications par étiologies (fig.2) ainsi qu'au délai de survenue d'une complication quelle qu'elle soit (fig.3).
Afin de comparer nos résultats à ceux de la littérature, il a été réalisé une analyse et une synthèse des données de 21 articles tous indexés à PubMed (13-33) et traitant des complications du VEPTR.

Figure 1 : Nombre de patients par étiologies

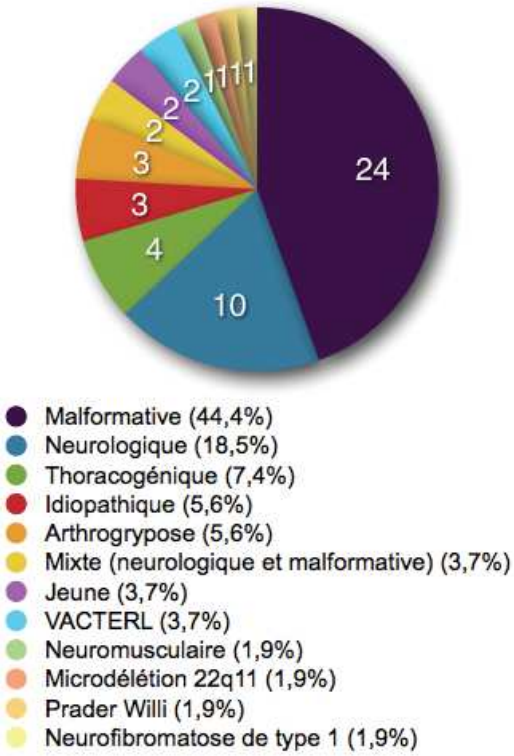

Figure 2: Nombre de complications par étiologies

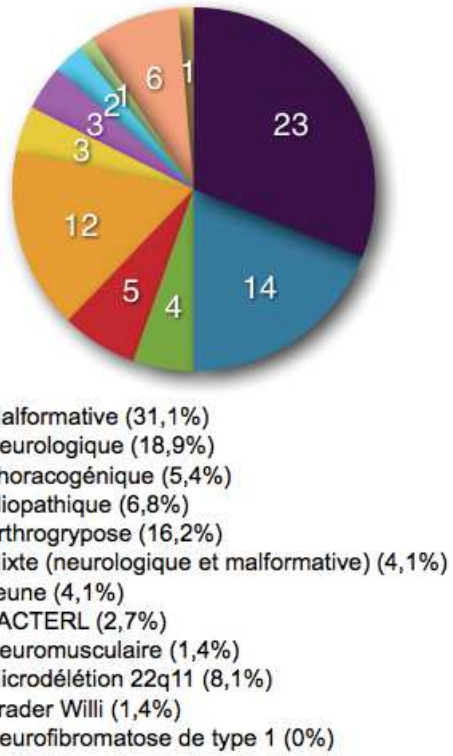

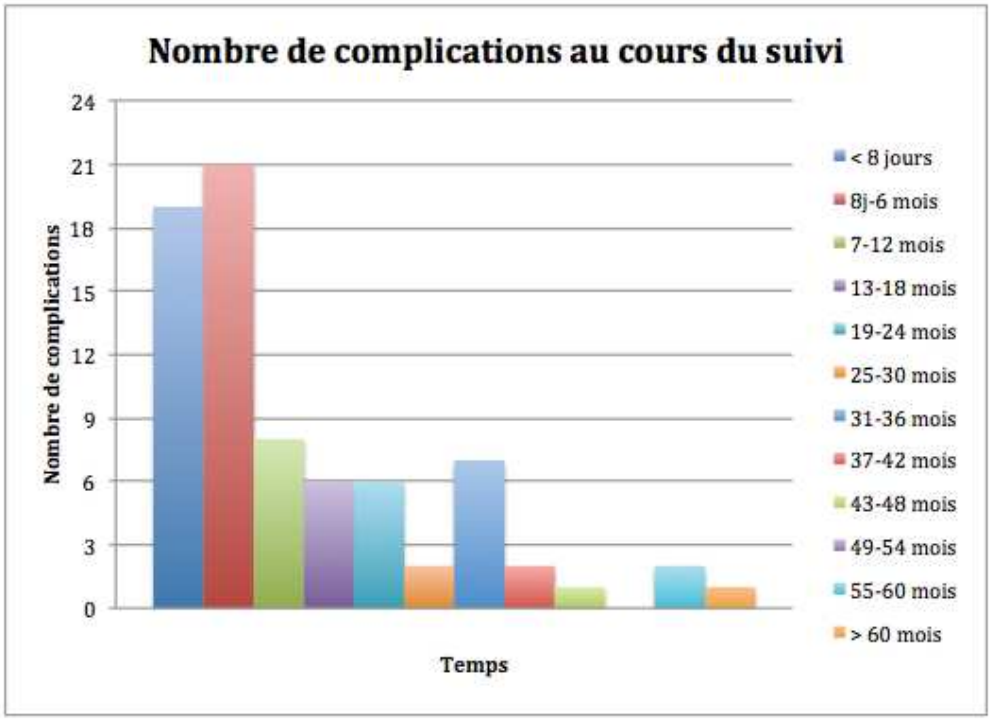

Figure 3 : Survenue des complications au cours du temps

Résultats

Pour l'ensemble des patients, il y a eu au total 184 interventions comportant 56 mises en place de VEPTR (2 patients ont eu 2 poses successives pour syndrome de Jeune), 98 distractions (chez 45 patients) et 30 interventions non programmées pour traiter une complication. Le nombre moyen de distraction a été de 1,8 par patient (extrêmes : de 0 à 6). Le délai moyen entre deux distractions était de dix mois (extrêmes : de 4 et 35 mois). Le recul moyen était de 22,5 mois (extrême 6 à 64 mois).

Les 56 interventions de mise en place du système VEPTR comportaient 70 types d'instrumentation différents (23 dispositifs côte-côte, 27 côte-lame lombaire et 20 côte-pelvis) : 38 patients ont un montage simple par un VEPTR unique, 16 patients ont un montage avec 2 VEPTR (6 patients avec un VEPTR côte-pelvis bilatéral, 7 patients avec un VEPTR côte-côte et côte-lame, 1 patient avec un VEPTR côte-lame et côte-pelvis, 2 patients avec un VEPTR côte-côte bilatéral).

Nous avons dénombré 74 complications chez 36 patients. Ainsi, un tiers des patients de notre série (18 patients) n'ont eu aucune complication. Il en résulte que 66,7% des patients ont eu au moins une complication (avec une moyenne de 2,05 complications par patient). Au total, le taux de complication est de 137% par patient et de 40% par intervention chirurgicale.

Complications mécaniques

Les tableaux 2 et 3 rapportent ces complications ainsi que leur prise en charge. On dénombre 9 fractures de côtes proximales (fig.4) et 3 fractures de lame (fig.5) chez 11 patients. Les fractures concernent 20,4% des patients. Le taux de fracture est de 22,2% par patient. On retrouve 15 migrations (fig.6) d'ancrage chez 11 patients. Les migrations concernent 20,4% des patients. Le taux de migration est de 27,8% par patient.

Tableau 2 : fractures dues au VEPTR

patient	pathologie	fracture	délai depuis mise en place de l'ancrage	délai depuis dernière distraction	prise en charge
6	scoliose thoracogénique	côte supérieure	per op		osteo-suture au fil non résorbable
10	dysplasie spondylo-costale	côte supérieure	16 mois	8 mois	repositionnement lors d'une chirurgie non programmée
13	microdélétion 22q11	côte supérieure droite	12 mois		repositionnement lors d'une distraction programmée
		côte supérieure droite	44 mois	10 mois	ablation du VEPTR et arthrodèse T5 T10 (pour cyphose jonctionnelle)
18	arthrogrypose	côte supérieure	9 mois		ajout d'un anneau en parallèle lors d'une distraction programmée
30	amyotrophie spinale infantile de type 2	côte supérieure	3,5 mois		ajout d'un anneau en parallèle lors d'une chirurgie non programmée
39	arthrogrypose	côte supérieure	per op		0
47	scoliose congénitale	côte supérieure	1 semaine		VEPTR remplacé par tige de croissance
48	cypho-scoliose juvénile	côte supérieure	13 mois		remplacement lors distraction programmée
2	trouble de segmentation avec synostoses costales	lame	3,5 mois		fixation sur une autre lame lors d'une intervention non programmée
20	PC	lame	2 mois		remplacement par crochet iliaque lors d'une intervention non programmée
33	VACTERL	lame	18 mois	4 mois	fixation sur une autre lame lors d'une distraction programmée

Tableau 3 : migration des points d'ancrage

patient	pathologie	localisation	délai depuis mise en place de l'ancrage	délai depuis dernière distraction	prise en charge
2	trouble de segmentation avec synostoses costales	côte proximale	20 mois	9 mois	anneau costal repositionné lors d'une distraction programmée
		côte proximale	18 mois	11 mois	ablation du VEPTR (car associé à un déséquilibre sagittal)
4	trouble de segmentation	lame	24 mois	11 mois	crochet repositionné lors d'une distraction programmée (brèche durale sur la migration)
13	microdélétion 2q11	côte proximale	6 mois		0
20	PC	crochet iliaque	12 mois	2 mois	ablation du VEPTR (car associé à une infection)
27	trouble de segmentation avec synostoses costales	côte distale	47 mois	9 mois	remplacement par un crochet lamaire lors d'une distraction programmée
28	trouble de segmentation avec synostoses costales	côte distale	20 mois	7 mois	remplacement par un crochet lamaire lors d'une distraction programmée
36	arthrogrypose	lame	4,5 mois		repositionné lors d'une distraction programmée
		lame	14 mois		remplacement par un crochet iliaque lors d'une distraction programmée
38	scoliose neurologique	lame	4 mois		repositionné lors d'une distraction programmée (+ ostéosuture du crochet)
		lame	13 mois		remplacement par un crochet iliaque lors d'une distraction programmée
		iliaque	3 mois		ablation du VEPTR et arthrodèse postérieure T2-L3
39	arthrogrypose	côte proximale	12 mois		ablation du VEPTR (car associé à une infection suite à une lésion cutané sur la migration de l'anneau)
40	dysplasie spondylo-costale	côte proximale	7 mois		0
43	dysplasie spondylo-costale	côte proximale	33 mois	8 mois	remplacement de l'anneau costal lors d'une intervention non programmée

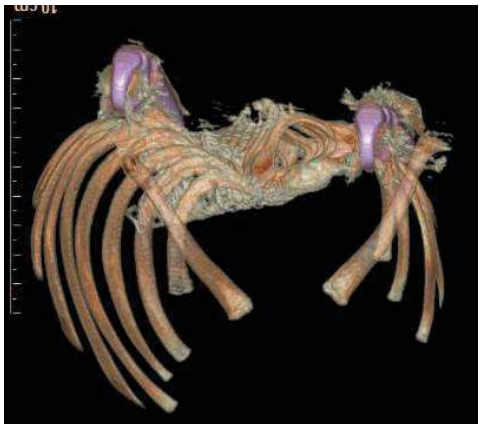

Figure 4 : Scanner 3D montrant une fracture sur crochet de la 2e et 3e côtes (patient 10)

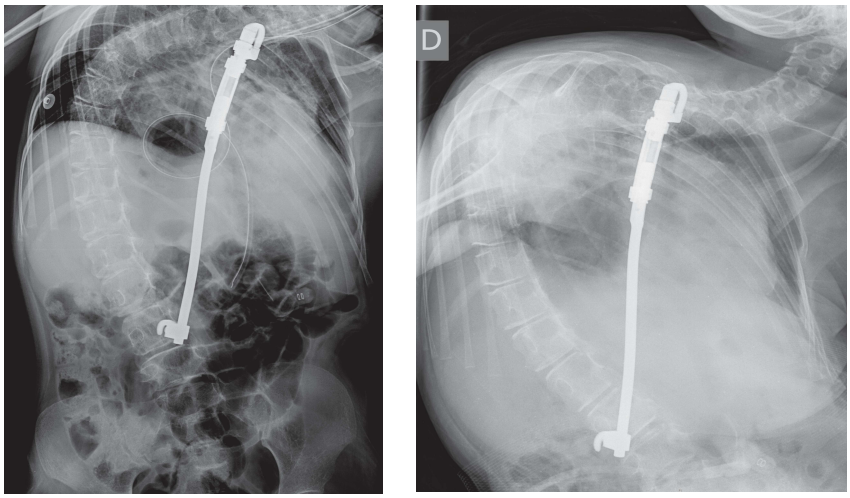

Figure 5 : Radiographies de face montrant une fracture de lame sur crochet 2 mois après sa mise en place (patient 20)

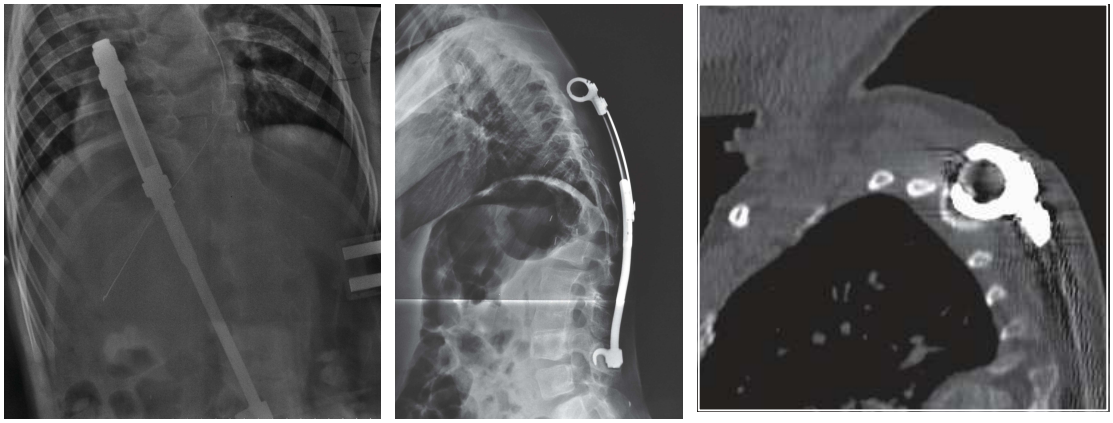

Figure 6 : Radiographies de face et de profil (a et b) et scanner en coupe sagittale (c) montrant une migration du crochet à travers la côte proximale

Complication mécanique inhérente au matériel (tableau 4)

On retrouve 1 complication mécanique liée au matériel. Il s'agissait d'un blocage de la zone coulissante des tiges d'extension. Cette complication représente 1,8% des patients.

Tableau 4 : complications inhérentes au matériel

patient	pathologie	complication	délai	prise en charge
21	scoliose thoracogénique	blocage de la zone coulissante des tiges d'extension	7 mois	ablation du VEPTR

Infections du site opératoire

Le tableau 5 rapporte ces complications ainsi que leur prise en charge. On retrouve 11 cas d'infections chez 6 patients. Dans 7 cas l'infection est documentée bactériologiquement. Ces complications concernent 11% des patients de la série avec un taux de 20,3% d'infection par patient.

Tableau 5 : infections du site opératoire

patient	pathologie	mécanisme	germe	délai	traitement
3	trouble de la segmentation	post distraction. collection zone de distraction	staphylococcus aureus Méti-S	6 mois	lavage débridement chirurgical et antibiotiques
		sur prélèvement systématique lors distraction	staphylococcus aureus Méti-R	15 mois	antibiotiques
		désunion de cicatrice à 1 mois d'une distraction	?	33 mois	lavage débridement chirurgical et antibiotiques
		désunion de cicatrice avec matériel à l'air	?	34 mois	ablation du VEPTR + Antibiotiques
20	PC	escarre en regard du matériel	corynebactérium striatum	14 mois	ablation du VEPTR + Antibiotiques
25	mixte : myopathie congénitale et trouble de formation vertébrale	désunion de cicatrice avec matériel à l'air (tige non cintrée saillante sous la peau)	staphylococcus aureus Méti-S	1 mois	lavage débridement chirurgical et antibiotiques
		sepsis sur matériel à 5 mois du 1er lavage	staphylocoque coagulase -	5 mois	lavage débridement chirurgical et antibiotiques
		sepsis sur matériel à 2 mois du 2e lavage	staphylococcus aureus Méti-S	7 mois	ablation du VEPTR
29	PC	désunion de cicatrice avec matériel à l'air	staphylococcus aureus Méti-S	6 mois	ablation d'un dispositif VEPTR sur 2 + Antibiotiques
39	arthrogrypose	saillie de l'anneau costale avec lesion cutanée mettant le matériel à l'air	?	36 mois	ablation du crochet costal + antibiotiques
42	syndrome de Jeune	désunion de cicatrice avec matériel à l'air	?	29 mois	ablation du VEPTR + Antibiotiques

Lésions cutanées sans infection

Le tableau 6 rapporte ces complications ainsi que leur prise en charge. On retrouve 9 lésions cutanées (escarres et désunions cicatricielles) sans infection chez 7 patients. Ces complications concernent 13% des patients avec un taux de 16,6% de lésions cutanées par patient. Le traitement de la lésion a été chirurgical dans 89% des cas.

Tableau 6 : lésions cutanées sans infection

patient	pathologie	lésion cutanée	délai	prise en charge
3	trouble de segmentation	désunion de cicatrice	7 mois	lambeau de couverture
		désunion de cicatrice	21 mois	reprise chirurgicale de la cicatrice
		désunion de cicatrice	32 mois	lambeau de couverture
13	microdélétion 22q11	désunion de cicatrice (sur hématome stérile)	62 mois	reprise chirurgicale de la cicatrice
22	arthrogrypose	escarre avec désunion cutanée au niveau de la cicatrice	1 mois	reprise chirurgicale de la cicatrice et de l'escarre
29	PC	escarre en regard du matériel	6 mois	VAC puis lambeau de glissement
42	syndrome de jeune	escarre en regard du matériel	34 mois	ablation VEPTR gauche
43	dysplasie spondylo-costale	escarre en regard du matériel sous corset	1 mois	soins locaux
46	trouble de segmentation avec synostoses costales	escarre en regard de l'anneau costal	3 mois	ablation anneau costal

Complications neurologiques (tableau 7)

On retrouve 3 cas de complications neurologiques concernant le plexus brachial, soit un taux de complications neurologiques de 5,5% par patient. Il est à noter qu'au cours des 56 interventions de pose initiale de VEPTR, des potentiels évoqués ont été réalisés dans 36 cas (28 PES, 2 PEMN, et à la fois PES et PEMN dans 6 cas). Dans 3 cas il y a eu des modifications per-opératoires (tableau 8). 17 patients n'ont pas eu de potentiels évoqués, 2 patients n'ont pas eu de potentiels évoqués mais ont eu un réveil sur table sans déficit.

Tableau 7 : complications neurologiques

patient	pathologie	trouble neurologique	potentiels évoqués per opératoire	mécanisme	évolution
26	VACTERL	plexus brachial droit: faiblesse C5-C6-C7	PES sans modification	15 jours après la pose VEPTR 2e côte - 9e côte	spontanément résolutif
47	scoliose congénitale	plexus brachial droit: déficit d'élévation du bras	PES sans modification	migration du crochet costal suite à une fracture de côte à 1 semaine	résolutif après ablation du VEPTR (remplacé par tige de croissance)
51	dysplasie spondylo-costale	douleurs diffuses du bras en post opératoire immédiat	PES sans modification	?	spontanément résolutif

Tableau 8 : modifications des potentiels évoqués

patient	pathologie	montage	type de PE	modifications des PE	évolution
5	trouble de segmentation et de formation vertébrale	1VEPTR côte-côte 1VEPTR côte-lame	PES	baisse des potentiels au membre inférieur lors de la distraction	résolutif en diminuant la force de distraction
48	cypho-scoliose juvenile	1VEPTR costo-iliaque gauche	PEMN	baisse des potentiels à droite	réveil sur table : pas de déficit neurologique
53	trouble de segmentation et malformations costales	1VEPTR costo-iliaque droit	PES	augmentation du temps de latence et baisse des potentiels sur le nerf médian droit	résolutif après 5 minutes

Troubles de la statique rachidienne (tableau 9)

On retrouve 8 déséquilibres de la statique rachidienne chez 7 patients (4 dans le plan sagittal (fig.7), 2 dans le plan frontal et 2 déséquilibres du bassin (fig.8)). Ces complications concernent 13% des patients avec un taux de 14,8% de déséquilibre par patients.

Tableau 9 : troubles de la statique rachidienne

patient	pathologie	montage	trouble statique	délai	prise en charge
2	trouble de segmentation avec synostoses costales avec scoliose lombaire	1 VEPTR gauche: 10e côte - Lame de L5	déséquilibre sagittal vers l'avant	38 mois	ablation du matériel (après lâchage de l'ancrage proximal)
8	prader willi	2 VEPTR costo-iliaque prenant 3e et 4e côte à droite et 4e et 5e côte à gauche	aggravation e la cyphose thoracique	6 mois	0 (arthrodèse postérieure cervico-thoracique envisagée)
10	dysplasie spondylo-costale	1 VEPTR côte-côte (2e-3e côte et dernieres côtes)	déviation frontale	6 mois	mise en place d'un VEPTR costo - iliaque bilatéral
13	microdélétion 22q11	2 VEPTR : 4e côte-iliaque à droite 5e côte - lame de L4 à gauche	aggravation de la courbure basse	28 mois	remplacement du crochet lamaire par un crochet iliaque
			cyphose jonctionnelle	60 mois	ablation partielle du VEPTR dissectomie + arthrodèse postérieure de T5 à T10
16	scoliose neurologique (amyélinisation)	2 VEPTR costo-iliaque prenant 4e et 5e côte à droite et à gauche	bassin oblique	3 mois	décintrage de la tige à droite et distraction à gauche
18	arthrogrypose	1 VEPTR costo - iliaque droit prenant la 3e et 4e côte	bassin oblique	3 mois	0
19	scoliose juvénile thoracique G	1 VEPTR à droite: 2e-3e côte - lame de L4	cyphose jonctionnelle	35 mois	ablation du VEPTR puis halo et arthrodèse postérieure

Figure 7 : Radiographies de profil montrant une aggravation de la cyphose jonctionnelle thoracique à 3 ans d'écart (patient 19)

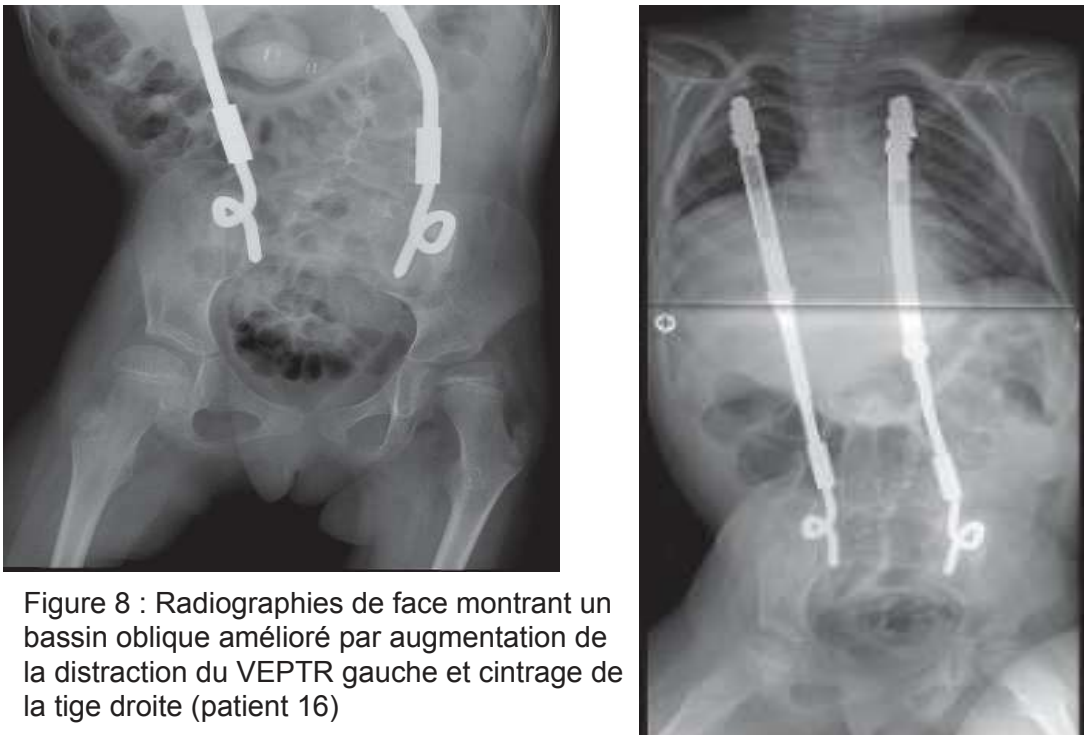

Figure 8 : Radiographies de face montrant un bassin oblique amélioré par augmentation de la distraction du VEPTR gauche et cintrage de la tige droite (patient 16)

Autres complications (tableau 10)

On dénombre 4 complications par pneumothorax en per-opératoire. Trois d'entre eux lors de la pose du VEPTR et un au cours d'une distraction, soit 7,4% des patients.

Quatre cas d'insuffisance respiratoire sont imputables au VEPTR. Dans 3 cas il s'agissait d'une insuffisance respiratoire aiguë en post-opératoire immédiat. Dans 1 cas il a été mis en évidence une insuffisance respiratoire chronique par diminution de la compliance thoracique liée à la raideur la cage thoracique induite par la VEPTR. Les insuffisances respiratoires représentent 7,4% des patients.

On dénombre 2 cas de pneumopathies et 2 cas de pleuro-pneumopathies survenues en post-opératoire immédiat, soit 7,4% des patients.

On retrouve un cas de fistule pleurale mise en évidence par une collection stérile sous cicatricielle 8 jours après une distraction du VEPTR (1,8% des patients).

Deux cas de douleur de la scapula ont été relevés suite à la mise en place d'un dispositif VEPTR, soit 3,7% des patients.

Tableau 10 : autres complications

patient	pathologie	complication	délai	prise en charge
18	arthrogrypose	pneumothorax	per opératoire	drain thoracique
21	scoliose thoracogénique	pneumothorax	per opératoire	fermeture de la brèche pleurale par suture et colle biologique
32	scoliose neurologique	pneumothorax	per opératoire	drain thoracique
39	arthrogrypose	pneumothorax	per opératoire sur distraction	drain thoracique
45	syndrome de jeune	insuffisance respiratoire aiguë (avec échec d'extubation)	post opératoire immédiat à la pose du 2e VEPTR	trachéotomie et VNI
48	cypho-scoliose juvénile	insuffisance respiratoire aiguë	post opératoire immédiat sur reprise pour fracture costale	trachéotomie
52	dysplaise spondylo-costale	insuffisance respiratoire aiguë	post opératoire immédiat	intubation prolongée
22	arthrogrypose	raideur de la cage thoracique entrainant une insuffisance respiratoire chronique	objectivé par EFR à 6 mois de la pose du VEPTR	0
12	calpaïnopathie	pneumopathie	post opératoire immédiat	trachéotomie et antibiothérapie
20	PC	pneumopathie à pseudomonas aeruginosa	post opératoire immédiat	antibiothérapie
38	scoliose neurologique	pleuro-pneumopathie	post opératoire immédiat	antibiothérapie
50	scoliose thoracogénique	pleuro-pneumopathie	post opératoire immédiat	antibiothérapie + VNI
43	dysplasie spondylo-costale	fistule pleurale mise en évidence par collection sous cicatricielle stérile	8 jours post distraction	reprise chirurgicale pour fermeture de la fistule
22	arthrogrypose	douleur de la scapula	1 mois après reprise chirurgicale de cicatrice	spontanément résolutif
44	scoliose neurologique	douleur de la scapula	post opératoire immédiat	spontanément résolutif

Discussion

Les complications de la technique par VEPTR sont multiples et liées d'une part à la nécessité de reprises chirurgicales inhérentes à ce traitement (distraction du matériel) et d'autre part à la fragilité des patients présentant une forte comorbidité. Toutefois, les pathologies en cause sont d'une telle complexité qu'aucune thérapeutique simple et dénuée de risque ne peut être applicable dans ces cas. Il est donc important de pondérer les risques liés aux complications du VEPTR par les risques de complications d'autres traitements ou de l'histoire naturelle évolutive de ces déformations souvent majeures. La revue de la littérature (13-33) retrouvait un total de 776 patients qui comme dans notre série regroupaient un nombre varié d'étiologies. Dans notre étude, les complications liées au VEPTR sont au nombre de 74 pour 54 patients soit 137% de complications par patient (sur un recul moyen de 22,5 mois) et de 40% par procédure chirurgicale.

Environ deux tiers des complications (66,2%) se répartissent entre 3 étiologies, les scolioses malformatives (31,1%) et neurologiques (18,9%) et l'arthrogrypose (16,2%) (fig.2). La majorité des complications (54,7%) sont survenues dans les 6 premiers mois suivant la pose du matériel (fig.3).

Dans la littérature on retrouve un taux global de complications par patient allant de 26% (22) à 237% (14) avec une moyenne de 98,3% de complications par patient. Le taux de complication par procédure chirurgicale variait de 9 à 44% avec une moyenne de 21%.

En ce qui concerne les complications mécaniques, nous retrouvons 22,2% de fractures dans notre série comparable aux 18,4% retrouvés dans la littérature (14, 19, 25, 28, 30, 33). Tous les points d'ancrage sont susceptibles de créer des complications aiguës à type de fracture ou progressives par migration à travers l'os. Le risque de fracture est plus élevé à court terme après la mise en tension du VEPTR (à la pose ou lors d'une distraction) et concerne principalement les côtes au niveau de l'ancrage proximal. Le risque de fracture peut être augmenté par un ensemble de causes telles que : une ostéopénie, une dénutrition, une dysplasie osseuse, un montage par un dispositif VEPTR unique (absence de partage des contraintes), les montages longs (côte - lame vertébrale et côte - pelvis) qui développent une force plus importante de distraction qu'un montage court (côte - côte), un crochet non placé perpendiculairement à la surface osseuse, une cyphose

importante (le bras de levier nécessaire à la correction de la cyphose augmentant le risque de fracture et d'arrachage postérieur des ancrages), l'application d'une force de distraction excessive, ou encore une pathologie avec hypotonie majeure ou au contraire une raideur extrême comme dans l'arthrogrypose.

Ainsi en détaillant chaque cas de fracture de notre série on s'aperçoit que 9 des 11 patients avaient un montage par un VEPTR unique et que 10 avaient un montage long. Dans 2 cas une fracture costale s'est produite en per-opératoire en lien avec une force de distraction trop importante. Enfin, dans 2 cas on retrouvait une hypercyphose, 4 patients présentaient une hypotonie axiale, et il y avait 1 cas d'arthrogrypose. Bien que la fracture d'une lame vertébrale soit rare (15), on retrouve 3 cas dans notre série. Dans 2 cas le crochet lamaire n'était pas positionné perpendiculairement à la lame et dans le troisième cas le patient présentait une cyphose importante responsable d'un arrachage postérieur. On retrouvait ainsi des facteurs favorisant les fractures chez 10 des 11 patients concernés. En ce qui concerne les migrations de matériel, la migration des crochets d'ancrage est la complication la plus commune du VEPTR (17, 23, 30, 34, 35). Il semble évident que la probabilité d'apparition d'une migration augmente avec la durée du traitement bien qu'il n'y ait pas d'étude à ce sujet à notre connaissance. De même une force de distraction élevée et des montages longs par VEPTR unique favorisent la survenue de migrations. Le plus souvent la migration n'a pas de conséquence fonctionnelle et sa correction peut se faire lors d'une distraction programmée, le plus souvent l'os s'étant remodelé, le même point d'ancrage peut être réutilisé (15). On retrouve dans notre série un cas de brèche durale due à la migration d'un crochet lamaire. Akbarnia et al. (15) évoquent également la possibilité de lésion du cotyle par migration du crochet iliaque. Campbell et al. (8) ont cherché à évaluer le risque de migration par patient dans une étude unicentrique basée sur 201 patients avec un recul moyen de 6 ans. La migration n'a été comptabilisée que pour un passage complet du crochet à travers l'os qui est survenu après 3,2 ans en moyenne. Ils rapportaient un taux de 27% de migration par patient. Afin d'évaluer le risque de migration en fonction du temps, ils ont développé un «index de migration» (nombre total de migrations divisé par le nombre total de patients, le quotient étant divisé par le nombre d'années de suivi) permettant d'évaluer le risque de migration par an pour chaque patient. Dans leur série l'index de migration est de 0,09. L'index de migration de notre série est de 0,15. Toutefois, il est difficile de comparer ces deux chiffres ; en effet, contrairement à Campbell et al, nous avons comptabilisé également les migrations incomplètes.

L'analyse des données de la littérature (13, 14, 17-23, 26- 31, 33) permet de retrouver un taux de migration de 39% par patient. On retrouve dans notre série 27,8% de migration par patient avec un recul moyen de 22,5 mois seulement.

Il serait peut-être possible de réduire l'incidence de ces complications mécaniques en proposant :

En pré-opératoire : une meilleure évaluation de la qualité osseuse (recherche d'une dysplasie ou d'une fragilité osseuse, d'une ostéopénie ou d'une ostéoporose et d'une dénutrition). La prise en charge de ces comorbidités ainsi que la réalisation d'une ostéodensitométrie pré-opératoire ont été proposées par Akbarnia et al (15). Il est indispensable également d'établir une planification pré-opératoire (bien choisir les zones d'ancrage, le type de montage et le nombre de VEPTR).

En per-opératoire : Positionner les crochets d'ancrage perpendiculairement à la surface osseuse. Pour les crochets costaux, il faut préserver un lambeau musculo-périosté entre le matériel et la côte comme décrit par Campbell (9, 11, 13) afin de prévenir les migrations. On peut également éviter de trop dépérioster la côte et diminuer les contraintes sur les crochets en augmentant le nombre de VEPTR ou en utilisant des crochets costaux prenant 2 côtes, des crochets doubles en série ou en parallèle. Dans la technique chirurgicale initiale Campbell préconisait la mise en place d'au moins 2 dispositifs VEPTR quel que soit le type de déformation (9, 11, 13), ainsi qu'un ancrage costal sur une côte d'au moins 1cm d'épaisseur (à défaut 2 côtes doivent être utilisées). La force de distraction doit être modérée. Pour éviter les migrations du crochet lamaire, Campbell propose également de fixer le crochet à la fois par une suture du crochet à l'apophyse épineuse à l'aide d'un fil non résorbable et par une greffe osseuse autour du crochet (9, 11, 13). De la même façon l'ancrage costal peut être renforcé par du fil non résorbable. Enfin, dans la correction d'une cyphose le bras de levier ne doit pas être trop important.

Les complications inhérentes au matériel sont rares. Dans notre série on retrouve une complication : un blocage de la zone coulissante des tiges d'extension. Cela représente 1,8% des patients. L'analyse de la littérature (14, 17, 20) montre un pourcentage plus élevé de défaut du matériel avec un taux de 9% par patient.

Les infections et les lésions cutanées sont des complications fréquentes du VEPTR pour deux raisons principales : les facteurs liés au terrain très fragile de ces patients (dominé par un syndrome d'insuffisance thoracique et des troubles nutritionnels) et le principe même du traitement (interventions itératives). Chaque nouvelle incision est à risque d'infections et de lésions cutanées. De plus, la

proéminence du matériel rend la fermeture sans tension difficile augmentant le risque de désunion de cicatrice et de lésions cutanées par création de point d'appui. L'analyse de la littérature (13, 14, 16-22, 26-31) permet de retrouver un taux d'infection de 22,3% par patient. Campbell et al. (8) rapportaient un taux d'infection de 3,3% par intervention chirurgicale. Dans une étude consacrée aux infections de VEPTR Smith et al. (16) rapportaient un taux d'infection de 19,6% par patient et de 2,8% par intervention. Les infections faisaient suite à une déhiscence cutanée dans 89,5% des cas. Le germe le plus fréquemment en cause était le staphylocoque aureus (79% des cas). Smith et al. (16) ont traité avec succès ces infections par un lavage et un débridement chirurgical, si besoin répétés, associés à une antibiothérapie (68% de succès au 1er traitement, 16% au 2e, 11% au 3e et 5% au 4e traitement). Dans notre série, le taux d'infection de matériel est de 20,3% par patient, ce qui est comparable aux données de la littérature, et de 6% par intervention chirurgicale. Par contre, les infections concernaient seulement 11% des patients de notre série contre 14,7% des patients dans la littérature (13, 14, 16, 17, 19, 22, 26-31) (16,5% des patients de la série de Smith et al (16)). Comme Smith et al. (16), nous retrouvons une majorité d'infections à staphylocoque aureus.

Les lésions cutanées sans infection sont également fréquentes. L'analyse de la littérature permet de retrouver un taux de lésions cutanées de 17,8% par patient (13, 16, 17, 19, 26, 28). Campbell et al. (8) rapportaient 8,5% de lésions cutanées. Selon Campbell (11) le traitement doit être chirurgical par reprise de la cicatrice ou par lambeau de couverture.

Dans notre série, nous retrouvons 16,6% de lésions cutanées. Dans 89% des cas le traitement a été chirurgical (un lambeau de couverture a été réalisé dans un tiers des cas). Afin de prévenir ces complications, la prise en charge pré-opératoire doit avoir pour objectif l'amélioration de l'état général du patient et plus particulièrement l'amélioration de sa fonction respiratoire et de son état nutritionnel pouvant nécessiter une gastrostomie dans certains cas. En per-opératoire, Akbarnia et al. (15) proposent de minimiser la longueur de l'incision cutanée en favorisant l'ouverture et le décollement du plan musculaire profond. Ils proposent également de décaler l'incision cutanée et l'incision des plans musculaires profonds, afin de ne pas exposer le matériel en cas de désunion de cicatrice. Lors des distractions il est conseillé de réaliser une incision décalée par rapport au matériel afin de ne pas léser les tissus mous recouvrant celui-ci (9, 11, 13). Dans la voie d'abord classique, la multiplication des cicatrices augmente le risque d'adhérence, de rigidité,

d'insensibilité cutanée et donc infectieux. On peut donc proposer une voie d'abord par une incision médiane unique (fig.9), comme réalisée dans plusieurs centres en France. Les avantages sont la réduction du nombre de cicatrices, l'éloignement de l'incision par rapport au matériel avec une meilleure couverture de ce dernier et cela permet une reprise de la cicatrice en cas d'arthrodèse postérieure en fin de croissance. Si possible, les tiges d'extension doivent être cintrées afin de ne pas être saillantes sous la peau. La fermeture doit être réalisée soigneusement, plan par plan en assurant une bonne couverture musculaire du matériel. Campbell, si besoin, décrit un artifice afin de pouvoir fermer sans tension : une traction manuelle de plusieurs minutes sur le lambeau musculo-cutané («stretching maneuver») (13). Gill et al. (36) proposent l'utilisation d'une matrice dermique acellulaire pour recouvrir le VEPTR lors de la fermeture en prévention et en traitement de l'exposition du matériel par désunion.

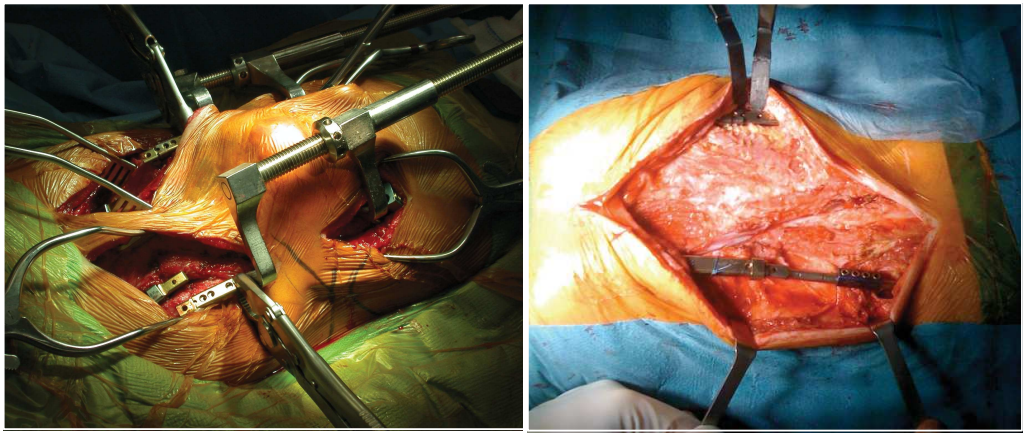

Figure 9 : A gauche : incisions multiples selon Campbell.
A droite : Incision médiane unique

Dans la littérature les complications neurologiques du VEPTR concernent 6,6% des patients (14, 19, 21, 23, 24, 28, 30). Ces complications concernent principalement l'atteinte du plexus brachial (2,6% des patients), mais aussi l'apparition d'un syndrome de Claude Bernard Horner (0,7% des patients), une atteinte des membres inférieurs (1,2% des patients) et des douleurs ou des faiblesses neurologiques de territoire non précisé (2,1% des patients). Notre série comporte 5,5% de complications qui n'ont concerné que des atteintes du plexus brachial. Cette dernière n'apparaît pas dans les autres techniques d'instrumentation du rachis sans fusion. Les lésions du plexus brachial peuvent survenir par différents

mécanismes. D'une part, il peut exister une compression entre les 1ères côtes et la clavicule (37) (fig.10) ou la partie supérieure de l'humérus lors de la mise en tension du VEPTR. Le risque de compression augmente en cas de thoracotomie associée ou de traction trop importante sur le lambeau musculaire et la scapula lors de la fermeture. La compression peut apparaitre secondairement par l'œdème et l'hématome post-opératoire mais aussi par la force de distraction appliquée qui prend effet progressivement. D'autre part, les lésions du plexus brachial peuvent survenir lors d'un traumatisme direct pendant la pose du VEPTR, par un crochet costal placé trop haut et latéral ou par le déplacement proximal du crochet costal suite à une fracture de côte. On peut également rencontrer des complications neurologiques par lésion du cordon médullaire ou de la dure-mère lors de la libération de synostoses costales s'étendant au rachis et lors de la pose du crochet lamaire.

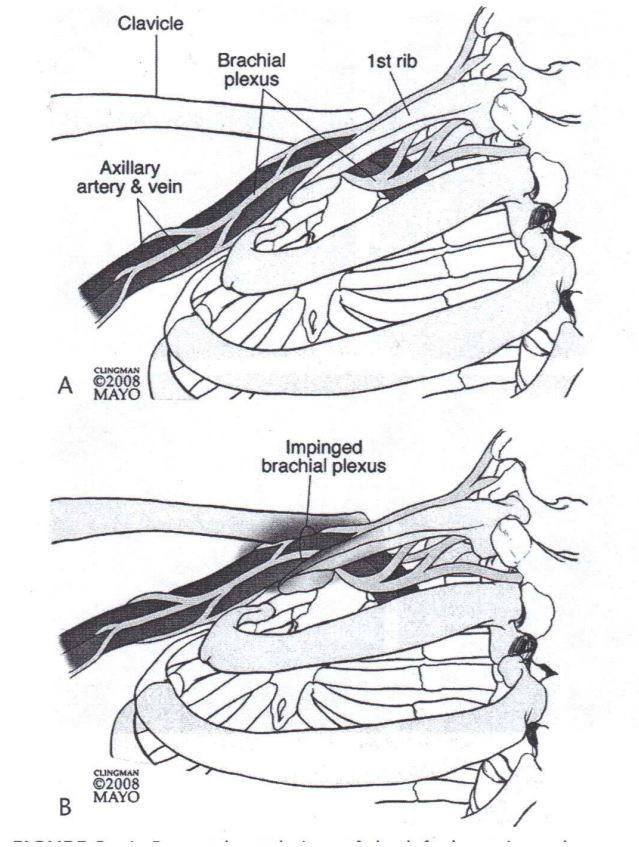

Figure 10 : (A) Vue postéro latérale du défilé thoracique gauche contenant le plexus brachial et les vaisseaux axillaires. (B) Compression du plexus brachial et des vaisseaux entre la clavicule et les côtes proximales après thoracotomie et distraction. (D'après Nassr et al (37) adapté de la Mayo Foundation 2008)

Dans la prévention des complications neurologiques, la recherche d'une anomalie médullaire et/ou vertébrale, par une IRM et un scanner, est nécessaire dans le bilan pré-opératoire. Afin d'éviter les traumatismes directs du plexus brachial, le crochet costal supérieur doit être placé dans la «safe zone» décrite par Campbell (13) : pas

d'ancrage au-dessus de la 2e côte et rester médial par rapport à l'insertion distale des muscles scalenus medius et posterior. La pointe de la scapula ne doit pas être suturée trop médialement lors de la fermeture ; la diminution de tension devant plutôt se faire au profit d'un décollement plus important du lambeau musculaire ou de la «stretching maneuver» de Campbell. Pour s'assurer de ne pas trop tracter la scapula lors de la fermeture, il faut surveiller les potentiels évoqués notamment au niveau du nerf ulnaire ainsi que la saturation en oxygène au doigt homolatéral pouvant témoigner d'une compression vasculaire (13). Akbarnia et al (15) ainsi que Nassr et al (37) suggèrent une ostéotomie préventive de la clavicule en cas d'une compression attendue. Une étude sur l'efficacité du monitoring neurologique pour le VEPTR a été réalisée sur 299 patients par Skaggs et al (24). Ils montraient que les complications neurologiques intéressaient principalement les membres supérieurs. Les pourcentages de complications potentielles (complications neurologiques avérées, ajoutées aux modifications des potentiels évoqués en per-opératoire) de 2,8% lors de la pose du VEPTR et de 1,3% lors d'un remplacement du matériel justifiaient l'utilisation du monitoring neurologique aux membres supérieurs et inférieurs. Par contre les absences de complication et de modification du monitoring lors des procédures de distraction (au nombre de 1185 dans leur étude) ne justifiaient pas l'utilisation du monitoring neurologique sauf chez les patients ayant eu des modifications des potentiels évoqués lors de l'intervention initiale. Il est intéressant de noter que les 3 patients de notre série ayant présenté une complication neurologique n'avaient pas eu de modifications des potentiels évoqués en per-opératoire. Trois de nos patients (5,5%) ont eu une modification des potentiels évoqués en per-opératoire; ces alertes ont permis d'éviter une complication neurologique en post-opératoire.

Concernant les troubles de la statique rachidienne, le VEPTR par sa conception et son mécanisme d'action peut altérer l'équilibre sagittal (15). La lordose lombaire est diminuée d'autant plus que l'ancrage inférieur est bas. La forme convexe de la partie extensible du VEPTR maintient la cyphose dorsale ; cependant, au cours des distractions progressives le rayon de courbure de la partie extensible augmente et accentue donc la cyphose thoracique. L'hypercyphose thoracique haute ne peut être corrigée par le VEPTR étant donné que l'ancrage ne peut se faire au dessus de la 2e côte. De plus, un ancrage proximal sous l'apex d'une cyphose entraîne une aggravation de celle-ci lors des distractions. L'hypercyphose est également augmentée par une faible musculature cervicale, ce qui est souvent le cas dans la

population concernée. Par contre le VEPTR peut corriger les hypercyphoses plus basses par un effet de bras de levier qui est d'autant plus important que l'ancrage distal du VEPTR est bas. Des déséquilibres dans le plan frontal ainsi qu'un déséquilibre du bassin peuvent également compliquer la mise en place du VEPTR. Le plus souvent, ces déséquilibres sont dus à un montage asymétrique et peuvent donc être corrigés en modifiant le montage initial. Dans notre série les troubles de la statique rachidienne concernent 14,8% des patients. Un déséquilibre sagittal est retrouvé chez 7,4% des patients, un déséquilibre frontal chez 3,7% des patients et l'apparition d'un bassin oblique chez 3,7% des patients. Dans la littérature on retrouve une aggravation d'une cyphose thoracique haute ou l'apparition d'un cyphose jonctionnelle chez 13,8% des patients (17, 19), un déséquilibre frontal chez 8,7% des patients (17) et une déstabilisation du bassin chez 12,5% des patients (17, 18, 33). Reinker et al. (31) ont cherché à savoir si le VEPTR pouvait contrôler la cyphose dans une étude sur 14 patients présentant une cypho-scoliose. Malgré une aggravation de la cyphose chez 11 des 14 patients, ils concluaient que le VEPTR peut minimiser l'évolution de la cyphose par un montage bilatéral 2e côte - pelvis. Quelles pourraient être les solutions pour éviter ces complications ? Dans le plan sagittal tout d'abord : afin d'éviter une perte de la lordose lombaire, l'ancrage distal du montage ne doit pas être trop distal ; de plus, la tige d'extension distale peut être cintrée afin de conserver au mieux la lordose lombaire. En ce qui concerne la cyphose : les cyphoses thoraciques hautes sont difficilement accessibles au VEPTR. Pour les cyphoses thoraciques plus basses un montage bilatéral avec un ancrage proximal haut et un bras de levier important semble améliorer le contrôle de la cyphose (au détriment d'une perte de lordose lombaire). Si, au cours des distractions, l'augmentation du rayon de courbure du VEPTR entraîne une cyphose, il est conseillé de le remplacer par un dispositif avec des tiges d'extension plus grandes (le rayon de courbure initial sera ainsi retrouvé). Dans le plan frontal et l'équilibre du bassin : un tel déséquilibre apparait le plus souvent sur un montage asymétrique. Il peut être corrigé en adaptant le montage par le nombre de VEPTR et en jouant sur une distraction plus ou moins importante de chacun (fig.8). Le déséquilibre peut également survenir sur une perte d'efficacité du VEPTR liée à la ré-ossification costale. Il faut donc rechercher la formation de synostoses en pré-opératoire par des examens d'imagerie et les réséquer de manière itérative lors de l'intervention pour distraction (30).

Les autres complications diverses retrouvées dans notre série sont liées aux voies d'abord pleurales, au mauvais état respiratoire de base des patients avec une propension aux infections broncho pulmonaires et n'ont rien de très spécifique avec la technique chirurgicale décrite. Selon Campbell (11, 13) les brèches pleurales de moins de 2 cm ne nécessitent pas de traitement, celles de plus de 4 cm sont réparées par un patch bioabsorbable en plus d'un drain thoracique. Dans notre série seulement 7,4% des patients ont présenté un pneumothorax en per-opératoire, contre 14,3% dans la littérature (20, 21, 25).

Les patients nécessitant un traitement par VEPTR présentent un syndrome d'insuffisance thoracique (8). Leur fonction respiratoire est donc altérée. Bien que le VEPTR vise à augmenter le volume thoracique et à améliorer la fonction respiratoire, l'intervention chirurgicale et la mise en place du matériel sont susceptibles d'entrainer une insuffisance respiratoire aiguë en post-opératoire immédiat, par la douleur de la thoracotomie, la dépression respiratoire due à l'anesthésie et la diminution de la respiration secondaire due à la rigidité de la paroi thoracique suite à la pose du VEPTR. Campbell préconise le maintien de l'intubation pendant 2 à 3 jours post-opératoires (13). Dans notre série 7,4% des patients ont présenté une insuffisance respiratoire liée au VEPTR. L'analyse de la littérature met en évidence une détérioration de la fonction respiratoire chez 8,5% des patients (17, 20, 30, 32). Il peut être intéressant d'effectuer des séances de ventilation non invasive (VNI) en pré-opératoire. Cela permet à l'enfant d'améliorer sa fonction respiratoire avant l'intervention et donc de diminuer les complications respiratoires post-opératoires ; cela permet aussi d'habituer l'enfant à la VNI ce qui rend son utilisation plus facile en cas de besoin en post-opératoire.

La déficience respiratoire en plus d'une intubation souvent prolongée rend les patients susceptibles de développer une infection pleuro-pulmonaire. 7,4% des patients de notre série ont développé une telle infection en post-opératoire. Dans la littérature, seul un article (25) relate des complications à type d'infection pulmonaire chez 3 patients d'une série de 10 patients de plus de 10 ans.

Le VEPTR étant volumineux, il peut y avoir des conflits avec le matériel notamment au niveau de la scapula responsables de douleurs. Ce d'autant plus que la plupart des patients ont un BMI (Body Mass Index) faible. On retrouve dans notre série 2 cas de douleurs scapulaires soit 3,7% des patients. Dans la littérature des douleurs sur matériel sont rapportées chez 8,5% des patients (18, 25).

D'autres complications, non présentes dans notre série, sont rapportées dans la littérature de façon anecdotique : ossification sur matériel, allergie au matériel, dislocation costo-vertébrale et rupture de l'oesophage (38) (oesophage multi opéré pour atrésie qui s'est rompu lors d'une distraction).

Conclusion

Le VEPTR est une technique chirurgicale récente développée pour les déformations thoraco-rachidiennes complexes et précoces associées à un syndrome d'insuffisance thoracique.

Le nombre élevé de complications est à pondérer avec celui d'autres traitements ou de l'histoire naturelle évolutive des ces déformations souvent majeures. Toutefois, il est important de respecter les indications et de ne pas céder à l'effet de mode.

Nous retrouvons dans notre série un taux de complications comparable à celui retrouvé dans la littérature. Ces complications peuvent sans doute être minimisées par une bonne maîtrise de la technique chirurgicale d'une part, et par une prise en charge multidisciplinaire pré et post-opératoire d'autre part. La collaboration entre chirurgiens, anesthésistes, pédiatres pneumologues et diététiciens semble indispensable. L'accent doit être mis sur l'amélioration respiratoire et nutritionnelle pré-opératoire de ces patients souvent fragiles.

Comme le système VEPTR avait été initialement créé pour traiter le syndrome d'insuffisance thoracique, une étude prospective concernant l'évolution de la fonction respiratoire de nos patients serait intéressante à réaliser dans le futur.

Remerciements: Pr Bollini et Pr Jouve du CHU de Marseille, Pr Sales de Gauzy et Pr Accabled du CHU de Toulouse, Pr Lascombes et Pr Journeau du CHU de Nancy, Dr Karger du CHU de Strasbourg, Pr Mallet du CHU de Caen, Dr Neagoe du CHU de Brest, Pr Violas du CHU de Rennes, Pr Cottalorda du CHU de Montpellier, Pr De Billy du CHU de Besançon, Pr Herbaux et Dr Fron du CHU de Lille.

Conflit d'intérêt : aucun

Références de la deuxième partie :

1. Yazici M, Olgun ZD. Growing rod concepts: state of the art. Eur Spine J. Sous presse 2012.
2. Akbarnia BA, Marks DS, Boachie-Adjei O, Thompson AG, Asher MA. Dual growing rod technique for the treatment of progressive early-onset scoliosis: a multicenter study. Spine (Phila Pa 1976) 2005;30(17 Suppl):S46-57.
3. Klemme WR, Denis F, Winter RB, Lonstein JW, Koop SE. Spinal instrumentation without fusion for progressive scoliosis in young children. J Pediatr Orthop 1997;17(6):734-42.
4. Kamerlink JR, Engel I, Patwardhan A, Valdevit A, Lowery G, Brayda-Bruno M, et al. The treatment of vertebral and chest wall deformities with expandable thoracoplasty and a prosthetic expandable implant. J Pediatr Orthop 2010;30(1):90-8.
5. Teli M, Lovi A, Brayda-Bruno M. Results of the spine-to-rib-cage distraction in the treatment of early onset scoliosis. Indian J Orthop 2010;44(1):23-7.
6. Akbarnia BA, Breakwell LM, Marks DS, McCarthy RE, Thompson AG, Canale SK, et al. Dual growing rod technique followed for three to eleven years until final fusion: the effect of frequency of lengthening. Spine (Phila Pa 1976) 2008;33(9):984-90.
7. Bess S, Akbarnia BA, Thompson GH, Sponseller PD, Shah SA, El Sebaie H, et al. Complications of growing-rod treatment for early-onset scoliosis: analysis of one hundred and forty patients. J Bone Joint Surg Am 2010;92(15):2533-43.
8. Campbell RM Jr, Smith MD. Thoracic insufficiency syndrome and exotic scoliosis. J Bone Joint Surg Am 2007;89 Suppl 1:108-22.
9. Campbell RM Jr, Smith MD, Hell-Vocke AK. Expansion thoracoplasty: the surgical technique of opening-wedge thoracostomy. Surgical technique. J Bone Joint Surg Am 2004;86-A Suppl 1:51-64.
10. Campbell RM Jr, Smith MD, Mayes TC, Mangos JA, Willey-Courand DB, Kose N, et al. The effect of opening wedge thoracostomy on thoracic insufficiency syndrome associated with fused ribs and congenital scoliosis. J Bone Joint Surg Am 2004;86-A(8):1659-74.
11. Campbell RM. VEPTR expansion thoracoplasty. In : Akbarnia BA. The growing spine. Berlin Heidelberg: Springer-Verlag; 2011. p. 469-86.
12. Ramirez N, Flynn JM, Emans JB, Betz R, Smith JT, Price N, et al. Vertical expandable prosthetic titanium rib as treatment of thoracic insufficiency syndrome in spondylocostal dysplasia. J Pediatr Orthop 2010;30(6):521-6.
13. Campbell RM. Operative strategies for thoracic insufficiency syndrome by vertical expandable prosthetic titanium rib expansion. Oper Tech Orthop. 2005;15:315-25.
14. Sankar WN, Acevedo DC, Skaggs DL. Comparison of complications among growing spinal implants. Spine (Phila Pa 1976) 2010;35(23):2091-6.
15. Akbarnia BA, Emans JB. Complications of growth-sparing surgery in early onset scoliosis. Spine (Phila Pa 1976) 2010;35(25):2193-204.
16. Smith JT, Smith MS. Can infection associated with rib distraction techniques be managed without implant removal? Spine (Phila Pa 1976) 2011;36(25):2176-9.
17. Hasler CC, Mehrkens A, Hefti F. Efficacy and safety of VEPTR instrumentation

for progressive spine deformities in young children without rib fusions. Eur Spine J 2010;19(3):400-8.
18. Smith JT. Bilateral rib-to-pelvis technique for managing early-onset scoliosis. Clin Orthop Relat Res 2011;469(5):1349-55.
19. Caubet JF, Emans JB. Halo-gravity traction versus surgical release before implantation of expandable spinal devices: a comparison of results and complications in early-onset spinal deformity. J Spinal Disord Tech 2011;24(2):99-104.
20. Flynn JM, Ramirez N, Emans JB, Smith JT, Mulcahey MJ, Betz RR. Is the vertebral expandable prosthetic titanium rib a surgical alternative in patients with spina bifida? Clin Orthop Relat Res 2011;469(5):1291-6.
21. Gadepalli SK, Hirschl RB, Tsai WC, Caird MS, Vanderhave KL, Strouse PJ, et al. Vertical expandable prosthetic titanium rib device insertion: does it improve pulmonary function? J Pediatr Surg 2011;46(1):77-80.
22. Samy MA, Al Zayed ZS, Shaheen MF. The effect of a vertical expandable prosthetic titanium rib on shoulder balance in patients with congenital scoliosis. J Child Orthop 2009;3(5):391-6.
23. Smith JR, Samdani AF, Pahys J, Ranade A, Asghar J, Cahill P, et al. The role of bracing, casting, and vertical expandable prosthetic titanium rib for the treatment of infantile idiopathic scoliosis: a single-institution experience with 31 consecutive patients. Clinical article. J Neurosurg Spine 2009;11(1):3-8.
24. Skaggs DL, Choi PD, Rice C, Emans J, Song KM, Smith JT, et al. Efficacy of intraoperative neurologic monitoring in surgery involving a vertical expandable prosthetic titanium rib for early-onset spinal deformity. J Bone Joint Surg Am 2009;91 (7):1657-63.
25. Samdani AF, St Hilaire T, Emans JB, Smith JT, Song K, Campbell RJ Jr., et al. The usefulness of VEPTR in the older child with complex spine and chest deformity. Clin Orthop Relat Res 2010;468(3):700-4.
26. Motoyama EK, Yang CI, Deeney VF. Thoracic malformation with early-onset scoliosis: effect of serial VEPTR expansion thoracoplasty on lung growth and function in children. Paediatr Respir Rev 2009;10(1):12-7.
27. Samdani AF, Ranade A, Dolch HJ, Williams R, St Hilaire T, Cahill P, et al. Bilateral use of the vertical expandable prosthetic titanium rib attached to the pelvis: a novel treatment for scoliosis in the growing spine. J Neurosurg Spine 2009;10(4): 287-92.
28. Campbell RM Jr, Adcox BM, Smith MD, Simmons JW, 3rd, Cofer BR, Inscore SC, et al. The effect of mid-thoracic VEPTR opening wedge thoracostomy on cervical tilt associated with congenital thoracic scoliosis in patients with thoracic insufficiency syndrome. Spine (Phila Pa 1976) 2007;32(20):2171-7.
29. Waldhausen JH, Redding GJ, Song KM. Vertical expandable prosthetic titanium rib for thoracic insufficiency syndrome: a new method to treat an old problem. J Pediatr Surg 2007;42(1):76-80.
30. Emans JB, Caubet JF, Ordonez CL, Lee EY, Ciarlo M. The treatment of spine and chest wall deformities with fused ribs by expansion thoracostomy and insertion of vertical expandable prosthetic titanium rib: growth of thoracic spine and improvement of lung volumes. Spine (Phila Pa 1976) 2005;30(17 Suppl):S58-68.

31. Reinker K, Simmons JW, Patil V, Stinson Z. Can VEPTR((R)) control progression of early-onset kyphoscoliosis? A cohort study of VEPTR((R)) patients with severe kyphoscoliosis. Clin Orthop Relat Res 2011;469(5):1342-8.
32. Betz RR, Mulcahey MJ, Ramirez N, Flynn JM, Smith JT, St Hilaire T, et al. Mortality and life-threatening events after vertical expandable prosthetic titanium rib surgery in children with hypoplastic chest wall deformity. J Pediatr Orthop 2008;28(8): 850-3.
33. Latalski M, Fatyga M, Gregosiewicz A. Problems and complications in VEPTR-based treatment. Ortop Traumatol Rehabil 2011;13(5):449-55.
34. Campbell RM Jr, Hell-Vocke AK. Growth of the thoracic spine in congenital scoliosis after expansion thoracoplasty. J Bone Joint Surg Am 2003;85-A(3):409-20.
35. Hell AK, Campbell RM, Hefti F. The vertical expandable prosthetic titanium rib implant for the treatment of thoracic insufficiency syndrome associated with congenital and neuromuscular scoliosis in young children. J Pediatr Orthop B 2005;14(4):287-93.
36. Gill R, Kinsella CR, Jr., Lin AY, Grunwaldt LJ, Jiang S, Deeney VF, et al. Acellular dermal matrix in the treatment and prevention of exposed vertical expandable prosthetic titanium ribs. Spine (Phila Pa 1976) 2011;36(8):E563-7.
37. Nassr A, Larson AN, Crane B, Hammerberg KW, Sturm PF, Mardjetko SM. Iatrogenic thoracic outlet syndrome secondary to vertical expandable prosthetic titanium rib expansion thoracoplasty: pathogenesis and strategies for prevention/ treatment. J Pediatr Orthop 2009;29(1):31-4.
38. van Vendeloo S, Olthof K, Timmerman J, Mostert A. Esophageal rupture in a child after vertical expandable prosthetic titanium rib expansion thoracoplasty: first report of a rare complication. Spine (Phila Pa 1976) 2011;36(10):E669-72.

Résumé

Introduction : Les déformations thoraciques et rachidiennes congénitales de l'enfant représentent un problème complexe de prise en charge. Elles sont responsables d'un syndrome d'insuffisance thoracique, défini par l'incapacité du thorax à assurer une respiration normale et un bon développement pulmonaire. La plupart de ces patients présentent des scolioses sévères souvent associées à un thorax déformé. Le traitement orthopédique est le plus souvent inefficace. La prise en charge chirurgicale n'en reste pas moins un challenge. Une méthode de traitement par thoracoplastie d'expansion avec la prothèse costale verticale expansible en titane (VEPTR) peut être proposée à ces patients. Nous nous sommes intéressés aux complications faisant suite à la mise en place de ce système.

Matériel et méthode : Il s'agit d'une étude rétrospective multicentrique portant sur les dossiers de la série française de VEPTR, patients opérés entre août 2005 et janvier 2012. 54 des 58 dossiers des patients opérés ont pu être étudiés. Il y avait 33 filles et 21 garçons. La moyenne d'âge lors de la mise en place du VEPTR était de 7 ans (extrêmes : 1 an et 8 mois - 14 ans et 2 mois). Les différentes complications survenues au cours du suivi ont été relevées.

Résultats : Le recul moyen était de 22,5 mois (extrêmes : 6 à 64 mois). Pour l'ensemble des patients il y a eu au total 184 interventions comportant 56 mises en place de VEPTR, 98 distractions et 30 interventions non programmées nécessaires dans les suites de complications. Celles-ci étaient : mécaniques (fracture, migration de matériel), inhérentes au matériel, infectieuses, neurologiques, liées à un trouble de la statique rachidienne. On retrouvait 74 complications pour 54 patients soit 137% de complications par patient et 40% par chirurgie.

Discussion : Les auteurs reviennent sur les différentes complications de leur série et les comparent avec celles de la littérature afin de proposer des moyens pour tenter d'en diminuer l'incidence.

Conclusion : Le taux de complications est comparable à celui des autres séries publiées. Un choix judicieux de niveau d'instrumentation, un état nutritionnel amélioré en pré-opératoire, une meilleure analyse de la fonction respiratoire pré et post-opératoire seront des atouts pour minimiser les complications d'une technique s'adressant à des patients fragiles et présentant des déformations complexes.

Mots Clés : scoliose malformative, insuffisance respiratoire, VEPTR, complications.