

A propos d'un cas rare de conflit pisotriquétral *une complication à 15 ans d'une agrafe de stabilisation scapholunaire dorsale.*

Dr DOS REMEDIOS C , Dr DUBOQUET B (CH LA ROCHELLE)

HISTORIQUE

- * Mr A. Jean Pierre âgé de 56 ans, consulte pour des douleurs gênantes palmaires et ulnaires du poignet gauche depuis 6 mois.
- * **ATCD:** opéré il y a 15 ans d'une chirurgie du poignet gauche pour dissociation scapho-lunaire post-traumatique.
 - * *Réduction à ciel ouvert par abord dorsal, fixation osseuse par agrafe dorsale à mémoire de forme et réparation du ligament dorsal scapholunaire par suture directe.*



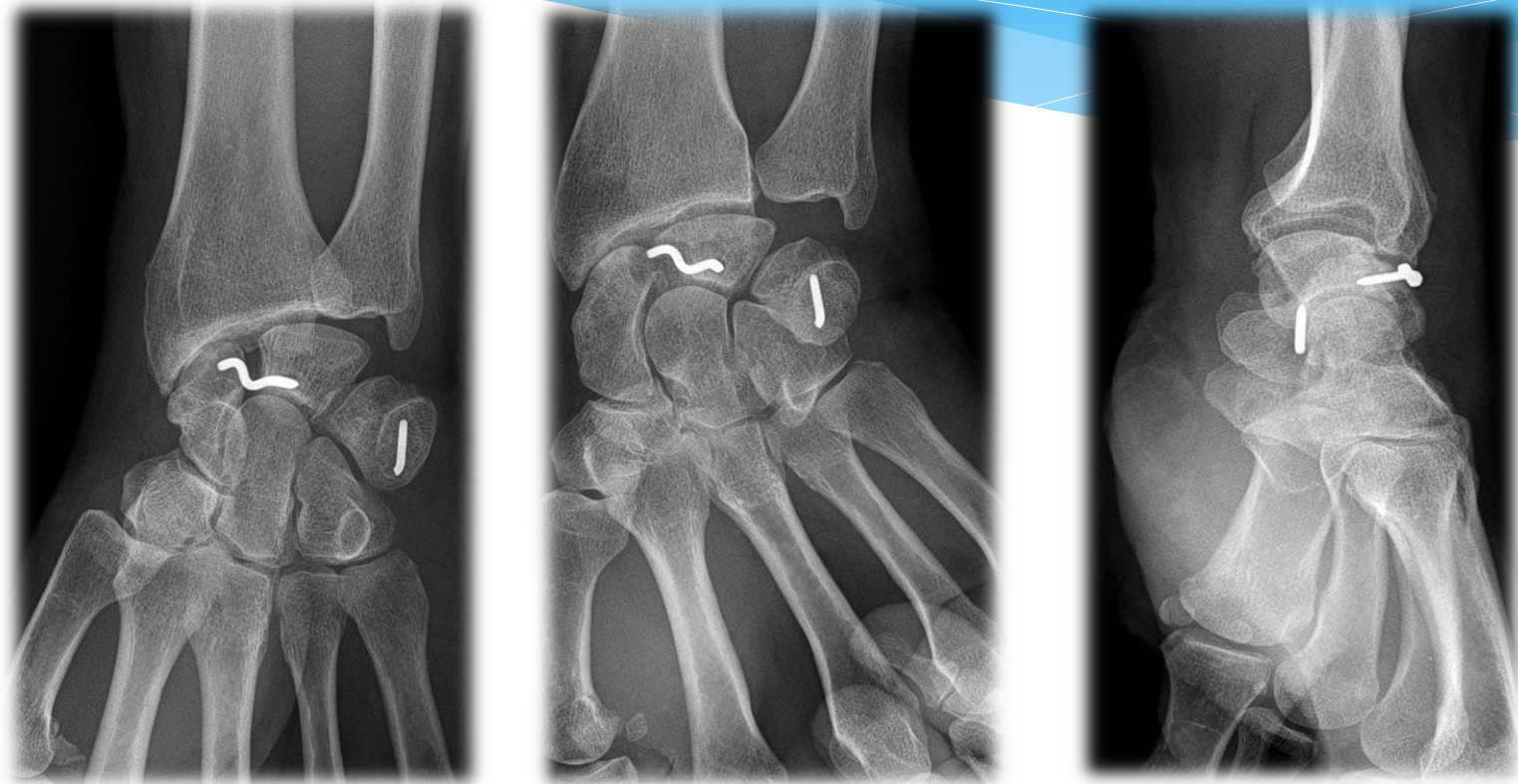
EXAMEN CLINIQUE

- * **Palpation douloureuse bord médial en zone piso-triquétrale.**
 - * **rabot pisotriquétral ++**
- * **Mobilisation et percussion de l'os pisiforme: décharges électriques fulgurantes palmaires 4^{ème} et 5^{ème} doigts. Face dorsale des doigts normale. Mobilité complète des doigts.**
 - * **Irritation nerf ulnaire dans canal de guyon +**
- * **Testing douloureux du tendon fléchisseur ulnaire du carpe.**
- * **Le patient décrit une baisse de force de serrage.**
- * **Pas de trouble sensitivomoteur des doigts.**

DIAGNOSTICS EVOQUES

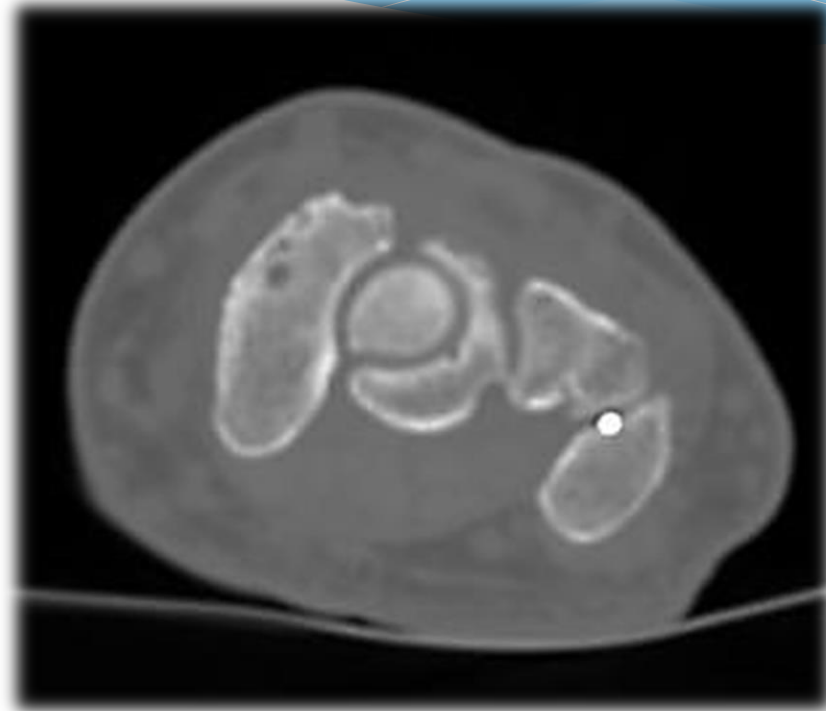
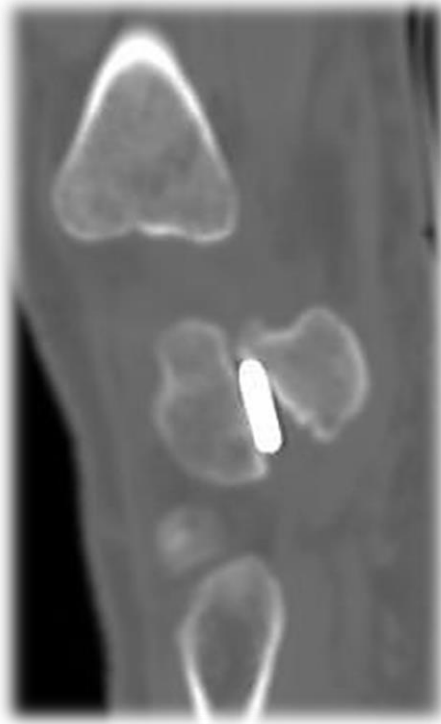- * **Arthrose et/ou instabilité pisotriquetrale ?**
 - * Rabot +
 - * Atcd d'instabilité scapholunaire
- * **Compression nerveuse au canal de guyon ?**
 - * Irritation nerf ulnaire
 - * Décharges électriques
 - * Baisse de force de serrage

RX POIGNET GAUCHE



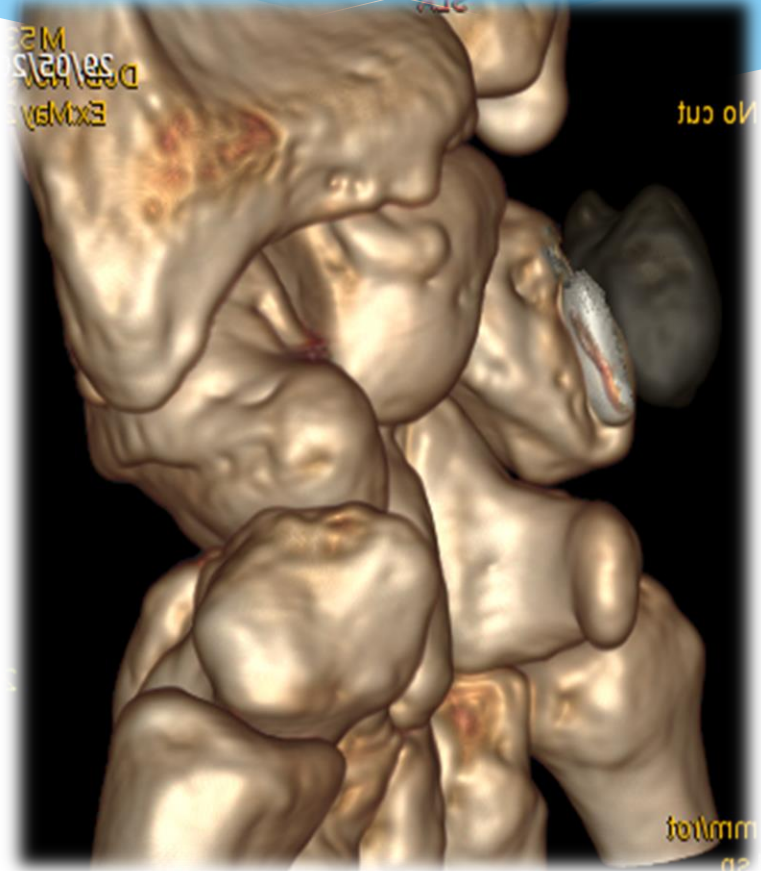
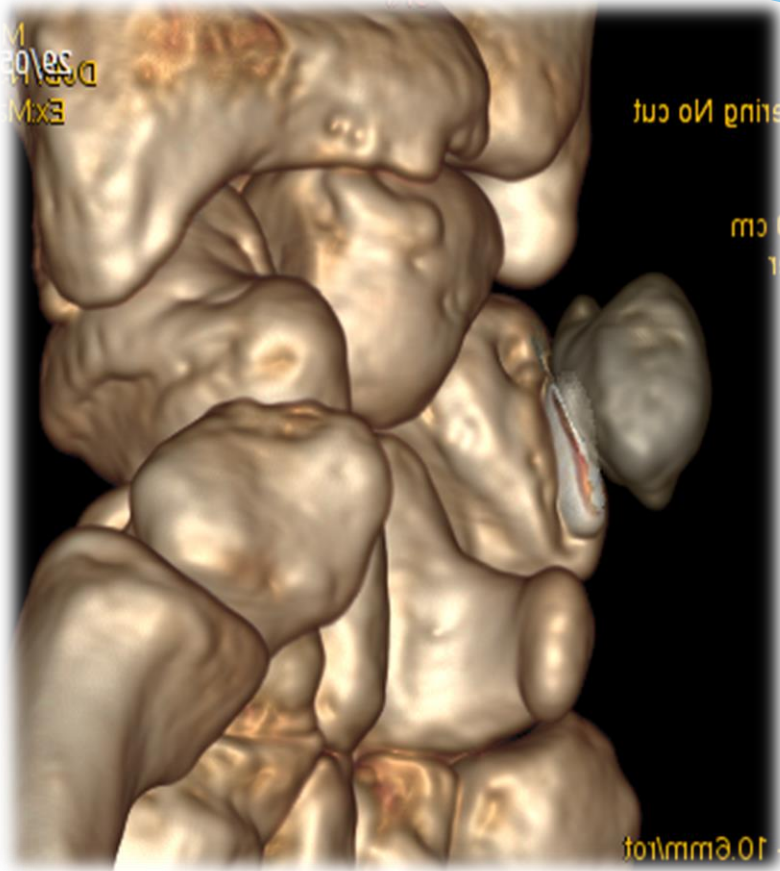Rupture de la patte métallique scaphoïdienne

TDM POIGNET GAUCHE

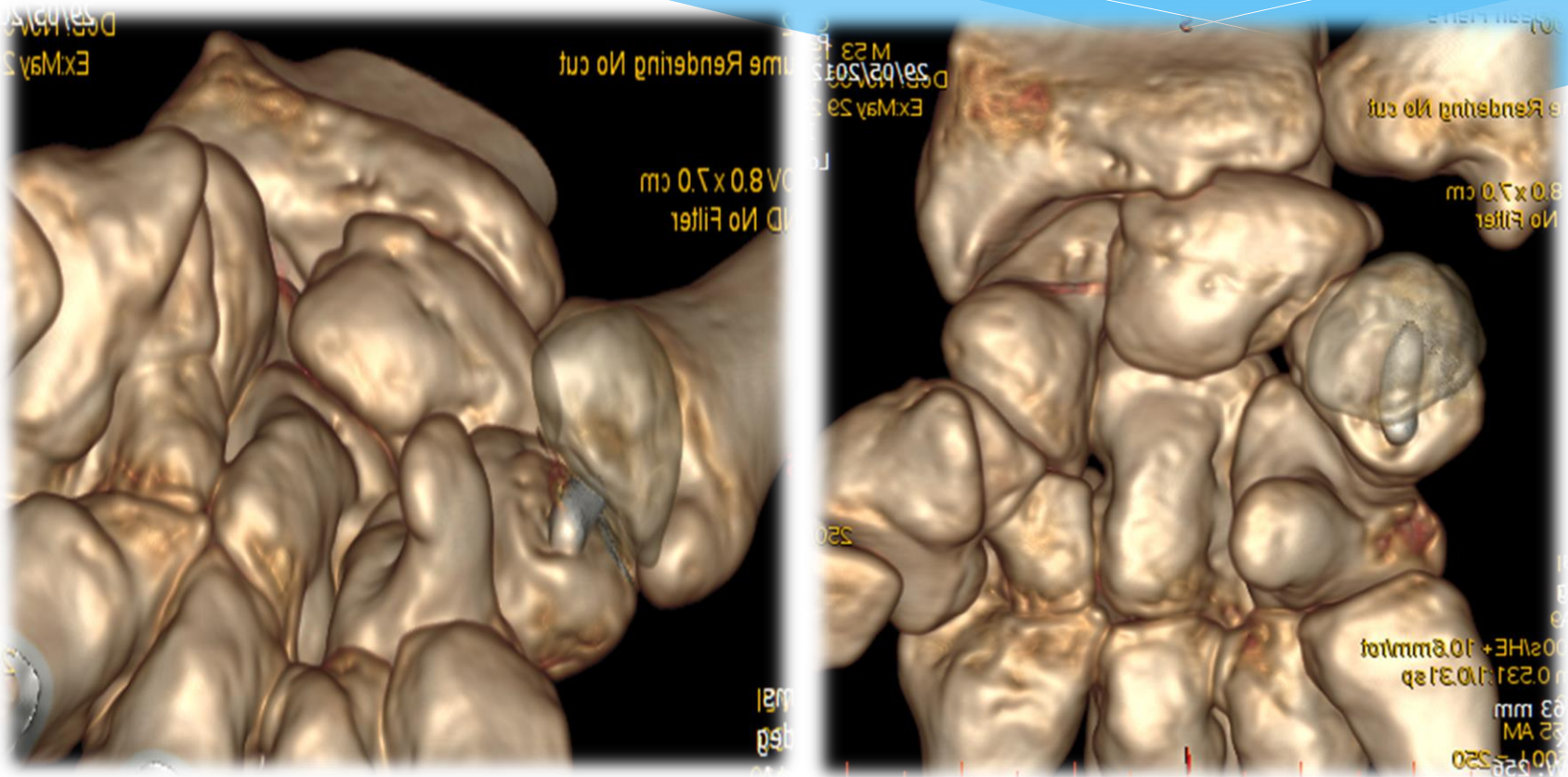


Migration de la patte métallique dans l'interligne pisotriquétral

TDM POIGNET GAUCHE



TDM POIGNET GAUCHE



incrustation cartilagineuse de la patte de l'agrafe dans le triquétrum.

CONCLUSION

- * **Complication exceptionnelle après stabilisation scapholunaire.**
- * **Nécessité surveillance annuelle après pose d'agrafe scapholunaire.**