2019

THÈSE

pour le

DIPLÔME D'ÉTAT DE DOCTEUR EN MÉDECINE

Qualification en CHIRURGIE GENERALE

ETUDE IRM DE LA LIGAMENTISATION DES GREFFES DE LCA CHEZ L'ENFANT OPERE A PHYSE OUVERTE

PAUVERT Adrien

Né le 09.01.1992 à Thouars (79)

Sous la direction de Monsieur Henri ROBERT

Membres du jury

Monsieur le Pr Frédéric DUBRANA	Président
Monsieur le Docteur Henri ROBERT	Directeur
Monsieur le Pr Christophe AUBE	Membre
Monsieur le Pr Christian BONNARD	Membre
Monsieur le Dr Nicolas HENRIC	Membre
Monsieur le Dr Nicolas RUIZ	Membre

Soutenue publiquement le :
24 Mai 2019

FACULTÉ DE SANTÉ
UNIVERSITÉ D'ANGERS

ENGAGEMENT DE NON PLAGIAT

Je, soussigné, Adrien PAUVERT,
déclare être pleinement conscient que le plagiat de documents ou d'une partie d'un document publiée sur toutes formes de support, y compris l'internet, constitue une violation des droits d'auteur ainsi qu'une fraude caractérisée.
En conséquence, je m'engage à citer toutes les sources que j'ai utilisées pour écrire ce rapport ou mémoire.

PAUVERT Adrien le **1er Mars 2019**

LISTE DES ENSEIGNANTS DE L'UFR SANTÉ D'ANGERS

Directeur de l'UFR : Pr Nicolas Lerolle
Directeur adjoint de l'UFR et directeur du département de pharmacie : Pr Frédéric Lagarce
Directeur du département de médecine :

PROFESSEURS DES UNIVERSITÉS

ABRAHAM Pierre	Physiologie	Médecine
ANNWEILER Cédric	Gériatrie et biologie du vieillissement	Médecine
ASFAR Pierre	Réanimation	Médecine
AUBE Christophe	Radiologie et imagerie médicale	Médecine
AUGUSTO Jean-François	Néphrologie	Médecine
AZZOUZI Abdel Rahmène	Urologie	Médecine
BARON-HAURY Céline	Médecine générale	Médecine
BAUFRETON Christophe	Chirurgie thoracique et cardiovasculaire	Médecine
BENOIT Jean-Pierre	Pharmacotechnie	Pharmacie
BEYDON Laurent	Anesthésiologie-réanimation	Médecine
BIGOT Pierre	Urologie	Médecine
BONNEAU Dominique	Génétique	Médecine
BOUCHARA Jean-Philippe	Parasitologie et mycologie	Médecine
BOUVARD Béatrice	Rhumatologie	Médecine
BOURSIER Jérôme	Gastroentérologie ; hépatologie	Médecine
BRIET Marie	Pharmacologie	Médecine
CAILLIEZ Eric	Médecine générale	Médecine
CALES Paul	Gastroentérologe ; hépatologie	Médecine
CAMPONE Mario	Cancérologie ; radiothérapie	Médecine
CAROLI-BOSC François-xavier	Gastroentérologie ; hépatologie	Médecine
CHAPPARD Daniel	Cytologie, embryologie et cytogénétique	Médecine
CONNAN Laurent	Médecine générale	Médecine
COUTANT Régis	Pédiatrie	Médecine
COUTURIER Olivier	Biophysique et médecine nucléaire	Médecine
CUSTAUD Marc-Antoine	Physiologie	Médecine
DE BRUX Jean-Louis	Chirurgie thoracique et cardiovasculaire	Médecine
DESCAMPS Philippe	Gynécologie-obstétrique	Médecine
DINOMAIS Mickaël	Médecine physique et de réadaptation	Médecine
DIQUET Bertrand	Pharmacologie	Médecine
DUCANCELLE Alexandra	Bactériologie-virologie ; hygiène hospitalière	Médecine
DUVAL Olivier	Chimie thérapeutique	Pharmacie
DUVERGER Philippe	Pédopsychiatrie	Médecine
EVEILLARD Mathieu	Bactériologie-virologie	Pharmacie
FANELLO Serge	Épidémiologie ; économie de la santé et prévention	Médecine
FAURE Sébastien	Pharmacologie physiologie	Pharmacie
FOURNIER Henri-Dominique	Anatomie	Médecine
FURBER Alain	Cardiologie	Médecine
GAGNADOUX Frédéric	Pneumologie	Médecine
GARNIER François	Médecine générale	Médecine
GASCOIN Géraldine	Pédiatrie	Médecine
GOHIER Bénédicte	Psychiatrie d'adultes	Médecine
GRANRY Jean-Claude	Anesthésiologie-réanimation	Médecine
GUARDIOLA Philippe	Hématologie ; transfusion	Médecine
GUILET David	Chimie analytique	Pharmacie

HAMY Antoine	Chirurgie générale	Médecine
HUNAULT-BERGER Mathilde	Hématologie ; transfusion	Médecine
IFRAH Norbert	Hématologie ; transfusion	Médecine
JEANNIN Pascale	Immunologie	Médecine
KEMPF Marie	Bactériologie-virologie ; hygiène hospitalière	Médecine
LACCOURREYE Laurent	Oto-rhino-laryngologie	Médecine
LAGARCE Frédéric	Biopharmacie	Pharmacie
LARCHER Gérald	Biochimie et biologie moléculaires	Pharmacie
LASOCKI Sigismond	Anesthésiologie-réanimation	Médecine
LEGRAND Erick	Rhumatologie	Médecine
LERMITE Emilie	Chirurgie générale	Médecine
LEROLLE Nicolas	Réanimation	Médecine
LUNEL-FABIANI Françoise	Bactériologie-virologie ; hygiène hospitalière	Médecine
MARCHAIS Véronique	Bactériologie-virologie	Pharmacie
MARTIN Ludovic	Dermato-vénéréologie	Médecine
MENEI Philippe	Neurochirurgie	Médecine
MERCAT Alain	Réanimation	Médecine
MERCIER Philippe	Anatomie	Médecine
PAPON Nicolas	Parasitologie mycologie	Pharmacie
PASSIRANI Catherine	Chimie générale	Pharmacie
PELLIER Isabelle	Pédiatrie	Médecine
PICQUET Jean	Chirurgie vasculaire ; médecine vasculaire	Médecine
PODEVIN Guillaume	Chirurgie infantile	Médecine
PROCACCIO Vincent	Génétique	Médecine
PRUNIER Fabrice	Cardiologie	Médecine
REYNIER Pascal	Biochimie et biologie moléculaire	Médecine
RICHARD Isabelle	Médecine physique et de réadaptation	Médecine
RICHOMME Pascal	Pharmacognosie	Pharmacie
RODIEN Patrice	Endocrinologie, diabète et maladies métaboliques	Médecine
ROHMER Vincent	Endocrinologie, diabète et maladies métaboliques	Médecine
ROQUELAURE Yves	Médecine et santé au travail	Médecine
ROUGE-MAILLART Clotilde	Médecine légale et droit de la santé	Médecine
ROUSSEAU Audrey	Anatomie et cytologie pathologiques	Médecine
ROUSSEAU Pascal	Chirurgie plastique, reconstructrice et esthétique	Médecine
ROUSSELET Marie-Christine	Anatomie et cytologie pathologiques	Médecine
ROY Pierre-Marie	Thérapeutique	Médecine
SAINT-ANDRE Jean-Paul	Anatomie et cytologie pathologiques	Médecine
SAULNIER Patrick	Biophysique pharmaceutique et biostatistique	Pharmacie
SERAPHIN Denis	Chimie organique	Pharmacie
SUBRA Jean-François	Néphrologie	Médecine
UGO Valérie	Hématologie ; transfusion	Médecine
URBAN Thierry	Pneumologie	Médecine
VAN BOGAERT Patrick	Pédiatrie	Médecine
VENIER Marie-Claire	Pharmacotechnie	Pharmacie
VERNY Christophe	Neurologie	Médecine
WILLOTEAUX Serge	Radiologie et imagerie médicale	Médecine

MAÎTRES DE CONFÉRENCES

ANGOULVANT Cécile	Médecine Générale	Médecine
ANNAIX Véronique	Biochimie et biologie moléculaires	Pharmacie
BAGLIN Isabelle	Pharmaco-chimie	Pharmacie
BASTIAT Guillaume	Biophysique et biostatistique	Pharmacie
BEAUVILLAIN Céline	Immunologie	Médecine
BELIZNA Cristina	Médecine interne	Médecine
BELLANGER William	Médecine générale	Médecine
BELONCLE François	Réanimation	Médecine
BENOIT Jacqueline	Pharmacologie et pharmacocinétique	Pharmacie
BIERE Loïc	Cardiologie	Médecine
BLANCHET Odile	Hématologie ; transfusion	Médecine
BOISARD Séverine	Chimie analytique	Pharmacie
CAPITAIN Olivier	Cancérologie ; radiothérapie	Médecine
CASSEREAU Julien	Neurologie	Médecine
CHEVAILLER Alain	Immunologie	Médecine
CHEVALIER Sylvie	Biologie cellulaire	Médecine
CLERE Nicolas	Pharmacologie	Pharmacie
COLIN Estelle	Génétique	Médecine
DE CASABIANCA Catherine	Médecine générale	Médecine
DERBRE Séverine	Pharmacognosie	Pharmacie
DESHAYES Caroline	Bactériologie virologie	Pharmacie
FERRE Marc	Biologie moléculaire	Médecine
FLEURY Maxime	Immunologie	Pharmacie
FORTRAT Jacques-Olivier	Physiologie	Médecine
HAMEL Jean-François	Biostatistiques, informatique médicale	Médicale
HELESBEUX Jean-Jacques	Chimie organique	Pharmacie
HINDRE François	Biophysique	Médecine
JOUSSET-THULLIER Nathalie	Médecine légale et droit de la santé	Médecine
LACOEUILLE Franck	Biophysique et médecine nucléaire	Médecine
LANDREAU Anne	Botanique et Mycologie	Pharmacie
LEGEAY Samuel	Pharmacologie	Pharmacie
LE RAY-RICHOMME Anne-Marie	Valorisation des substances naturelles	Pharmacie
LEPELTIER Elise	Chimie générale Nanovectorisation	Pharmacie
LETOURNEL Franck	Biologie cellulaire	Médecine
LIBOUBAN Hélène	Histologie	Médecine
MABILLEAU Guillaume	Histologie, embryologie et cytogénétique	Médecine
MALLET Sabine	Chimie Analytique et bromatologie	Pharmacie
MAROT Agnès	Parasitologie et mycologie médicale	Pharmacie
MAY-PANLOUP Pascale	Biologie et médecine du développement et de la reproduction	Médecine
MESLIER Nicole	Physiologie	Médecine
MOUILLIE Jean-Marc	Philosophie	Médecine
NAIL BILLAUD Sandrine	Immunologie	Pharmacie
PAPON Xavier	Anatomie	Médecine
PASCO-PAPON Anne	Radiologie et imagerie médicale	Médecine
PECH Brigitte	Pharmacotechnie	Pharmacie
PENCHAUD Anne-Laurence	Sociologie	Médecine
PETIT Audrey	Médecine et santé au travail	Médecine
PIHET Marc	Parasitologie et mycologie	Médecine
PRUNIER Delphine	Biochimie et biologie moléculaire	Médecine
RIOU Jérémie	Biostatistique	Pharmacie
ROGER Emilie	Pharmacotechnie	Pharmacie
SCHINKOWITZ Andréas	Pharmacognosie	Pharmacie
SIMARD Gilles	Biochimie et biologie moléculaire	Médecine
TANGUY-SCHMIDT Aline	Hématologie ; transfusion	Médecine
TRZEPIZUR Wojciech	Pneumologie	Médecine

AUTRES ENSEIGNANTS

AUTRET Erwan	Anglais	Médecine
BARBEROUSSE Michel	Informatique	Médecine
BRUNOIS-DEBU Isabelle	Anglais	Pharmacie
CHIKH Yamina	Économie-Gestion	Médecine
FISBACH Martine	Anglais	Médecine
O'SULLIVAN Kayleigh	Anglais	Médecine

PAST

CAVAILLON Pascal	Pharmacie Industrielle	Pharmacie
LAFFILHE Jean-Louis	Officine	Pharmacie
MOAL Frédéric	Physiologie	Pharmacie

ATER

FOUDI Nabil (M)	Physiologie et communication cellulaire	Pharmacie
HARDONNIERE Kévin	Pharmacologie - Toxicologie	Pharmacie
WAKIM Jamal (Mme)	Biochimie et biomoléculaire	Médecine

AHU

BRIS Céline	Biochimie et biologie moléculaires	Pharmacie
LEROUX Gaël	Toxico	Pharmacie
BRIOT Thomas	Pharmacie Galénique	Pharmacie
CHAPPE Marion	Pharmacotechnie	Pharmacie

CONTRACTUEL

VIAULT Guillaume	Chimie	Pharmacie

REMERCIEMENTS

A Papa, Maman, Elise, Blaise, Ronald, Inès et
Je ne saurais jamais assez vous remercier pour ce que vous m'avez permis de deve
Vos sacrifices, votre courage, votre amour, notre éducation forcent mon admira
envers vous tous, sans vous jamais je n'aurais pu en être où j'en suis aujourd'hui.
Merci infiniment.

A mes grands-pères, oncles, tantes, cousins et cousines :
« Comme les branches d'un arbre, nous grandissons tous dans de différer
directions, mais nos racines ne font qu'un ».
Pour rien au monde je ne changerai mes racines.

A Mamie, Pierrick et Mémé :
Vous qui auriez tant aimé être présents, votre absence m'attriste profondém
j'espère vous avoir rendus fiers et je vous remercie pour tout ce que vous avez
pour moi.
Vous me manquez.

A Xoum, Jojo, Tintin, Chuchu, Nono, Karim, Diard :
Les gars, toutes ces soirées, ces fous-rires, ces histoires à raconter, ces vacances, t
ces moments qui m'ont permis de me changer les idées et de me détendre ont été
des clés de ma réussite, notre amitié n'a pas de prix mais m'est pourtant très chèr
Je vous kiffe.

A Charlène, Luigi, Alice, Zobi, Andréa, Maxime, Perrine :
Merci de m'avoir aidé à traverser ces années de fac, votre bonne humeur et v
compagnie a rendu ces années plus faciles à digérer et m'a permis d'atteindre r
objectifs.
La distance qui nous sépare actuellement est un des seuls regrets de mon internat

A Alexis, La Froge, la Grolle, Coco, Wendy, Constance, Tess, Pipine, Maurer et t
ceux que j'ai oublié de citer, Merci.

REMERCIEMENTS

A mon président de Jury :
Monsieur le **Professeur F. Dubrana**
Vous nous faîtes l'honneur de présider cette thèse.
Votre renommée n'est bien entendue plus à faire mais votre accessibilité et v
disponibilité malgré les kilomètres sont admirables.
J'espère de ne pas vous décevoir.

A mon Directeur de Thèse :
Monsieur le **Docteur H. Robert**
Vous nous avez fait l'honneur de diriger cette thèse.
Vous m'avez enseigné la chirurgie orthopédique du genou et de la hanche avec
rigueur et une exigence inégalable. Votre envie de faire avancer la science et
connaissances orthopédiques forcent le respect.
Je suis fier d'avoir pu être un de vos élèves.

A mon Juge :
Monsieur le **Professeur C. Bonnard**
Vous nous faîtes l'honneur de juger cette thèse.
Votre nom est une référence en orthopédie Infantile et vous voir composer mon j
et ce malgré la distance est pour moi un grand honneur.

A mon Juge :
Monsieur le **Professeur C. Aube**
Vous nous faîtes l'honneur de juger cette thèse.
Votre accessibilité pour cette thèse malgré nos spécialités médicales différentes
rend très reconnaissant envers vous et est le signe de votre grande implication en t
que Professeur des Universités.

A mon Juge :
Monsieur le **Docteur N. Henric**
Vous nous faîtes l'honneur de juger cette thèse.
Votre enseignement en Orthopédie et Traumatologie Infantile (et en jurons) m'a
précieux et me permet de ne me pas sentir effrayé devant des dossiers de Pédiatri

A mon Juge :
Monsieur le **Docteur N. Ruiz**
Vous nous faîtes l'honneur de juger cette thèse.
Vous êtes tout simplement un modèle que j'essaie de suivre du mieux que possible

REMERCIEMENTS

A mes maîtres d'Internat :
Du service d'Orthopédie Adulte, CHU Angers
Monsieur le **Docteur Hubert**, pour votre dévouement pour vos internes, votre hum inimitable et vos connaissances chirurgicales dans bien des domaines, théorique pratiques.
Monsieur le **Docteur Cronier**, votre extrême rigueur aussi bien théorique que pratic vos chansons paillardes, m'ont permis bien d'apprendre et de comprendre (pas touj ceci dit) bien des choses à vos côtés, j'aurais apprécié vous côtoyer pendant tout durée de mon Internat.
Monsieur le **Docteur Le Nay**, pour m'avoir tendu votre bistouri si rapidement et transmettre votre savoir-faire, j'aurais également apprécié vous côtoyer pendant t la durée de mon Internat.
Monsieur le **Docteur Talha**, pour votre sang-froid en toutes circonstances et v maîtrise de la Traumatologie.
Monsieur le **Docteur Ridereau**.
Monsieur le **Docteur Steiger**, pour vos connaissances que vous nous transmettez a une patience admirable, votre culture chirurgicale inqualifiable. Vous avoir co maître est pour moi un privilège et un grand honneur tant on a à apprendre de vo tous points de vue. Vous forcez le respect, l'admiration et vous en devenez un mo pour tous les internes angevins.
Monsieur le **Docteur Ducellier**, pour nous donner la main au bloc dès que vou pouvez et m'aider à répondre à mes interrogations si fréquentes, j'espère en pro encore davantage.
Monsieur le **Docteur Lancigu**, vous avez permis que je ne me désintéresse pas d chirurgie de l'épaule en me transmettant vos connaissances et votre bistouri, veni bloc avec vous a toujours été pour moi de bons moments (même pendant c fameuse butée…).
Monsieur le **Docteur Morice**, Monsieur le **Docteur De Sainte Hermine**, Monsieu **Docteur Laigle**, Monsieur le **Docteur Buisson**, Monsieur le **Docteur Peyron** Monsieur le **Docteur Marc**, Monsieur le **Docteur Coupry**, Monsieur le **Docteur Pi** Monsieur le **Docteur Ferchaud**, vous avez tous sans exception pris le temps m'expliquer et de m'apprendre les bases indispensables à ma formation pour premiers cités, et de continuer à me faire progresser pour les derniers cités, un g merci à tous.

REMERCIEMENTS

Du service d'Orthopédie infantile, CHU ANGERS
Monsieur le Docteur MOUKOKO, votre culture impressionnante dans cette spécialité combien difficile est admirable, votre envie d'enseigner est tout à votre honneur été pour moi une chance.
Madame le Docteur BIN, vos connaissances et votre méticulosité m'a permis beaucoup apprendre durant ce semestre.

Du service de Chirurgie pédiatrique, CHU ANGERS
Monsieur le Professeur PODEVIN, Madame le Docteur Françoise SCHMIDT, Madame Docteur EYSSARTIER, Monsieur le Docteur BASTARD

Du service d'Orthopédie adulte, Centre Hospitalier du Mans
Monsieur le Docteur MOUI, Monsieur le Docteur AL HOMSI, Monsieur le Doct HAMDAI, Monsieur le Docteur PIDHORZ, Monsieur le Docteur ACHIBET, Monsieu Docteur LAFORET, Monsieur le Docteur ORAIN, Madame le Docteur CHAMPDAVOI Monsieur le Docteur DE KEATING, Monsieur le Docteur GYAMPHI, Madame le Doct ALLIGAND-PERRIN

Du service d'Orthopédie adulte, Centre Hospitalier Nord Mayenne
Monsieur le Docteur VOGELI, Monsieur le Docteur ES-SAYEH

Des services de Chirurgie Viscérale, Vasculaire et Thoracique, Orthopédique Traumatologique, Centre Hospitalier Territorial Gaston Bourret, Dumbéa/Mer (Nouv Calédonie) :
Monsieur le Docteur GUEGAN, Monsieur le Docteur BOURTOUL, Monsieur le Doct THOMAS, Madame le Docteur ROGER, Monsieur le Docteur MOREAU, Monsieur le PERES, Monsieur le Dr LECLAIR, Monsieur le Dr GOULON, Monsieur le Dr JOURD Monsieur le Dr DEHOUX, Monsieur le Dr BREDIN

A mes co-internes :
Raphaëlle et Florie, pour notre arrivée simultanée et notre compagnonnage de ga pour ces débuts d'internat.
Sara, Marie et Alexandre, pour ce semestre manceau.
Mathurin, pour ton humour, ton rire inimitable et surtout ton orthographe.
Pierre, Jeanne et Soline, pour ce semestre qui aurait probablement été très compliq sans la dream team que nous formions.
Chloé, Manon, Vincent et Thomas, pour ce semestre fabuleux et inoubliable.
Vincent, tu aurais dû venir ton Internat avec nous tocard.
Thomas, Julien, Marin, Guillaume, Claire, Marine.

PLAN

LISTE DES ABREVIATIONS

TITRE ET AUTEURS

RESUME

INTRODUCTION

MATERIEL ET METHODES

RESULTATS

DISCUSSION

CONCLUSION

FIGURES ET TABLEAUX

REFERENCES BIBLIOGRAPHIQUES

Liste des abréviations

CCC	Coefficient de correspondance intra-observateur de lIN
DI-DT	Semi-Tendineux + Droit Interne
DP FATSAT	Séquence IRM avec saturation spectrale de la graisse
DT-4	Semi-Tendineux 4 brins
FL	Fascia Lata
IRM	Imagerie par Résonance Magnétique
KOOS	Knee injury and Osteoarthritis Outcome Score
LCA	Ligament Croisé Antérieur
LCP	Ligament Croisé Postérieur
PRP	Plasma Riche en Plaquettes
ROI	Region Of Interest
SFA	Société Francophone d'Arthroscopie
SNQ	Signal to Noise Quotient
TQ	Tendon Quadricipital

ETUDE IRM DE LA LIGAMENTISATION DES GREFFES DE LCA CHEZ L'ENFANT OPERE A PHYSE OUVERTE

Adrien PAUVERT - Henri ROBERT - Philippe GICQUEL - Nicolas Graveleau - Nicolas PUJOL - Franck CHOTEL - Nicolas LEFEVRE - Société Francophone d'arthroscopie

Service de Chirurgie Osseuse CHU d'Angers (A.P.), Angers, France ; Service de Chirurgie Orthopédique et Traumatologique Centre Hospitalier Nord Mayenne (A.P., H.R.), Mayenne, France ; Service de Chirurgie Orthopédique pédiatrique CHU de Strasbourg (P.G.), Strasbourg, France ; CCOS et clinique du sport de Bordeaux-Mérignac (N.G.), Mérignac, France ; Service de Chirurgie Orthopédique et Traumatologique CH de Versailles (N.P.), Le Chesnay, France ; Département de chirurgie orthopédique pédiatrique CHU de Lyon (F.C.), Lyon, France ; Clinique Nollet (N.L.), Paris, France ; 15 Rue Ampère (S.F.A.) 92.500 Rueil-Malmaison, France

RESUME

Introduction

Peu de travaux de la littérature se sont intéressés à la ligamentisation des greffes de LCA pédiatriques. L'objectif de cette étude était de comparer l'aspect IRM des greffes de LCA faites dans une population à physe ouverte aux LCA d'une population d'adolescents et de rechercher si le signal IRM à 6 mois des plasties était prédictif d'une rerupture. Notre hypothèse était que la ligamentisation, était un processus évolutif et lent.

Matériel et méthodes

Il s'agissait d'une étude prospective, multicentrique de 100 plasties (7 à 16 ans) du LCA (tendon quadricipital, ischio-jambiers, facia lata) dont 65 plasties non rompues ont eu une ou plusieurs IRM postopératoires à partir du 6e mois et jusqu'à 2 ans, 7 patients dont la plastie s'était rompue après les IRM ainsi que 20 IRM de LCA normaux d'adolescents (15 à 18 ans) ont également été étudiées. Vingt-huit patients n'ont pas eu d'IRM de contrôle. Pour chaque IRM, le Signal/Noise Quotient (SNQ) a été calculé au niveau de 3 zones différentes du LCA (proximal, moyen, distal) et les grades (I à IV) de Howell intra-articulaire et intratibial ont également été évalués. Les tests du Chi^2 de Mantel-Haenszel, Wilcoxon signed rank test et de Student ont été réalisés. Les coefficients de correspondance intra-observateur de Lin ont été calculés.

Résultats

Pour les LCA normaux, il existait une différence significative de SNQ entre les 3 zones et une majorité de Howell III (55 % de Howell III, 25 % de Howell II et 20 % de Howell I). Pour les greffes en continuité, il existait une amélioration significative des SNQ entre 6 et 12 mois et entre 6 et 24 mois, il n'y avait, par contre, aucune différence de SNQ entre les 3 zones quel que soit le délai postopératoire. Le Howell intra-articulaire s'améliorait de manière significative entre 6 et 24 mois et entre 12 et 24 mois ; le Howell intratibial s'améliorait significativement seulement entre 12 et 24 mois. Il n'a été retrouvé aucune différence significative entre les greffes continues de LCA et les re-reruptures, il n'a pas non plus été retrouvé de différence entre les différents types de greffons.

Conclusion

Il existait une grande inhomogénéité des SNQ et du Howell des LCA normaux. Le SNQ et le Howell des greffes s'amélioraient jusqu'à 2 ans, sans restituer l'inhomogénéité du LCA normal, la greffe étant beaucoup plus homogène. Le signal et l'aspect de la greffe de LCA et du LCA normal étaient très différents et le signal IRM à 6 mois n'était pas prédictif de rerupture.

Niveau d'évidence III, étude prospective.

INTRODUCTION

La rupture du ligament croisé antérieur (LCA) est une pathologie fréquente aujourd'hui (estimée à environ 2 millions de rupture par an dans le monde entier) qui a vu sa prévalence augmenter depuis plusieurs décennies. En France, 35 000 ruptures du LCA ont été opérées en 2006 et plus de 47 000 en 2016 (www.atih.sante.fr). Cette augmentation des lésions est secondaire à l'intensification des pratiques sportives (surtout des sports pivots), à la féminisation et à une meilleure reconnaissance des lésions ligamentaires (IRM largement demandée). Naturellement, ces pratiques et cette pathologie touchent également les enfants [1].

Depuis de nombreuses années, les ligamentoplasties du LCA chez l'enfant sont pratiquées pour restaurer une stabilité suffisante permettant la reprise des sports et pour prévenir les lésions secondaires, notamment méniscales et cartilagineuses [2]. Ces lésions secondaires peuvent entraîner une dégradation prématurée du genou et devenir très handicapantes à moyen ou long terme.

La principale difficulté est liée au respect des cartilages de croissance du genou dont le potentiel résiduel de croissance peut être de plusieurs centimètres, lors de la réalisation des tunnels. Des troubles de croissance (désaxation, allongement ou raccourcissement du membre) chez ces jeunes patients peuvent survenir en cas de lésion des physes [3].

La plupart des travaux de la littérature sur les plasties du LCA chez l'enfant décrivent les techniques opératoires, les résultats postopératoires, les types de greffons ou les modes de fixation, la rééducation postopératoire, le délai de reprise du sport, exposent les complications postopératoires avec au premier rang les troubles de croissance ou donnent les avantages du traitement conservateur ou du traitement chirurgical, mais peu décrivent la ligamentisation [4–8]. La ligamentisation est une évolution histologique longue et progressive de la greffe en intra-articulaire et dans les tunnels qui peut être suivie par des IRM successives [9–11]. La qualité mécanique des greffes pendant la ligamentisation a été évaluée sur de nombreux modèles animaux, mais les tests mécaniques ne sont pas applicables in vivo [12,13]. L'évolution du signal IRM est une solution quantitative, applicable en recherche clinique. L'intensité du signal IRM traduit le remodelage histologique de la greffe, il s'agit de la seule méthode non invasive, in vivo, permettant cette évaluation. Il n'existe pas à notre connaissance d'étude IRM analysant la ligamentisation des greffes de LCA chez l'enfant ; par contre, plusieurs travaux ont été publiés chez l'adulte [14–16]. Ces travaux ont étudié l'intensité et la répartition du signal dans les plasties et les tunnels (Rapport signal/bruit, proportion de l'hypersignal, interface tendon-os). Plusieurs auteurs ont démontré une corrélation entre le signal IRM et la qualité mécanique des greffes [17–19]. Les informations issues de l'analyse IRM des greffes viennent en complément des scores cliniques, des tests cliniques et laximétriques pour préciser la date de retour aux sports [19].

L’objectif principal de notre étude était de comparer l’aspect IRM des greffes de LCA chez l’enfant opéré à physe ouverte par rapport aux LCA normaux, l’objectif secondaire était de rechercher si le signal IRM à 6 mois postopératoire était prédictif d’une rerupture. Ce délai de 6 mois est retenu par de nombreux sportifs pour une réévaluation clinico-radiologique avant la reprise des sports à risque [20].

L’hypothèse était que la maturation des greffes chez l’enfant, analysée par des IRM, était un processus évolutif et lent.

MATERIEL ET METHODES

Tous les patients ont donné leur accord pour fournir les informations cliniques, faire des IRM de contrôle postopératoires.

1. La série

Il s'agissait d'une étude prospective, multicentrique (10 centres), menée sous l'égide de la SFA, de patients à physe ouverte opérés d'une plastie du LCA de première intention entre janvier et octobre 2015. Cent patients ont été opérés et suivis 2 ans en postopératoire. Les critères d'inclusion étaient un âge osseux inférieur à 15,5 ans pour les garçons et inférieur à 13,5 ans pour les filles à l'intervention. Ont été exclus les patients d'âge osseux supérieur à ceux précédemment décrits, les lésions multiligamentaires et les ligamentoplasties de reprise. Il y avait 75 garçons (âge moyen 12,9 ans) pour 25 filles (âge moyen 12,2 ans).

2. Technique chirurgicale

Tous les patients ont bénéficié d'une ligamentoplastie sous arthroscopie, dont 33 % en ambulatoire. Les techniques étaient spécifiques à chaque centre et pratiquées par un chirurgien entraîné. Les greffes utilisées étaient : semi tendineux + droit interne (DI- DT) : 41 cas, semi tendineux 4 brins (DT-4) : 35 cas, tendon quadricipital (TQ) : 17 cas, fascia lata : 7 cas. Les fixations tibiales étaient transphysaires : 95 cas et épiphysaires dans 5 cas. Les fixations fémorales étaient transphysaires : 60 cas, épiphysaires : 35 cas et over the top dans 5 cas. Douze plasties antéro-latérales ont été associées. Le délai moyen entre le traumatisme et la chirurgie était de 51 ± 8 jours.

Parmi les lésions associées, il y avait 30 lésions méniscales (traitées à 90 % par traitement conservateur), 47 % intéressant le ménisque médial contre 43 % le ménisque latéral, les lésions concernaient majoritairement le segment postérieur. Dix pour cent des lésions méniscales étaient bi-méniscales. Deux lésions cartilagineuses ont été retrouvées, elles étaient toujours associées à des lésions méniscales et ont été traitées par des microfractures en première intention.

3. Analyse IRM

Sur les 100 patients initialement inclus, 72 plasties ont bénéficié d'une ou de plusieurs IRM postopératoires réalisées à 6, 12 et 24 mois (IRM 1, IRM 2, IRM 3). Vingt-huit patients ont refusé une IRM de contrôle ou ont été perdus de vue.

Sur ces 72 patients, on comptait 65 plasties non rompues, 16 patients ont eu trois IRM, 23 ont eu deux IRM et 33 n'ont eu qu'une seule imagerie. Sept patients ont bénéficié d'une IRM post-opératoire avant la rerupture (6 patients ont eu une seule IRM et 1 patient en a eu trois avant la rerupture). Ces 7 cas ont permis d'analyser le signal et l'aspect IRM du greffon avant la rerupture afin de rechercher des signes annonciateurs de rerupture. Nous avons également

analysé 20 IRM (réalisées sur une indication non traumatique) sans rupture de LCA chez des adolescents afin de comparer l'aspect des greffes vis-à-vis des LCA natifs. Les caractéristiques de tous ces patients sont détaillées dans le Tableau I.

Les IRM ont été réalisées avec une machine standard de 1,5 T. Ont été analysées les coupes sagittales et axiales uniquement en séquence DP FAT-SAT pour évaluer différents paramètres. Il n'y a pas eu d'injection de gadolinium permettant de mieux apprécier la revascularisation de la greffe.

Chaque IRM a été analysée en double lecture par le même opérateur, il a été respecté un intervalle de 10 jours entre les 2 enregistrements des paramètres. Avec le logiciel HOROS (Horos Project TM), différents paramètres ont été évalués sur les coupes axiales et sagittales (pas de coupe sagittale oblique ou coronale oblique), d'une épaisseur de 3mm. La ou les coupes sagittales montrant l'ensemble de la greffe étaient retenues pour l'analyse. Les coupes axiales étaient choisies au plus près de l'entrée du tunnel tibial, soit environ 1 cm sous la surface articulaire.

Quatre paramètres ont été étudiés : le rapport SNQ, les grades de Howell intra-articulaires, les grades de Howell intratibial et l'interface tendon-tunnel tibial. La mesure des intensités du signal a permis de calculer le Signal-to Noise Quotient (SNQ) qui est défini par la formule suivante [18,21] :

$$SNQ = \frac{\text{Signal LCA} - \text{Signal LCP}}{\text{Signal bruit}}$$

La mesure du SNQ ainsi standardisée permet de s'affranchir des différentes machines IRM utilisées. Un SNQ proche de 0 traduisait un signal faible (faible quantité d'eau) avec un LCA « noir » témoignant théoriquement d'une ligamentisation et d'une maturité de bonne qualité. À l'inverse, un SNQ élevé traduisait un signal élevé du LCA (forte quantité d'eau) et donc un LCA « blanc » [22].

Le SNQ a été mesuré sur les coupes sagittales sur des Region Of Interest (ROI) circulaires de 16 mm^2 à 5 niveaux : le tiers proximal, le tiers moyen, le tiers distal du LCA, au niveau du LCP (juste en arrière de l'épine) et un centimètre en avant de la pointe de la patella pour mesurer le bruit (référence de noir). La valeur de l'intensité des ROI est une valeur absolue de pixels (valeurs à 2 décimales) qui caractérisait l'intensité du signal, une valeur faible témoignait d'un signal faible et inversement. La moyenne des 2 mesures (double lecture par un observateur) a été calculée pour les 5 ROI (Figure 1).

Sur des coupes sagittales, le grade de Howell intra-articulaire a été établi selon les 4 grades : le grade I correspond à une greffe en hyposignal total (Figure 2), identique au signal du LCP ou du tendon patellaire, le grade II à une greffe avec plus de 50 % d'hyposignal (Figure 3), le grade III à une greffe avec plus de 50 % d'hypersignal (Figure 4) et le grade IV à une greffe en hypersignal complet (Figure 5), sans zone ligamentaire normale [23]. En cas de discordance entre

les grades de Howell lors des doubles lectures, le grade le plus pessimiste (c'est-à-dire, le Howell le plus élevé) a été choisi.

Selon les mêmes critères, le grade de Howell dans le tunnel tibial sur des coupes axiales a été évalué (Figures 6, 7, 8 et 9) [23]. L'interface tendon-tunnel tibial a été analysée selon le pourcentage d'hypersignal présent autour de la greffe, et a été estimé à 0, 25, 50, 75 ou 100 %. En cas de discordance lors des doubles lectures, la mesure la plus pessimiste (% le plus faible) a été prise en compte. La présence d'un hypersignal traduit l'existence de liquide synovial à l'interface tendon-os [24] ou d'un tissu de granulation [10].

Le volume de la greffe n'a pas été étudié, car ce n'est pas un facteur prédictif du score KOOS et de la laximétrie [19].

L'analyse évolutive des tous ces paramètres (SNQ, Howell intra-articulaire, Howell intratunnelaire, interface tibiale) a été réalisée au cours de la période postopératoire chez des patients ayant bénéficié d'au moins 2 IRM en postopératoire (soit 41 patients).

Les analyses statistiques ont été réalisées avec le logiciel SAS (SAS Institute) version 9.4. Ont été réalisés les tests suivants : le Wilcoxon signed rank pour comparer la variation des SNQ dans le temps et pour leur comparaison sur la même IRM ; le test du Chi^2 de Mantel-Haenszel pour l'évolution dans le temps des grades de Howell intratibial et intraligamentaire ; le test de Kruskal-Wallis pour la comparaison des différents types de greffons. Il a été retenu pour ces analyses une valeur α de 0,05 (considérée comme significativement différente).

Des coefficients de correspondance intra-observateur de Lin (CCC) ont été calculés pour évaluer la concordance et la cohérence entre les 2 mesures de chaque paramètre pour toutes les IRM [25]. Un coefficient > 0,81 est considéré comme bon, un coefficient > 0,91 est considéré comme très bon et s'il est > 0,95 comme excellent.

RESULTATS

1. Les LCA normaux

Il a été retrouvé pour les 20 LCA normaux un SNQ de 2,3 ± 1,7 en proximal, 3,5 ± 2,5 en médian et 5,8 ± 3,2 en distal ; c'est-à-dire, un LCA avec un hypersignal croissant de proximal à distal. Ces différences sont significatives entre chaque zone, elles sont plus marquées entre les portions proximale et distale (Tableau II).

Il a également été évalué les grades de Howell intra-articulaire, on a recensé parmi ces LCA normaux une majorité de Howell II (55 %), seulement 20 % de Howell I et 25 % de Howell III, il n'a été retrouvé aucun Howell IV. Ces résultats mettent en évidence un faible pourcentage de LCA en hyposignal complet et une inhomogénéité croissante de proximal à distal. Les CCC sont toujours > 0,91 donc très bons.

2. Les greffes non rompues

Les résultats des SNQ et des grades de Howell sur l'ensemble des IRM étudiées sont présentées dans les Tableaux III, IV et V.

Il a été retrouvé une réduction significative des SNQ mesurés aux 3 niveaux de la greffe entre 6 mois et 12 mois et entre 6 et 24 mois, il n'y avait pas de différence significative entre 12 et 24 mois (Tableau III). Avec le temps, on s'aperçoit que la proportion de grades II et III de Howell est moins nombreuse alors que celle de grades I augmente (Tableau IV). Il n'a pas été retrouvé de différence significative de SNQ entre les 3 zones (proximal, médiane et distale) des greffes quel que soit le délai postopératoire. Les CCC sont toujours > 0,91 donc très bons.

Pour le grade de Howell intra-articulaire, il a été mis en évidence une amélioration significative entre 6 et 24 mois et entre 12 et 24 mois, c'est-à-dire, que la proportion de grades II et III de Howell sont moins nombreux alors que celle de grade I augmente avec le temps. À noter que les 2 greffes de grade IV le sont restées entre 6 et 24 mois (Tableau IV). Les CCC sont toujours > 0,81, donc bons.

Pour les grades de Howell intratibial, il a été retrouvé une différence significative seulement entre 12 et 24 mois (Tableau V). Les CCC sont toujours > 0,91.

L'analyse de l'interface tendon-tunnel tibial a mis en évidence une augmentation progressive de la zone de contact à l'interface ; il n'a été observé aucune dégradation de l'interface. L'interface moyenne à 6 mois était de 53 %, de 63 % à 12 mois et de 82 % à 24 mois (Tableau VI). Onze greffes ont eu une interface identique entre la première et la dernière IRM, toutes les autres ont eu une amélioration. Les CCC sont toujours > 0,81.

Les grades de Howell intra ligamentaires et intra-articulaires sont identiques dans 10 cas à 6 mois, 15 cas à 1 an et 18 cas à 2 ans.

3. Les reruptures

Il n'y avait pas de différence des SNQ, des grades de Howell intra-articulaire et intratibial, quel que soit le délai postopératoire, entre les greffes non rompues et les greffes secondairement rompues. On retrouvait parmi ces 7 cas : 1 grade Howell I, 2 grades Howell II, 3 Howell III et un dernier cas étant grade III à 6 mois et 1 an puis devenu grade IV à 24 mois avant sa rerupture.

4. Les résultats selon le type de greffons

La seule différence mise en évidence entre les 3 types de greffons utilisés était que le SNQ des zones médiane et distale à 2 ans était significativement moins élevé pour le DI-DT par rapport au TQ ; aucune autre différence n'ayant été trouvée.

DISCUSSION

Le principal résultat de ce travail a été de mettre en évidence que la ligamentisation des greffes de LCA chez l'enfant opéré à physe ouverte est un *processus très lent et continu* avec des modifications IRM observées jusqu'à 2 ans postopératoires.

L'image IRM du LCA normal est caractérisée par une bande en hyposignal correspondante au faisceau antéro-médial et une bande postérieure en hypersignal correspondante au faisceau postéro- latéral, sans qu'il y ait de séparation [26], cette image physiologique ne doit pas être confondue avec une rupture du LCA. Les mesures SNQ effectuées sur 3 ROI de 20 LCA normaux ont retrouvé cette inhomogénéité de structure avec une prédominance (80 %) de grades II et III de Howell.

Malgré la longueur du suivi, la maturation IRM de la greffe ne permet pas d'obtenir un signal similaire au signal du LCA normal. Notre hypothèse de maturation lente et progressive a été vérifiée. Les greffes présentaient une *homogénéité de signal sur toute leur hauteur* et un signal légèrement plus élevé que le LCA normal. À l'inverse, on retrouvait dans ce travail *une inhomogénéité importante du signal du LCA* normal et une prédominance de l'hypersignal au tiers distal. Cette inhomogénéité du LCA sain a déjà été soulignée par Ng et al. [26]. L'hypersignal distal pourrait être expliqué par la morphologie de l'insertion tibiale en patte d'oie (duckfoot-like). Cette insertion regroupe les fibres directes ligamentaires et les expansions (Fan-like extension fibers) (Figure 11) [27].

Nous avons comparé nos résultats sur la greffe intra-articulaire à des travaux similaires, mais réalisés chez une population adulte, les valeurs des SNQ à 6 mois étaient plus élevées que celles retrouvées dans des articles récents [11,15,16,22,28,29]. À 6 mois, Ma et al. retrouvent des SNQ de 3,3 ± 1, 2,4 ± 0,5 et 1,5 ± 0,6 sur respectivement le tiers supérieur, le tiers moyen et le tiers inférieur de 14 plasties aux ischio-jambiers [22]. Colombet et al. retrouvent des SNQ inférieurs à 1 au recul de 6 mois quel que soit le système de fixation tibiale (vis ou fils suspendus) [28]. À 1 an, nos résultats tendent à se rapprocher de ceux de Cavaignac et al. [14] (5,2±4,5 pour une greffe semi-tendinosus-gracilis et 5,9 ± 3,7 pour un semi- tendinosus 4 brins). Nos résultats sur l'évolution de l'hypersignal sont concordants avec ceux de plusieurs articles publiés chez l'adulte. Pour Murakami et al. les greffes sont toutes en hypersignal jusqu'à 1 an, et 31 % le restent après 19 mois [16]. Ntoulia et al. trouvaient un signal homogène et faible des greffes à partir de 2 ans postopératoires [15]. La réduction du signal est également retrouvée par Muramatsu et al. jusqu'à 60 mois postopératoire [11].

Après son implantation, la greffe subit une ligamentisation en 3 phases successives : précoce (appauvrissement cellulaire, recouvrement par la synoviale de la greffe), remodelage (revascularisation, recellularisation par des fibroblastes) puis maturation [30]. Plusieurs travaux cliniques s'accordent sur une durée minimale de ligamentisation d'1 an pouvant aller jusqu'à 2 ou 3 ans postopératoires selon les différents auteurs [31]. La durée des phases va

dépendre du microenvironnement, des conditions de la ligamentisation à proximité des tunnels, des reliquats tendineux et de la graisse de Hoffa. La zone médiane a un environnement et des conditions mécaniques moins favorables, ainsi la ligamentisation sera plus tardive. Pour Murakami et al. l'hypersignal autour et dans la greffe de tendons ischio-jambiers correspond à une infiltration vasculaire et synoviale qui disparaît progressivement après 1 an [16]. Weiler et al. ont montré sur une étude animale, un hypersignal des greffes pendant la phase initiale puis une réduction du signal parallèle à l'amélioration des caractéristiques mécaniques [18]. Ils ont également démontré une corrélation négative entre l'intensité du SNQ et les qualités mécaniques de la greffe. Notre étude a également montré une réduction progressive de l'hypersignal des greffes à partir de 6 mois. L'intérêt de l'injection de PRP en intra-articulaire ou dans les tunnels est controversé. Pour Figueroa et al. [24], il n'y a pas de bénéfice, alors que pour Radice et al. ou Orrego et al. [32,33], la ligamentisation évaluée sur des IRM serait accélérée. L'IRM pourrait constituer un des éléments d'évaluation de la qualité de la greffe et de décision pour orienter la rééducation puis de la reprise de certains sports [30].

Le Howell intratibial s'améliore entre 6 mois et 2 ans, mais moins de 10 % des patients ont un Howell de grade I à 2 ans alors que Colombet et al. retrouvent 25 % de grade I en cas de fixation par vis et 97 % en cas de fixation par un système de fils suspendus à 6 mois postopératoire [28]. Pour Murakami et al. à partir d'une étude de 75 IRM de greffes semi-tendinosus-gracillis, 65 % des greffes intra-tibiales ont un grade Howell I à un an minimum [10].

Expérimentalement, l'interface tendon-os hypervasculaire est remplacée par des fibres de Sharpey qui assurent une fixation complète de la greffe à 6 mois chez le lapin et 1 an chez le singe macaque rhésus [34,35]. Lors de la reprise de 2 plasties du LCA par Pinczewski et al. des fibres de collagène type Sharpey sont présentes à partir de 12 semaines postopératoire [36]. Pour Robert et al. les biopsies dans le tunnel fémoral ont montré un ancrage tendineux mature à partir de 10 mois [37]. Murakami et al. démontrent une réduction progressive de l'hypersignal de l'interface et concluent que la maturation complète de l'interface prend entre 6 et 12 mois, la réduction de l'hypersignal de l'interface correspondant à la maturation du tissu de granulation en fibres de collagène est plus rapide que la maturation de la greffe intratibiale [10].

L'analyse du signal IRM à 6 mois n'a pas permis d'identifier des patients à risque de rerupture. Il y avait même un grade Howell I parmi les 7 dossiers. Li et al. n'avaient non plus pas retrouvé de modifications prédictives du résultat clinique à 1 an postopératoire [29], Biercevicz et al. n'ont pas montré de valeur prédictive du volume ou du signal IRM à 3 ans postopératoires sur le score de KOOS ou la laximétrie, mais une valeur prédictive à 5 ans [19]. Les reruptures sont majoritairement secondaires à un nouveau traumatisme, comme en témoigne le délai moyen de 13,2 mois dans notre série qui est plus en faveur d'un nouvel évènement traumatique sur un genou opéré, mais stable ou à une malposition des tunnels plutôt qu'à un défaut biologique de ligamentisation. Plusieurs travaux récents mettent en évidence comme facteurs majeurs de rerupture, le jeune âge et les traumatismes ultérieurs après la reprise sportive [38].

Il n'a pas été mis en évidence de différence selon le type de greffe. Biercevicz et al. n'ont pas trouvé de différence de signal IRM entre des greffes aux ischio-jambiers ou au tendon patellaire [19]. Ma et al. retrouvent un SNQ significativement inférieur dans les greffes avec le tendon quadricipital qu'avec les ischio-jambiers [22]. Cette réduction du SNQ serait expliquée par la meilleure qualité de l'ancrage osseux des greffes avec le TQ qu'avec le DI-DT ou le DT-4.

Notre étude présente plusieurs limites. Le recul de 2 ans est insuffisant pour obtenir une greffe mature selon Claes et al. [31]. D'autres auteurs démontrent que la ligamentisation peut se prolonger jusqu'à 3 ans, voire plus chez l'homme [19,39,40]. L'absence de facteur prédictif de rupture à 6 mois s'explique par des effectifs non comparables (7 IRM versus 39 IRM), il faudrait pouvoir comparer un groupe de futures ruptures à un groupe de greffes non rompues et d'effectifs similaires à 6 mois. De même, pour la comparaison entre les différents greffons utilisés, des groupes d'effectif comparable pourraient mettre en évidence des différences de signal pour tel ou tel type de greffe. S'agissant d'une étude multicentrique, certains points techniques peuvent différer selon les opérateurs : niveau de pré-tension, sites anatomiques ou non d'implantation de la greffe, immobilisation et rééducation postopératoires, le type de greffe n'étant pas la seule variable pouvant intervenir dans le remodelage de la plastie. L'acquisition des IRM sur des machines de constructeurs différents est un facteur limitant qui a été réduit par l'uniformisation des mesures.

Malgré ces réserves notre étude présente 3 points forts : le nombre élevé d'IRM étudiées (126) ayant permis d'analyser de manière fiable la ligamentisation jusqu'à 2 ans postopératoires, les délais constants (6 mois, 1 et 2 ans), la double lecture réalisée par un observateur donne également une cohérence des différents paramètres étudiés mise en évidence par les coefficients de corrélation intra-observateur très satisfaisants.

CONCLUSION

L'évolution du signal IRM, donc de la maturation de la greffe se poursuit jusqu'à 2 ans postopératoires, mais la ligamentisation de la plastie n'aboutit pas à un LCA normal, les greffes étant très homogènes contrairement aux LCA normaux. À l'inverse des idées reçues, la maturation des greffes chez l'enfant semble plus longue que chez l'adulte ; en conséquence, il faudra être particulièrement vigilant sur la date de reprise sportive qui ne doit pas être trop précoce. Le signal IRM de la greffe à 6 mois postopératoire n'est pas prédictif de rerupture.

FIGURES ET TABLEAUX

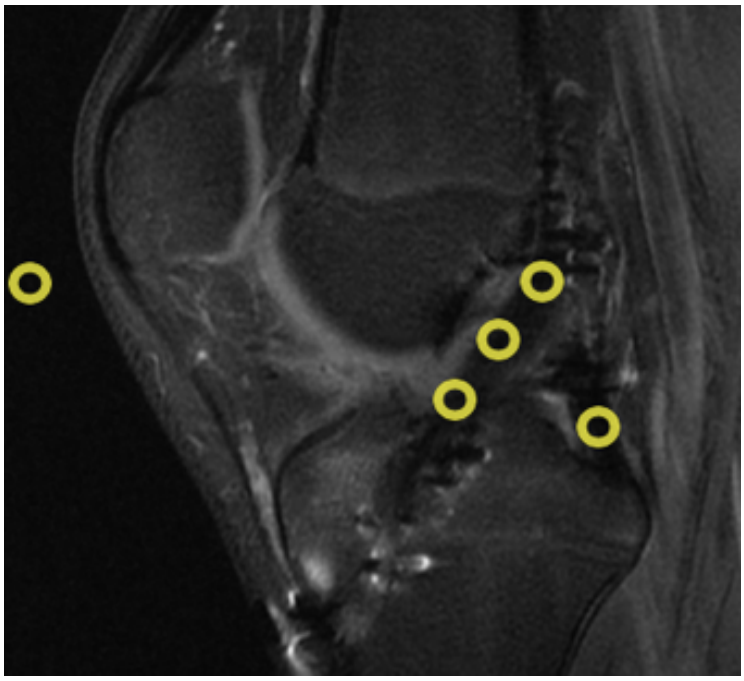

Figure. 1 ROI circulaires de 16 mm^2 à 5 niveaux : le tiers proximal, le tiers moyen, le tiers distal du LCA, au niveau du LCP (juste en arrière de l'épine) et un centimètre en avant de la pointe de la patella

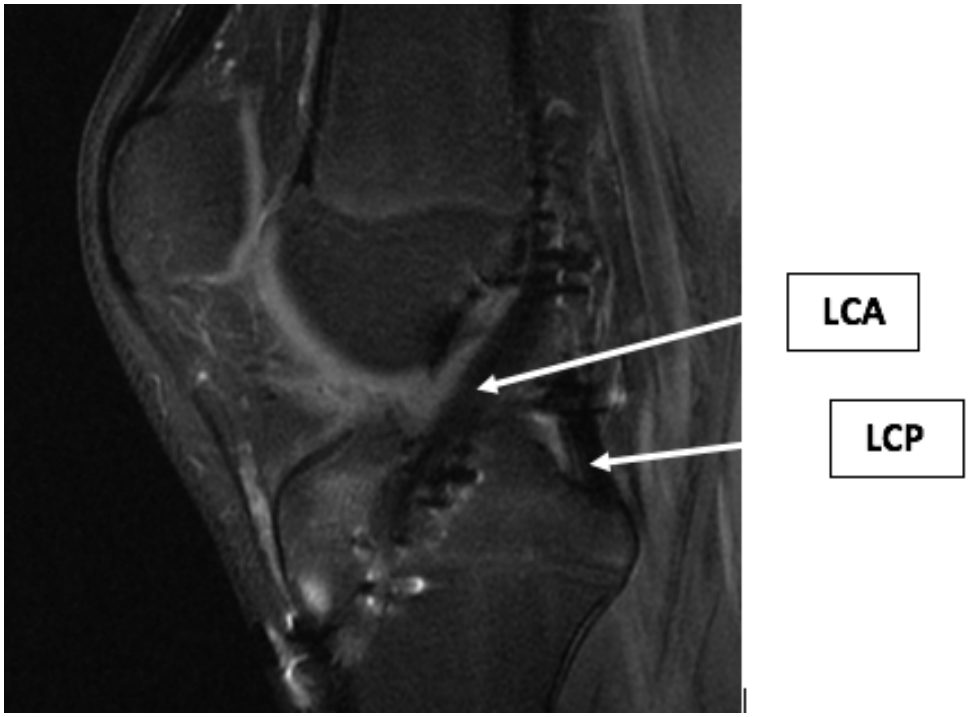

Figure. 2 Howell intra-articualire de grade I correspondant à une greffe en hyposignal total, identique à celui du LCP

Figure. 3 Howell intra-articulaire de grade II correspondant à une greffe avec moins de 50% d'hypersignal

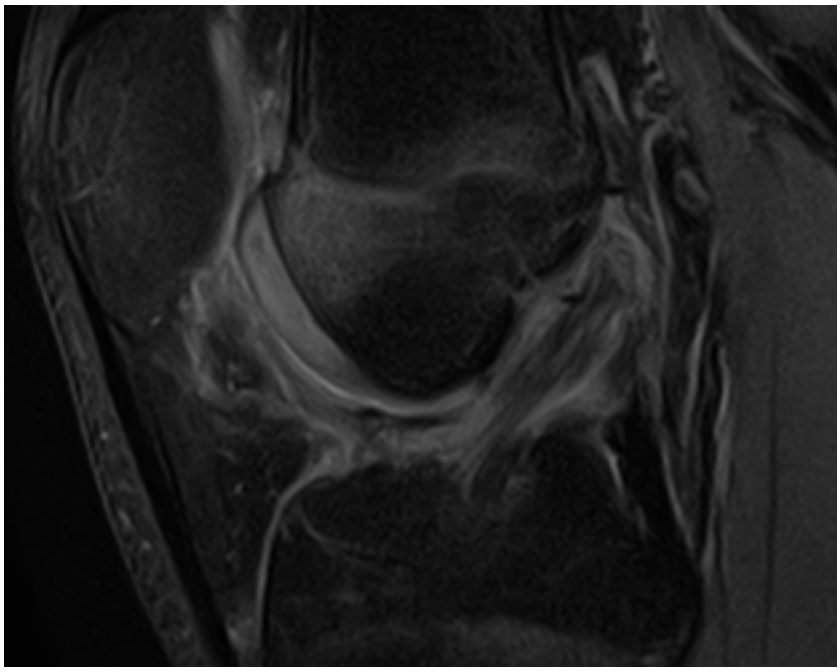

Figure. 4 Howell intra-articulaire de grade III correspondant à une greffe avec plus de 50% d'hypersignal

Figure. 5 Howell intra-articulaire de grade IV correspondant à une greffe en hypersignal total

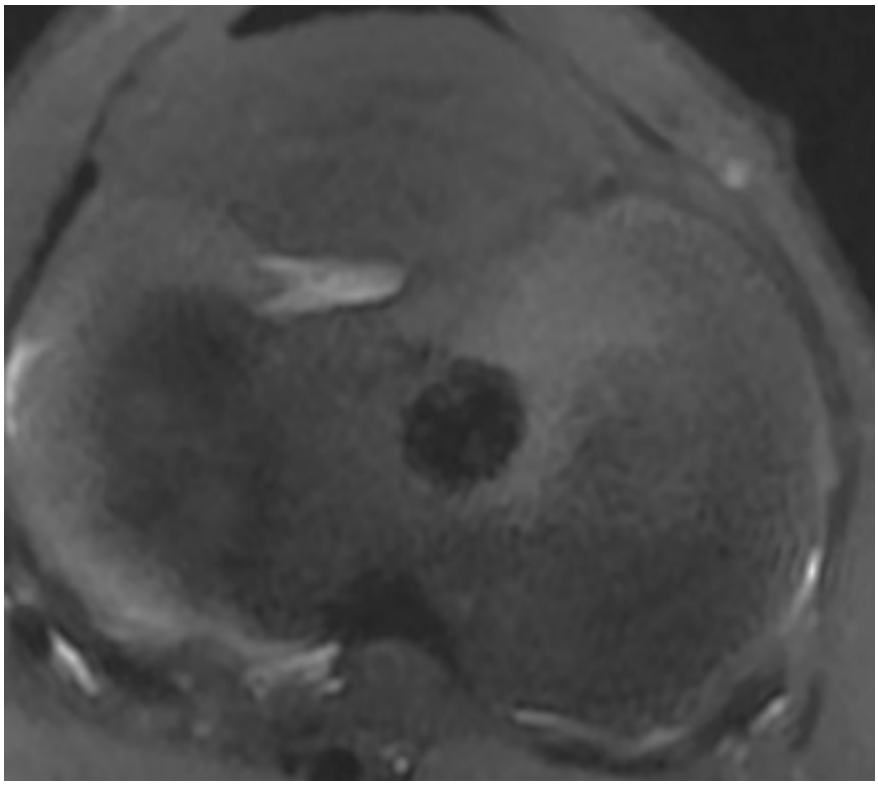

Figure. 6 Howell intratibial de grade I correspondant à une greffe en hyposignal total

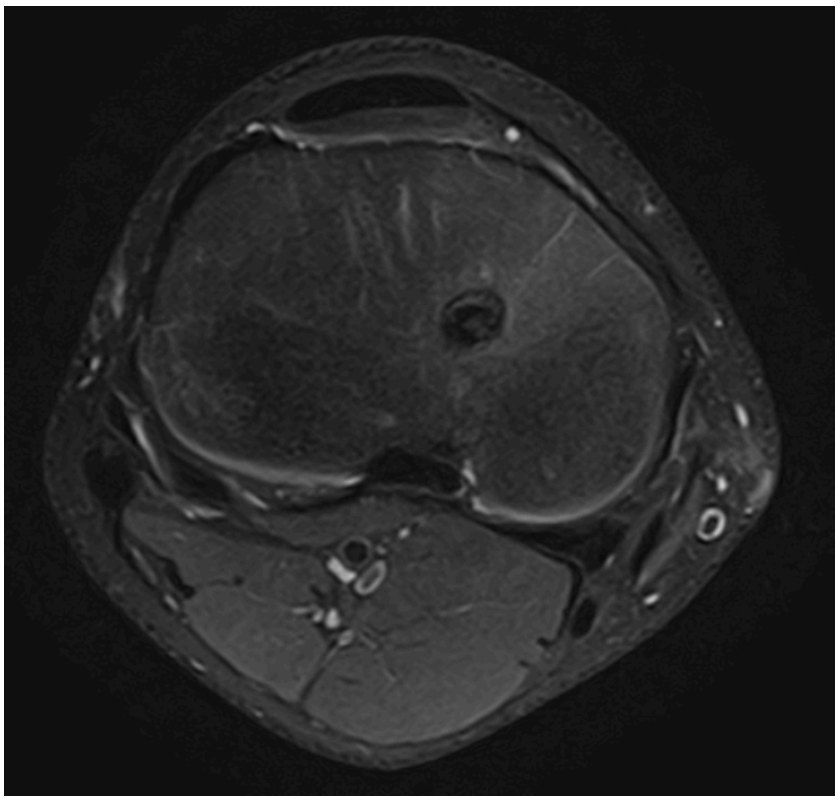

Figure. 7 Howell intratibial de grade II correspondant à une greffe avec moins de 50% d'hypersignal

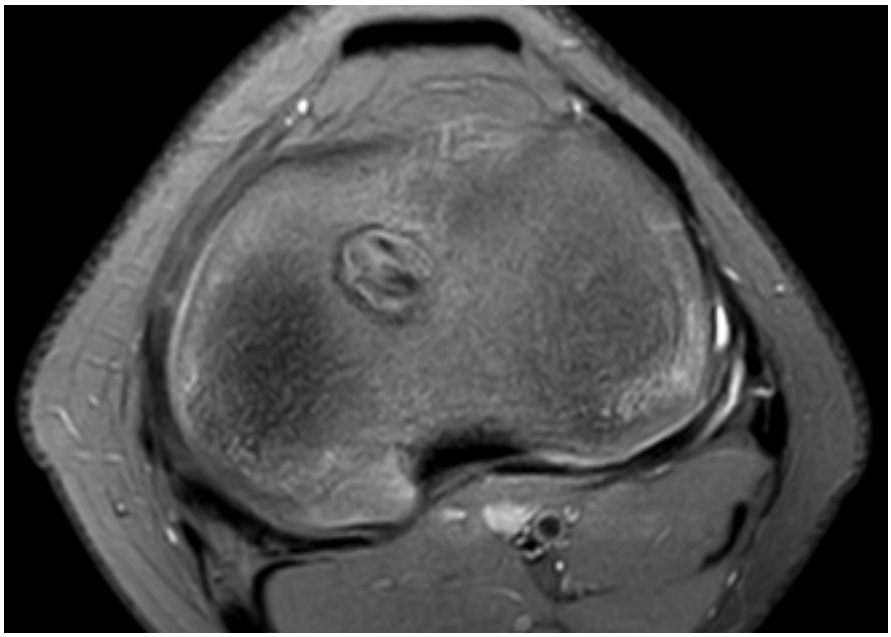

Figure. 8 Howell intratibial de grade III correspondant à une greffe avec plus de 50% d'hypersignal

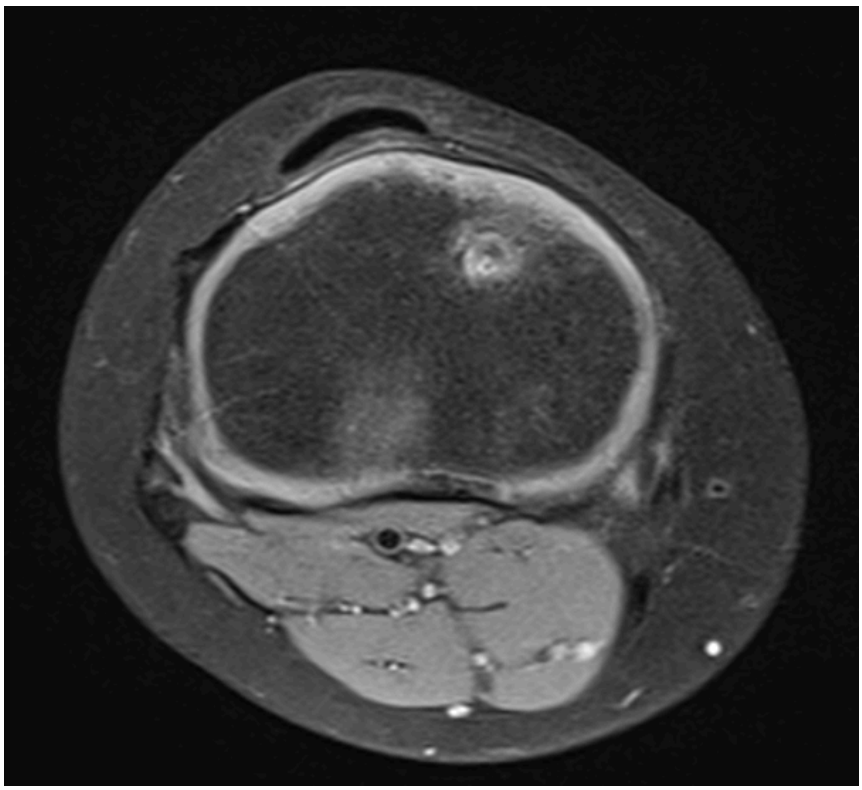

Figure. 9 Howell intratibial de grade IV correspondant à une greffe en hypersignal total

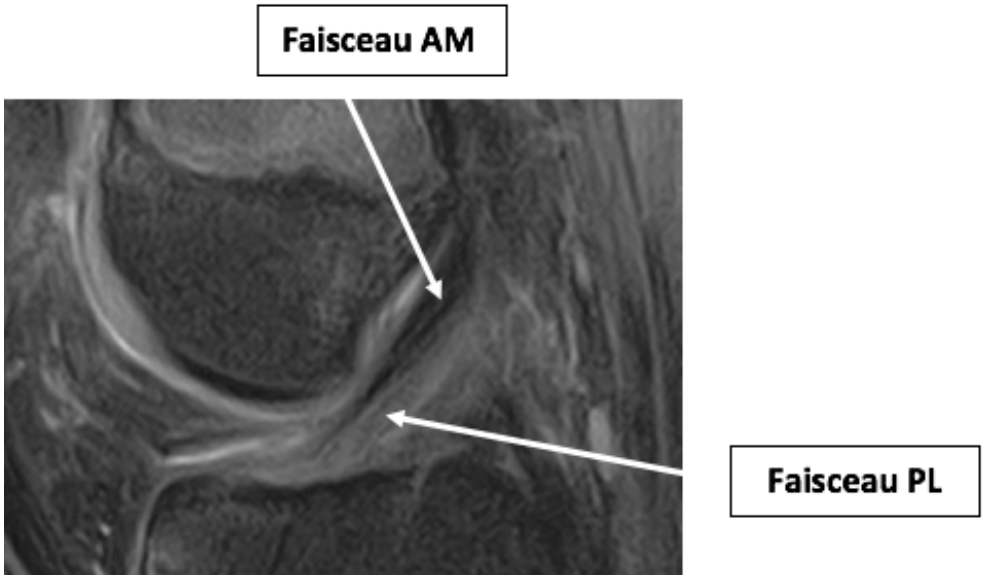

Figure. 10 L'image du LCA normal est caractérisée par une bande en hyposignal correspondante au faisceau antéro-médial (AM) et une bande postérieure en hypersignal correspondante au faisceau postéro-latéral (PL), sans qu'il n'y ait de séparation

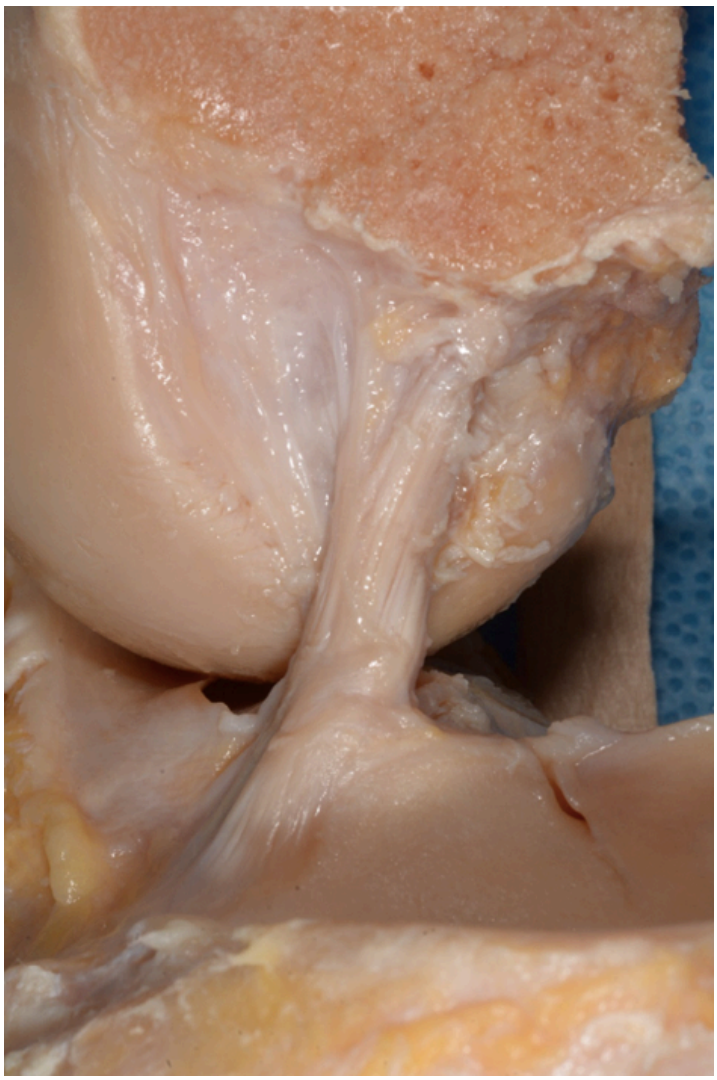

Figure. 11 Anatomie du LCA avec vue sagittale, genou en extension (le condyle médial a été enlevé). Dissection du LCA montrant l'insertion tibiale en « patte d'oie ». (Collection Henri Robert).

Tableau 1 : Caractéristiques des patients

	Greffes de LCA (n = 65)	p	Reruptures	p	LCA normaux	p
Age civil	12,9 ± 2,3 (7-16)		14 ± 0,8 (12-15)		16,3 ± 1,1 (15-19)	
Garçon / Fille	50 / 15	< 0,05	7 / 0	< 0,05	10 / 10	NS
Côté (droit / gauche)	35 / 30	NS	3 / 4	NS	10 / 10	NS

Tableau I. Caractéristiques des patients

	LCA sains (n = 20)
SNQ proximal	2,3 ± 1,7
SNQ médian	3,5 ± 2,5
SNQ distal	5,8 ± 3,2

p < 0,05

p < 0,05

p < 0,05

Tableau II. Résultats des SNQ des LCA normaux

	Greffes non rompues
SNQ proximal - IRM 1 (n = 33)	33,6 ± 112,7
SNQ proximal - IRM 2 (n = 33)	9 ± 14,7
SNQ proximal - IRM 3 (n = 35)	8,4 ± 15,6
SNQ médian - IRM 1 (n = 33)	31,4 ± 93,8
SNQ médian - IRM 2 (n = 33)	10,4 ± 11,8
SNQ médian - IRM 3 (n = 35)	10,2 ± 16,4
SNQ distal - IRM 1 (n = 33)	31 ± 106,8
SNQ distal - IRM 2 (n = 33)	8,3 ± 13,6
SNQ distal - IRM 3 (n = 35)	8,9 ± 13,5

p < 0,05 p < 0,05

p < 0,05 p < 0,05

p < 0,05 p < 0,05

Tableau III. Résultats des évolutions SNQ des greffes non rompues

Grade de Howell	IRM 1 (n = 33)	IRM 2 (n = 33)	IRM 3 (n = 35)
I	0 (0%)	1 (3%)	7 (20%)
II	10 (30%)	18 (54,5%)	21 (60%)
III	21 (63,6%)	12 (36,4%)	5 (14,3%)
IV	2 (6,1%)	2 (6,1%)	2 (5,7%)

$p < 0,05$

$p < 0,05$

Tableau IV. Résultats des évolutions des grades de Howell intra-articulaires des greffes non rompues

Grade de Howell	IRM 1 (n = 33)	IRM 2 (n = 33)	IRM 3 (n = 35)
I	2 (6,1%)	1 (3%)	10 (26,8%)
II	18 (54,5%)	24 (72,7%)	20 (57,1%)
III	13 (39,4%)	8 (24,2%)	4 (11,4%)
IV	0 (0%)	0 (0%)	1 (2,9%)

$p < 0,05$

Tableau V. Résultats des évolutions des grades de Howell intra-tibiaux des greffes non rompues

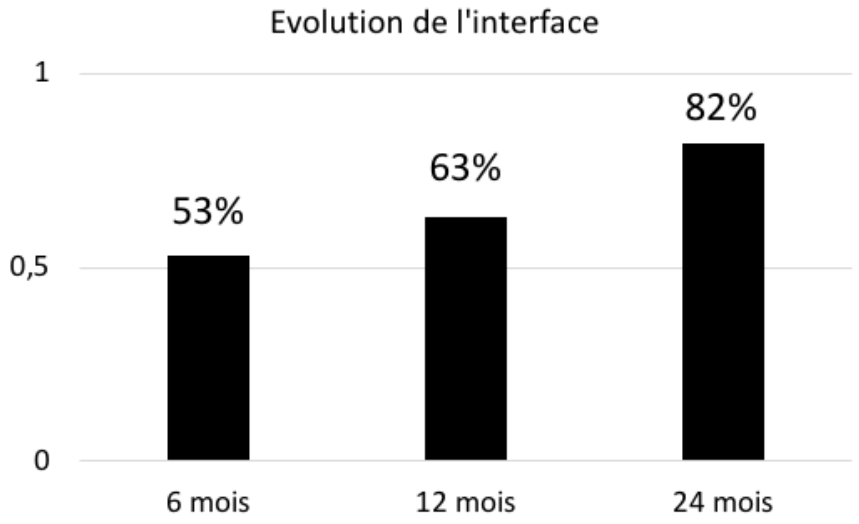

Tableau VI. Résultats de l'évolution de l'interface tendon-tunnel tibial

REFERENCES BIBLIOGRAPHIQUES

1 : Shea KG, Grimm NL, Ewing CK, Aoki SK.Youth sports anterior cruciate ligament and knee injury epidemiology : who is getting injured? In what sports? When? Clin Sports Med 2011;30:691–706.

2 : Anderson AF, Anderson CN. Correlation of meniscal and articular cartilage injuries in children and adolescents with timing of anterior cruciate ligament reconstruction. Am J Sports Med 2015;43:275–81.

3 : Chotel F, Seil R. Growth disturbances after transphyseal ACL reconstruction in skeletally immature patients : who is more at risk? Young child or adolescent? J Ped Orthop 2016;33:585–6.

4 : Morgan MD,Salmon LJ, Waller A, Roe JP, Pinczewski LA. Fifteen-year survival of endoscopic anterior cruciate ligament reconstruction in patients aged 18 years and younger. Am J Sports Med 2016;44:384–92.

5 : Chicorelli AM, Micheli LJ, Kelly M, Zurakowski D, MacDouga llR .Return to sport after anterior cruciate ligament reconstruction in the skeletally immature athlete. Clin J Sport Med 2016;26:266–71.

6 : Dunn KL, Lam KC, Valovich McLeod TC. Early operative versus delayed or nonoperative treatment of anterior cruciate ligament injuries in pediatric patients. J Athl Train 2016;51:425–7.

7 : Pierce TP, Issa K, Festa A, Scillia AJ, McInerney VK. Pediatric anterior cruciate ligament reconstruction: a systematic review of transphyseal versus physeal-sparing techniques. Am J Sports Med 2017;45:488–94.

8 : Philippou T, Kautzner J, Hladky´ V, Stastny´ E, Havlas V. Evaluation of outcomes after anterior cruciate ligament reconstruction in children and adolescents. Acta Chir Orthop Traumatol Cech 2015;82:398–403.

9 : Uchio Y, Ochi M, Adachi N, Kawasaki K, Kuriwaka M. Determination of time of biologic fixation after anterior cruciate ligament reconstruction with hamstring tendons. Am J Sports Med 2003;31:345–52.

10 : Murakami Y, Sumen Y, Ochi M, Fujimoto E, Deie M, Ikuta Y. Appearance of anterior cruciate ligament autografts in their tibial bone tunnels on oblique axial MRI. Magn Reson Imaging 1999;17:679–87.

11 : Muramatsu K, Hachiya Y, Izawa H. Serial evaluation of human anterior cruciate ligament grafts by contrast-enhanced magnetic resonance imaging: comparison of allografts and autografts. Arthroscopy 2008;24:1038–44.

12 : Fleming BC, Spindler KP, Palmer MP, Magarian EM, Murray MM. Collagen- platelet composites improve the biomechanical properties of healing anterior cruciate ligament grafts in a porcine model. Am J Sports Med 2009;37:1554–63.

13 : Murray MM, Magarian E, Zurakowski D, Fleming BC. Bone-to-bone fixation enhances functional healing of the porcine anterior cruciate ligament using a collagen-platelet composite. Arthroscopy 2010;26:S49–57.

14 : Cavaignac E, Marot V, Faruch M, Reina N, Murgier J ,Accadbled F, et al. Hamstring graft incorporation according to the length of the graft inside tunnels. Am J Sports Med 2018;46:348–56.

15 : Ntoulia A, Papadopoulou F, Zampeli F, Ristanis S, Argyropoulou M, Georgoulis A. Evaluation with contrast-enhanced magnetic resonance imaging of the anterior cruciate ligament graft during its healing process: a two-year prospective study. Skeletal Radiol 2013;42:541–52.

16 : Murakami Y, Sumen Y, Ochi M, Fujimoto E, Adachi N, Ikuta Y. MR evaluation of human anterior cruciate ligament autograft on oblique axial imaging. J Comp Assist Tomography 1998;22:270–5.

17 : Fleming BC, Vajapeyam S, Connolly SA, Magarian EM, Murray MM. The use of magnetic resonance imaging to predict ACL graft structural properties. J Biomech 2011;44:2843–6.

18 : Weiler A, Peters G, Mäurer J, Unterhauser FN, Südkamp NP. Biomechanical properties and vascularity of an anterior cruciate ligament graft can be predicted by contrast-enhanced magnetic resonance imaging. A two-year study in sheep. Am J Sports Med 2001;29:751–61.

19 : Biercevicz AM, Miranda DL, Machan JT, Murray MM, Fleming BC. In Situ, noninvasive, T2*-weighted MRI-derived parameters predict ex vivo structural properties of an anterior cruciate ligament reconstruction or bioenhanced primary repair in a porcine model. Am J Sports Med 2013;41:560–6.

20 : Scheffler SU, Unterhauser FN, Weiler A. Graft remodeling and ligamentization after anterior cruciate ligament reconstruction. Knee Surg Sports Traumatol Arthrosc 2008;16:834–42.

21 : Stöckle U, Hoffmann R, Schwedke J, Lubrich J, Vogl T, Südkamp NP, et al. Anterior cruciate ligament reconstruction: the diagnostic value of MRI. Int Orthop 1998;22:288–92.

22 : Ma Y, Murawski CD, Rahnemai-Azar AA, Maldjian C, Lynch AD, Fu FH. Graft maturity of the reconstructed anterior cruciate ligament 6 months postoperatively: a magnetic resonance imaging evaluation of quadriceps tendon with bone block and hamstring tendon autografts. Knee Surg Sports Traumatol Arthrosc 2015;23:661–8.

23 : Howell SM, Berns GS, Farley TE. Unimpinged and impinged anterior cruciate ligament grafts: MR signal intensity measurements. Radiology 1991;179:639–43.

24 : Figueroa D, Melean P, Calvo R, Vaisman A, Zilleruelo N, Figueroa F, et al. Magnetic resonance imaging evaluation of the integration and maturation of semitendinosus-gracilis graft in anterior cruciate ligament reconstruction using autologous platelet concentrate. Arthroscopy 2010;26:1318–25.

25 : Lin LI. A concordance correlation coefficient to evaluate reproducibility. Bio- metrics 1989;45:255–68.

26 : Ng WHA, Griffith JF, Hung EHY, Paunipagar B, Law BKY, Yung PSH. Imaging of the anterior cruciate ligament. World J Orthop 2011;2:75–84.

27 : Siebold R, Takada T, Feil S, Dietrich C, Stinton SK, Branch TP. Anatomical "C"-shaped double-bundle versus single-bundle anterior cruciate ligament reconstruction in pre-adolescent children with open growth plates. Knee Surg Sports Traumatol Arthrosc 2016;24:796–806.

28 : Colombet P, Graveleau N, Jambou S. Incorporation of hamstring grafts within the tibial tunnel after anterior cruciate ligament reconstruction: magnetic resonance imaging of suspensory fixation versus interference screws. Am J Sports Med 2016;44:2838–45.

29 : Li H, Chen J, Li H, Wu Z, Chen S. MRI-based ACL graft maturity does not predict clinical and functional outcomes during the first year after ACL reconstruction. Knee Surg Sports Traumatol Arthrosc 2017;25:3171–8.

30 : Pauzenberger L, Syré S, Schurz M. Ligamentization in hamstring tendon grafts after anterior cruciate ligament reconstruction: a systematic review of the literature and a glimpse into the future. Arthroscopy 2013;29:1712–21.

31 : Claes S, Verdonk P, Forsyth R, Bellemans J. The "Ligamentization" process in anterior cruciate ligament reconstruction: what happens to the human graft? A systematic review of the literature. Am J Sports Med 2011;39:2476–83.

32 : Radice F, Yánez R, Gutiérrez V, Rosales J, Pinedo M, Coda S. Comparison of magnetic resonance imaging findings in anterior cruciate ligament grafts with and without autologous platelet-derived growth factors. Arthroscopy 2010;26:50–7.

33 : Orrego M, Larrain C, Rosales J, Valenzuela L, Matas J, Durruty J, et al. Effects of platelet concentrate and a bone plug on the healing of hamstring tendons in a bone tunnel. Arthroscopy 2008;24:1373–80.

34 : Blickenstaff KR, Grana WA, Egle D. Analysis of a semitendinosus autograft in a rabbit model. Am J Sports Med 1997;25:554–9.

35 : Clancy WG, Narechania RG, Rosenberg TD, Gmeiner JG, Wisnefske DD, Lange TA. Anterior and posterior cruciate ligament reconstruction in rhesus monkeys. J Bone Joint Surg Am 1981;63:1270–84.

36 : Pinczewski LA, Clingeleffer AJ, Otto DD, Bonar SF, Corry IS. Integration of hamstring tendon graft with bone in reconstruction of the anterior cruciate ligament. Arthroscopy 1997;13:641–3.

37 : Robert H, Es-Sayeh J, Heymann D, Passuti N, Eloit S, Vaneenoge E. Hamstring insertion site healing after anterior cruciate ligament reconstruction in patients with symptomatic hardware or repeat rupture: a histologic study in 12 patients. Arthroscopy 2003;19:948–54.

38 : Liechti DJ, Chahla J, Dean CS, Mitchell JJ, Slette E, Menge TJ, et al. Outcomes and risk factors of rerevision anterior cruciate ligament reconstruction: a systema- tic review. Arthroscopy 2016;32:2151–9.

39 : Rougraff B, Shelbourne KD, Gerth PK, Warner J. Arthroscopic and histologic analysis of human patellar tendon autografts used for anterior cruciate ligament reconstruction. Am J Sports Med 1993;21:277–84.

40 : Sánchez M, Anitua E, Azofra J, Prado R, Muruzabal F, Andia I. Ligamentization of tendon grafts treated with an endogenous preparation rich in growth factors: gross morphology and histology. Arthroscopy 2010;26:470–80.

TABLE DES MATIERES

PREMIERE DE COUVERTURE

ENGAGEMENT DE NON PLAGIAT

LISTE DES ENSEIGNANTS DE L'UFR SANTE

REMERCIEMENTS

PLAN

LISTE DES ABREVIATIONS

TITRE ET AUTEURS : p.1

RESUME : p.2

ARTICLE ORIGINAL

- Introduction : p.3
- Matériel et méthodes : p.5
- Résultats : p.8
- Discussion : p.10
- Conclusion : p.13

LISTE DES FIGURES : p.14

LISTE DES TABLEAUX : p.20

REFERENCES BIBLIOGRAPHIQUES : p.23

TABLE DES MATIERES : p.26

ANNEXES : p. I

RESUME / ABSTRACT

ANNEXES

Déclaration de liens d'intérêts

N. Lefèvre est consultant pour le développement du logicielwebsurvey.fr®.

Les autres auteurs déclarent ne pas avoir de liens d'intérêts.

Contribution

Pauvert Adrien et Robert Henri : recueil, analyse des données et écriture de l'article.

Gicquel Philippe, Graveleau Nicolas, Pujol Nicolas : recueil des données.

Chotel Franck, Lefevre Nicolas : recueil, analyse des données, relecture de l'article.

Remerciements

Remerciements aux centres ayant participé : CHRU de Strasbourg, Hôpital Mère-Enfant (Hospices Civils de Lyon), Centre Hospitalier Nord Mayenne, CHU de Nantes, Clinique du sport Bordeaux-Mérignac, Centre Orthopédique Santy (Lyon), CHU de Toulouse, CHU de Tours, Clinique du sport / Institut Nollet (Paris), Centre Hospitalier de Versailles.

ELSEVIER

RCOT

revue de
chirurgie orthopédique
et traumatologique

Travaux de la Société Francophone d'Arthroscopie

S1 **Éditorial**

Genou

S2 Étude IRM de la ligamentisation des greffes de LCA chez l'enfant opéré à physe ouverte

S10 Traitement conservateur des lésions du croisé antérieur de l'enfant : à propos d'une série de 53 patients

S11 Évaluation IRM des troubles de croissance après ligamentoplastie du LCA à physe ouverte. Étude prospective multicentrique à propos de 100 patients

S19 Retour au sport et rupture itérative après ligamentoplastie du LCA chez l'enfant et l'adolescent

Épaule

S25 Quel résultat fonctionnel attendre d'un traitement médical lors d'une rupture massive et non réparable de la coiffe des rotateurs ? Étude prospective et multicentrique : à propos de 68 cas

S29 Traitement des ruptures massives de la coiffe des rotateurs : étude prospective de 218 cas

Cheville

S34 Traitement arthroscopique de l'instabilité latérale chronique de la cheville : résultats d'une série prospective multicentrique de 286 patients

S42 Classification arthroscopique des lésions chroniques du ligament talo-fibulaire antérieur dans l'instabilité latérale chronique de la cheville

S48 Corrélation arthroscopique et iconographique dans les lésions chroniques du ligament talofibulaire antérieur

S54 Guide du chirurgien orthopédiste pour l'ultrasonographie de l'épaule saine, pathologique et postopératoire

S68 **Communications particulières**

87744 ISSN 1877-0517

SOCIÉTÉ FRANÇAISE DE CHIRURGIE ORTHOPÉDIQUE ET TRAUMATOLOGIQUE CNP-SOFCOT

ACADÉMIE D'ORTHOPÉDIE ET DE TRAUMATOLOGIE

Société Francophone d'Arthroscopie SFA

vol. 104
Supplément au n°8
Décembre 2018

PAUVERT Adrien

Etude IRM de la ligamentisation des greffes de LCA chez l'enfant opéré à physe ouverte

RÉSUMÉ

Introduction

Peu de travaux de la littérature se sont intéressés à la ligamentisation des greffes de LCA pédiatriques. L'objectif de cette étude était de comparer l'aspect IRM des greffes de LCA fait dans une population à physe ouverte aux LCA d'une population d'adolescents et de recherch le signal IRM à 6 mois des plasties était prédictif d'une rerupture. Notre hypothèse était que ligamentisation, était un processus évolutif et lent.

Matériel et méthodes

Il s'agissait d'une étude prospective, multicentrique de 100 plasties (7 à 16 ans) du LCA (te quadricipital, ischio-jambiers, facia lata) dont 65 plasties non rompues ont eu une ou plusie IRM postopératoires à partir du 6e mois et jusqu'à 2 ans, 7 patients dont la plastie s'était rompue après les IRM ainsi que 20 IRM de LCA normaux d'adolescents (15 à 18 ans) ont également été étudiées. Vingt-huit patients n'ont pas eu d'IRM de contrôle. Pour chaque IRM Signal/Noise Quotient (SNQ) a été calculé au niveau de 3 zones différentes du LCA (proxima moyen, distal) et les grades (I à IV) de Howell intra-articulaire et intratibial ont également é évalués. Les tests du Chi^{2} de Mantel-Haenszel, Wilcoxon signed rank test et de Student ont réalisés. Les coefficients de correspondance intra-observateur de Lin ont été calculés.

Résultats

Pour les LCA normaux, il existait une différence significative de SNQ entre les 3 zones et un majorité de Howell III (55 % de Howell III, 25 % de Howell II et 20 % de Howell I). Pour le greffes en continuité, il existait une amélioration significative des SNQ entre 6 et 12 mois et entre 6 et 24 mois, il n'y avait, par contre, aucune différence de SNQ entre les 3 zones quel soit le délai postopératoire. Le Howell intra-articulaire s'améliorait de manière significative e 6 et 24 mois et entre 12 et 24 mois ; le Howell intratibial s'améliorait significativement seulement entre 12 et 24 mois. Il n'a été retrouvé aucune différence significative entre les greffes continues de LCA et les re-reruptures, il n'a pas non plus été retrouvé de différence entre les différents types de greffons.

Conclusion

Il existait une grande inhomogénéité des SNQ et du Howell des LCA normaux. Le SNQ et le Howell des greffes s'amélioraient jusqu'à 2 ans, sans restituer l'inhomogénéité du LCA norm la greffe étant beaucoup plus homogène. Le signal et l'aspect de la greffe de LCA et du LCA normal étaient très différents et le signal IRM à 6 mois n'était pas prédictif de rerupture.

Mots-clés : Ligamentoplastie LCA, IRM, ligamentisation, Enfant, physe ouverte

FACULTÉ DE SANTÉ
UNIVERSITÉ D'ANGERS

PAUVERT Adrien

MRI study of the ligamentization of ACL grafts in children with open growth plates

ABSTRACT

Introduction

There is little published information on the ligamentization of pediatric anterior cruciate ligai (ACL) grafts. The aims of our study were to compare the MRI appearance of ACL grafts performed in a population with open growth plates to normal ACLs in adolescents and to determine whether the MRI signal in the grafts at 6 months could predict a retear. We hypothesized that ligamentization was a slow, gradual process.

Material and methods

This was a prospective multicenter study of 100 ACL grafts (quadriceps tendon, hamstring tendon, fascia lata) in children 7 to 16 years of age. Of these, 65 intact grafts underwent or more MRI examinations between 6 months and 2 years postoperative. MRI images were als analyzed in 7 patients who suffered a retear and in the intact ACL of 20 adolescents (15 to 1 years of age). The other 28 patients did not undergo an MRI during the postoperative phase For each MRI, the signal-to-noise quotient (SNQ) was calculated in three different areas in t ACL (proximal, middle, distal) along with the Howell intra-articular and intra-tibial grades fr to IV. The Mantel-Haenszel Chi-square, Wilcoxon signed-rank test and Student's t-test were used to compare groups. The Lin concordance correlation coefficients were calculated for int rater consistency.

Results

There was a difference in the SNQ between the three zones of a normal ACL. Most were Hov grade III (55% Howell III, 25% Howell II and 20% Howell I). For intact grafts, the SNQ improved significantly between 6 and 12 months and between 6 and 24 months. There was difference in the SNQ between the three zones independent of the postoperative time point. intra-articular Howell grade improved significantly between 6 and 24 months and between 1 and 24 months. The intra-tibial Howell grade improved significantly between 12 and 24 mor There were no significant differences between patients with intact grafts and those who suff a retear. There were no differences between the various types of grafts used.

Conclusion

Normal ACLs in adolescents have inhomogeneous SNQ and Howell grades. The SNQ and Ho grades in ACL grafts are more homogeneous and continue to improve out to 2 years, but do reach that of a normal ACL. The signal and appearance of an ACL graft and normal ACL are different, and the MRI signal at 6 months postoperative is not predictive of retear.

Level of evidence III, prospective study.

Keywords : ACL reconstruction, MRI, Ligamentization, children, Open growth plates

FACULTÉ DE SANTÉ
UNIVERSITÉ D'ANGERS