Année 2020/2021

Thèse

Pour le

DOCTORAT EN MEDECINE

Diplôme d'État

par

Manon TRANIER

Née le 28/03/1991 à Albi (81)

Traitement de l'instabilité postéro-latérale du coude par ligamentoplastie : à propos de 32 patients évalués à 10 ans de recul moyen

---

Présentée et soutenue publiquement le **23 septembre 2021** devant un jury composé de :

Président du Jury : Professeur Luc FAVARD, Chirurgie orthopédique et traumatologique, Faculté de Médecine – Tours

Membres du Jury :

Professeur Jean BRILHAULT, Chirurgie orthopédique et traumatologique, Faculté de Médecine – Tours

Docteur Jacky LAULAN, Chirurgie orthopédique et traumatologique, PH, CHU – Tours

Docteur Nicolas BIGORRE, Chirurgie orthopédique et traumatologique – Angers

Docteur Steven ROULET, Chirurgie orthopédique et traumatologique, CCA, Faculté de Médecine – Tours

Docteur Yanis DECHIR, Chirurgie orthopédique et traumatologique, CCA, Faculté de Médecine – Tours

Directeur de thèse : Docteur Guillaume BACLE, Chirurgie orthopédique et traumatologique, PH, CHU – Tours

UNIVERSITE DE TOURS

FACULTE DE MEDECINE DE TOURS

DOYEN
Pr Patrice DIOT

VICE-DOYEN
Pr Henri MARRET

ASSESSEURS
Pr Denis ANGOULVANT, Pédagogie
Pr Mathias BUCHLER, Relations internationales
Pr Theodora BEJAN-ANGOULVANT, Moyens – relations avec l'Université
Pr Clarisse DIBAO-DINA, Médecine générale
Pr François MAILLOT, Formation Médicale Continue
Pr Patrick VOURC'H, Recherche

RESPONSABLE ADMINISTRATIVE
Mme Fanny BOBLETER

****

DOYENS HONORAIRES
Pr Emile ARON (†) – 1962-1966 Directeur de l'École de Médecine - 1947-1962
Pr Georges DESBUQUOIS (†) - 1966-1972
Pr André GOUAZE (†) - 1972-1994
Pr Jean-Claude ROLLAND – 1994-2004
Pr Dominique PERROTIN – 2004-2014

PROFESSEURS EMERITES
Pr Daniel ALISON
Pr Gilles BODY
Pr Jacques CHANDENIER
Pr Philippe COLOMBAT
Pr Etienne DANQUECHIN-DORVAL
Pr Pascal DUMONT
Pr Dominique GOGA
Pr Gérard LORETTE
Pr Dominique PERROTIN
Pr Roland QUENTIN

PROFESSEURS HONORAIRES
P. ANTHONIOZ – P. ARBEILLE – A. AUDURIER – A. AUTRET – P. BAGROS – P.BARDOS – C. BARTHELEMY – J.L. BAULIEU – C. BERGER – JC. BESNARD – P. BEUTTER – C. BONNARD – P. BONNET – P. BOUGNOUX – P. BURDIN – L. CASTELLANI – A. CHANTEPIE – B. CHARBONNIER – P. CHOUTET – T. CONSTANS – P. COSNAY – C. COUET – L. DE LA LANDE DE CALAN – J.P. FAUCHIER – F. FETISSOF – J. FUSCIARDI – P. GAILLARD – G. GINIES – A. GOUDEAU – J.L. GUILMOT – O. HAILLOT – N. HUTEN – M. JAN – J.P. LAMAGNERE – F. LAMISSE – Y. LANSON – O. LE FLOCH – Y. LEBRANCHU – E. LECA – P. LECOMTE – AM. LEHR-DRYLEWICZ – E. LEMARIE – G. LEROY – M. MARCHAND – C. MAURAGE – C. MERCIER – J. MOLINE – C. MORAINE – J.P. MUH – J. MURAT – H. NIVET – L. POURCELOT – P. RAYNAUD – D. RICHARD-LENOBLE – A. ROBIER – J.C. ROLLAND – D. ROYERE - A. SAINDELLE – E. SALIBA – J.J. SANTINI – D. SAUVAGE – D. SIRINELLI – J. WEILL

PROFESSEURS DES UNIVERSITES - PRATICIENS HOSPITALIERS

ANDRES Christian..... ……. Biochimie et biologie moléculaire
ANGOULVANT Denis ..... Cardiologie
APETOH Lionel ..... Immunologie
AUPART Michel..... Chirurgie thoracique et cardiovasculaire
BABUTY Dominique ..... Cardiologie
BAKHOS David..... Oto-rhino-laryngologie
BALLON Nicolas..... Psychiatrie ; addictologie
BARILLOT Isabelle..... Cancérologie ; radiothérapie
BARON Christophe ..... Immunologie
BEJAN-ANGOULVANT Théodora ..... Pharmacologie clinique
BERHOUET Julien..... Chirurgie orthopédique et traumatologique
BERNARD Anne ..... Cardiologie
BERNARD Louis ..... Maladies infectieuses et maladies tropicales
BLANCHARD-LAUMONNIER Emmanuelle..... Biologie cellulaire
BLASCO Hélène..... Biochimie et biologie moléculaire
BONNET-BRILHAULT Frédérique ..... Physiologie
BOURGUIGNON Thierry .....Chirurgie thoracique et cardiovasculaire
BRILHAULT Jean..... Chirurgie orthopédique et traumatologique
BRUNEREAU Laurent ..... Radiologie et imagerie médicale
BRUYERE Franck..... Urologie
BUCHLER Matthias..... Néphrologie
CALAIS Gilles.....Cancérologie, radiothérapie
CAMUS Vincent..... Psychiatrie d'adultes
CORCIA Philippe..... Neurologie
COTTIER Jean-Philippe ..... Radiologie et imagerie médicale
DEQUIN Pierre-François.....Thérapeutique
DESOUBEAUX Guillaume.....Parasitologie et mycologie
DESTRIEUX Christophe ..... Anatomie
DIOT Patrice..... Pneumologie
DU BOUEXIC de PINIEUX Gonzague ..... Anatomie & cytologie pathologiques
DUCLUZEAU Pierre-Henri..... Endocrinologie, diabétologie, et nutrition
EL HAGE Wissam..... Psychiatrie adultes
EHRMANN Stephan ..... Médecine intensive – réanimation
FAUCHIER Laurent ..... Cardiologie
FAVARD Luc..... Chirurgie orthopédique et traumatologique
FOUGERE Bertrand ..... Gériatrie
FOUQUET Bernard..... Médecine physique et de réadaptation
FRANCOIS Patrick..... Neurochirurgie
FROMONT-HANKARD Gaëlle ..... Anatomie & cytologie pathologiques
GATAULT Philippe..... Néphrologie
GAUDY-GRAFFIN Catherine..... Bactériologie-virologie, hygiène hospitalière
GOUPILLE Philippe ..... Rhumatologie
GRUEL Yves..... Hématologie, transfusion
GUERIF Fabrice..... Biologie et médecine du développement et de la reproduction
GUILLON Antoine..... Médecine intensive – réanimation
GUYETANT Serge ..... Anatomie et cytologie pathologiques
GYAN Emmanuel..... Hématologie, transfusion
HALIMI Jean-Michel..... Thérapeutique
HANKARD Régis..... Pédiatrie
HERAULT Olivier ..... Hématologie, transfusion
HERBRETEAU Denis ..... Radiologie et imagerie médicale
HOURIOUX Christophe..... Biologie cellulaire
IVANES Fabrice ..... Physiologie
LABARTHE François ..... Pédiatrie
LAFFON Marc ..... Anesthésiologie et réanimation chirurgicale, médecine d'urgence
LARDY Hubert..... Chirurgie infantile
LARIBI Saïd..... Médecine d'urgence
LARTIGUE Marie-Frédérique..... Bactériologie-virologie
LAURE Boris..... Chirurgie maxillo-faciale et stomatologie
LECOMTE Thierry..... Gastroentérologie, hépatologie
LESCANNE Emmanuel..... Oto-rhino-laryngologie
LINASSIER Claude ..... Cancérologie, radiothérapie
MACHET Laurent ..... Dermato-vénéréologie
MAILLOT François ..... Médecine interne
MARCHAND-ADAM Sylvain..... Pneumologie

MARRET Henri ..... Gynécologie-obstétrique
MARUANI Annabel ..... Dermatologie-vénéréologie
MEREGHETTI Laurent..... Bactériologie-virologie ; hygiène hospitalière
MITANCHEZ Delphine ..... Pédiatrie
MORINIERE Sylvain..... Oto-rhino-laryngologie
MOUSSATA Driffa ..... Gastro-entérologie
MULLEMAN Denis..... Rhumatologie
ODENT Thierry..... Chirurgie infantile
OUAISSI Mehdi ..... Chirurgie digestive
OULDAMER Lobna..... Gynécologie-obstétrique
PAINTAUD Gilles .....Pharmacologie fondamentale, pharmacologie clinique
PATAT Frédéric ..... Biophysique et médecine nucléaire
PERROTIN Franck ..... Gynécologie-obstétrique
PISELLA Pierre-Jean..... Ophtalmologie
PLANTIER Laurent..... Physiologie
REMERAND Francis..... Anesthésiologie et réanimation, médecine d'urgence ROINGEARD
Philippe..... Biologie cellulaire
ROSSET Philippe..... Chirurgie orthopédique et traumatologique
RUSCH Emmanuel..... Epidémiologie, économie de la santé et prévention
SAINT-MARTIN Pauline..... Médecine légale et droit de la santé
SALAME Ephrem..... Chirurgie digestive
SAMIMI Mahtab..... Dermatologie-vénéréologie
SANTIAGO-RIBEIRO Maria ..... Biophysique et médecine nucléaire
THOMAS-CASTELNAU Pierre ..... Pédiatrie
TOUTAIN Annick..... Génétique
VAILLANT Loïc..... Dermato-vénéréologie
VELUT Stéphane..... Anatomie
VOURC'H Patrick..... Biochimie et biologie moléculaire
WATIER Hervé ..... Immunologie
ZEMMOURA Ilyess ..... Neurochirurgie

PROFESSEUR DES UNIVERSITES DE MEDECINE GENERALE

DIBAO-DINA Clarisse
LEBEAU Jean-Pierre

PROFESSEURS ASSOCIES

MALLET Donatien..... Soins palliatifs
POTIER Alain..... Médecine Générale
ROBERT Jean..... Médecine Générale

PROFESSEUR CERTIFIE DU 2ND DEGRE

MC CARTHY Catherine..... Anglais

MAITRES DE CONFERENCES DES UNIVERSITES - PRATICIENS HOSPITALIERS

AUDEMARD-VERGER Alexandra..... Médecine interne
BARBIER Louise..... Chirurgie digestive
BINET Aurélien ..... Chirurgie infantile
BISSON Arnaud ..... Cardiologie (CHRO)
BRUNAULT Paul ..... Psychiatrie d'adultes, addictologie
CAILLE Agnès ..... Biostat., informatique médical et technologies de communication
CARVAJAL-ALLEGRIA Guillermo..... Rhumatologie (au 01/10/2021)
CLEMENTY Nicolas..... Cardiologie
DENIS Frédéric..... Odontologie
DOMELIER Anne-Sophie ..... Bactériologie-virologie, hygiène hospitalière
DUFOUR Diane ..... Biophysique et médecine nucléaire
ELKRIEF Laure..... Hépatologie – gastroentérologie
FAVRAIS Géraldine..... Pédiatrie
FOUQUET-BERGEMER Anne-Marie..... Anatomie et cytologie pathologiques
GOUILLEUX Valérie..... Immunologie
GUILLON-GRAMMATICO Leslie..... Epidémiologie, économie de la santé et prévention

HOARAU Cyrille ..... Immunologie
LE GUELLEC Chantal..... Pharmacologie fondamentale, pharmacologie clinique
LEFORT Bruno..... Pédiatrie
LEGRAS Antoine..... Chirurgie thoracique
LEMAIGNEN Adrien ..... Maladies infectieuses
MACHET Marie-Christine ..... Anatomie et cytologie pathologiques
MOREL Baptiste..... Radiologie pédiatrique
PARE Arnaud..... Chirurgie maxillo-faciale et stomatologie
PIVER Éric..... Biochimie et biologie moléculaire
REROLLE Camille..... Médecine légale
ROUMY Jérôme ..... Biophysique et médecine nucléaire
SAUTENET Bénédicte ..... Thérapeutique
STANDLEY-MIQUELESTORENA Elodie ..... Anatomie et cytologie pathologiques
STEFIC Karl..... Bactériologie
TERNANT David..... Pharmacologie fondamentale, pharmacologie clinique VUILLAUME-WINTER Marie-Laure..... Génétique

MAITRES DE CONFERENCES DES UNIVERSITES

AGUILLON-HERNANDEZ Nadia.....Neurosciences
NICOGLOU Antonine ..... Philosophie – histoire des sciences et des techniques
PATIENT Romuald..... Biologie cellulaire
RENOUX-JACQUET Cécile .....Médecine Générale

MAITRES DE CONFERENCES ASSOCIES

BARBEAU Ludivine..... Médecine Générale
ETTORI-AJASSE Isabelle..... Médecine Générale
PAUTRAT Maxime ..... Médecine Générale
RUIZ Christophe..... Médecine Générale
SAMKO Boris..... Médecine Générale

CHERCHEURS INSERM - CNRS - INRAE

BECKER Jérôme..... Chargé de Recherche Inserm – UMR Inserm 1253
BOUAKAZ Ayache ..... Directeur de Recherche Inserm – UMR Inserm 1253
BRIARD Benoit..... Chargé de Recherche Inserm – UMR Inserm 1100
CHALON Sylvie ..... Directeur de Recherche Inserm – UMR Inserm 1253
DE ROCQUIGNY Hugues ..... Chargé de Recherche Inserm – UMR Inserm 1259
ESCOFFRE Jean-Michel..... Chargé de Recherche Inserm – UMR Inserm 1253
GILOT Philippe..... Chargé de Recherche Inrae – UMR Inrae 1282
GOUILLEUX Fabrice ..... Directeur de Recherche CNRS – EA 7501 - ERL CNRS 7001
GOMOT Marie..... Chargée de Recherche Inserm – UMR Inserm 1253
HEUZE-VOURCH Nathalie..... Directrice de Recherche Inserm – UMR Inserm 1100
KORKMAZ Brice..... Chargé de Recherche Inserm – UMR Inserm 1100
LATINUS Marianne..... Chargée de Recherche Inserm – UMR Inserm 1253 LAUMONNIER Frédéric ..... Chargé de Recherche Inserm - UMR Inserm 1253
LE MERREUR Julie..... Directrice de Recherche CNRS – UMR Inserm 1253
MAMMANO Fabrizio..... Directeur de Recherche Inserm – UMR Inserm 1259
MEUNIER Jean-Christophe ..... Chargé de Recherche Inserm – UMR Inserm 1259
PAGET Christophe ..... Chargé de Recherche Inserm – UMR Inserm 1100
RAOUL William ..... Chargé de Recherche Inserm – UMR CNRS 1069
SI TAHAR Mustapha ..... Directeur de Recherche Inserm – UMR Inserm 1100
SUREAU Camille ..... Directrice de Recherche émérite CNRS – UMR Inserm 1259 WARDAK Claire..... Chargée de Recherche Inserm – UMR Inserm 1253

CHARGES D'ENSEIGNEMENT

Pour l'Ecole d'Orthophonie
DELORE Claire ..... Orthophoniste
GOUIN Jean-Marie..... Praticien Hospitalier
Pour l'Ecole d'Orthoptie
BOULNOIS Sandrine..... Orthoptiste
SALAME Najwa..... Orthoptiste
Pour l'Ethique Médicale
BIRMELE Béatrice..... Praticien Hospitalier

SERMENT D'HIPPOCRATE

En présence des Maîtres de cette Faculté,
de mes chers condisciples
et selon la tradition d'Hippocrate,
je promets et je jure d'être fidèle aux lois de l'honneur
et de la probité dans l'exercice de la Médecine.

Je donnerai mes soins gratuits à l'indigent,
et n'exigerai jamais un salaire au-dessus de mon travail.

Admis dans l'intérieur des maisons, mes yeux
ne verront pas ce qui s'y passe, ma langue taira
les secrets qui me seront confiés et mon état ne servira pas
à corrompre les mœurs ni à favoriser le crime.

Respectueux et reconnaissant envers mes Maîtres,
je rendrai à leurs enfants
l'instruction que j'ai reçue de leurs pères.

Que les hommes m'accordent leur estime
si je suis fidèle à mes promesses.
Que je sois couvert d'opprobre
et méprisé de mes confrères
si j'y manque.

REMERCIEMENTS

A mon directeur de thèse,
Monsieur le **Docteur Guillaume Bacle**
La FST m'aura permis de bénéficier de cette relation de compagnonnage si particulière qui se concrétise avec ce travail. Merci pour ton enseignement, ton temps et tes précieux conseils. Travailler à tes côtés est autant enrichissant que plaisant. L'esprit de l'école de chirurgie de la main tourangelle est entre de bonnes mains pour perdurer.

A mon président du jury,
Monsieur le **Professeur Luc Favard**
Votre aisance chirurgicale et intellectuelle est un modèle. Merci de m'avoir acceptée dans votre service durant tous ces semestres. C'est un honneur de pouvoir bénéficier de votre enseignement et un privilège de profiter de votre expérience pour créer ensemble ce nouveau statut de docteur junior.

Aux membres de mon jury,
Monsieur le **Professeur Jean Brilhault**
Merci pour votre implication et votre disponibilité pour la formation des internes. Merci pour votre rigueur et votre professionnalisme que vous cherchez à nous transmettre. C'est un honneur d'avoir pu travailler à vos côtés en tant que référente et découvrir avec vous l'autre côté du métier.

Monsieur le **Docteur Jacky Laulan**
Votre réputation m'a amené à découvrir la ville de Tours. Votre intégrité et vos innombrables connaissances sont un exemple. C'est un honneur et un privilège de bénéficier de votre enseignement et de toutes vos astuces chirurgicales. Vos Laulaneries, chirurgicales ou lexicales, resteront gravées dans ma mémoire.

Monsieur le **Docteur Nicolas Bigorre**
Merci d'avoir accepté de représenter le centre de la main d'Angers et de l'intérêt que tu as porté à ce travail. Travailler à tes côtés est un plaisir quotidien dont je ne manquerai pas de me souvenir avec nostalgie. Merci pour tout ce temps que tu accordes à la formation des internes et la passion que tu y mets. Ton adresse chirurgicale et ton aisance scientifique sont pour moi un exemple que j'espère réussir à suivre.

Monsieur le **Docteur Steven Roulet**
Merci pour ton enseignement scientifique et la patience dont il a fallu faire preuve. Merci également pour toutes ces heures passées au bloc opératoire, pour avoir partagé une bonne partie de tes connaissances et m'avoir guidé sur mes premiers programmés. Malgré certains désaccords musicaux, cette amitié chirurgicale m'a beaucoup apporté et me manque déjà.

Monsieur le **Docteur Yanis Dechir**
Ta présence ici en est d'autant une concrétisation de l'internat. Tu as été mon premier co-interne et le meilleur. Merci de m'avoir guidé, donné confiance et toujours cru en moi. Tu as été un grand frère dans ma carrière avant de finir par l'être tout court. C'est un plaisir quotidien de partager ta vie et de continuer à te voir t'épanouir professionnellement et personnellement

A mes maîtres d'internat,

Du service de Chirurgie Plastique et Reconstructrice – CHU Tours Trousseau

Aux **Docteurs Nathalie Formé et Aurélie Bourdais-Sallot**, pour votre enseignement, vos techniques de suture et plastie, votre connaissance en cicatrisation et de rendre tout cela aussi jovial et personnel. Merci pour votre gentillesse et votre disponibilité.
Merci à **Patricia** de faire tellement plus que son travail, pour sa patience, ses connaissances et sa gentillesse.
Merci à **Alice** d'avoir apporté un brin de folie à ce semestre.
C'était un réel plaisir de travailler avec vous.

Du service de Chirurgie Orthopédique – CH Blois

Au **Docteur Gilles Girard**, votre aisance chirurgicale impose l'admiration. Merci de m'avoir intégré dans votre service et merci pour avoir largement contribué à mes connaissances en chirurgie prothétique. Merci également d'avoir été le premier à m'avoir fait confiance en chirurgie de la main.
Aux **Docteurs Alexandre Tavan, Marc Planchenault, Nordine Arzour** pour votre enseignement.
A **Vincent** pour tes conseils et le co-voiturage.
Merci à l'équipe de chirurgie digestive pour m'avoir fait découvrir leur spécialité avec tant de bienveillance.
Merci à **Caroline** et **Patricia** pour ses bons moments passés au bloc.

Du service de Chirurgie Orthopédique Pédiatrique – CHU Tours Clocheville

Au Professeur Thierry Odent et aux **Docteurs Benoit De Courtivron**, **François Bergerault**, **Laëtitia Agostini** et **Stéphanie Krissian**, merci de prendre le temps de nous apprendre votre spécialité en un semestre seulement. Chacun dans votre domaine de compétence et votre spécificité, vous rendez ce semestre enrichissant.
A **Walid Lakhal** pour ton enseignement et tes conseils avisés. Avec toi, **Romain** et **Richard**, ce semestre a été aussi instructif que festif. On a tellement apprécié que l'on a prolongé d'un mois !

Du Centre de la main – Angers

Au **Docteur Guy Raimbeau**, c'est une telle chance d'apprendre à vos côtés que je travaille encore à ne pas être trop intimidée. Au **Docteur Fabrice Rabarin**, votre rapidité est inégalable. Merci pour votre disponibilité et vos conseils avisés. Au **Docteur Bruno Césari**, pour votre aisance à opérer sur les meilleures playlists. Aux **Docteurs Yann Saint Cast** et **Jérome Jeudy** pour votre art dans la chirurgie plexique. Aux **Docteurs Alexandre Petit** et **Jérome Brunet** dont j'espère pouvoir atteindre l'aisance chirurgicale puisque nous partageons la même formation initiale.
Au **Docteur Emmanuel Maugendre** qui nous prouve qu'il est possible d'allier en même temps installation et paternité.
A **Elise** et **Marin**, je n'aurai pu espérer meilleur binôme.
A **Olivia**, **Alison** et **Christelle** pour leur gentillesse et leur bonne humeur.
Et à **Solène** et **Aoda** pour m'avoir fait découvrir les joies de la coloc.

Du service de Chirurgie Orthopédique – CHU Tours Trousseau

Au 6ème, pour m'avoir accueillie pour mon premier semestre

REMERCIEMENTS

Au **Professeur Philippe Rosset**, pour votre enseignement, votre culture chirurgicale et votre professionnalisme qui resteront un exemple.
Au **Docteur Louis-Romée Le Nail**, tes répliques sont aussi réputées que tes prouesses chirurgicales. Ton professionnalisme et ton implication sont un enseignement pour nous tous.
Aux **Docteurs Jérome Druon** et **Stéphanie Floch** pour leurs disponibilités et leurs conseils.
Merci à **Marie-Jo**, **Chanchan**, **Sandrine**, **Anne-So**, **Mélanie**, **Claudie** et **Cricri** pour m'avoir si bien guidé à mes débuts.

Au 7ème B, pour mes passages en garde
Au **Professeur Julien Berhouet**, pour votre droiture et votre modestie qui ne font qu'augmenter mon admiration pour vos compétences techniques et théoriques.
Au **Docteur Geoffroy Dubois De Mont Marin**, chef et maintenant chef-chef ! Merci pour toutes ces heures au bloc opératoire et ces nuits blanches. Le polytrauma avec toi prend un autre sens. Merci pour ton enseignement, tout autant que ton humour. C'est un réel plaisir de travailler à tes côtés.
A Madame **Valérie Hilaire** pour son efficacité et son professionnalisme et à son équipe paramédicale.

Au 7ème A, pour mon 2ème, 6ème, 7ème semestre … Parce qu'on ne se lasse pas de travailler avec vous !
Au **Docteur Emilie Marteau**, merci pour ton implication et ton dynamisme mais particulièrement pour m'avoir fait découvrir et aimer la main congénitale.
Un grand merci à cette famille du **7ème A** pour toutes ces heures partagées. C'est un plaisir de vous retrouver à la rentrée.

Au bloc opératoire, et à toute l'équipe chirurgicale et anesthésique pour ces heures hors du temps qui sont l'essence même de notre choix d'internat.
Aux copains des consultations et des urgences.
A **Thuy** pour son aide dans nos recherches scientifiques.

A mes chefs de clinique anciens et actuels pour avoir partagé vos connaissances et astuces pour enrichir ma formation. Merci pour votre temps et votre patience.
A **Bertille Charruau** pour avoir été ce modèle de féminité et de talent.
A **Clément Spiry** pour ta gentillesse légendaire et ce compagnonnage dont je garde un souvenir impérissable.

A mes co-internes, passés et présents pour la cohésion et le travail d'équipe, pour partager la pression et la décompression !

A ma promotion
Richard, un grand merci d'avoir partagé avec moi ces trois années d'internat avant que nos chemins s'éloignent de plusieurs kilomètres. C'était un plaisir d'évoluer avec toi et de te voir progresser pour devenir un très bon chirurgien.
Maxime, la maquette aura fait que notre amitié s'est surtout construite en dehors de l'hôpital. Et pourtant n'est-ce pas finalement l'essentiel ? C'est un plaisir de te voir évoluer au fil des semestres autant professionnellement que personnellement pour relever le défi d'être un aussi bon père que tu n'es un très bon chirurgien.

Un clin d'œil aux copains venus d'ailleurs dont on trouve toujours qu'ils partent trop vite. A **César**, **Clément**, **Claire** et **Céline**.

REMERCIEMENTS

A mes amis tourangeaux, **Lena**, **Coralie**(s), **Antoine**, **Mathilde** et **Julien** qui ont rendu cette ville encore plus belle.
A **Nate** pour son écoute, son soutien et ses conseils avisés.

A mes amis de toujours,
Jaïlys et **Emeline** c'est un plaisir quotidien de vous avoir vues vous épanouir et de voir que vous réalisez vos rêves d'ado
Thaïs, ta créativité et ta combativité me surprendront toujours
Dorian, le meilleur des boss, merci pour ta confiance et toutes ces années d'animation
Tristan et **Arthur** pour avoir grandi à vos côtés, on pourra faire le repas des docteurs après le repas des cadres

A ma famille
Mes cousins, vous avez été comme des frères et sœurs pour pouvoir attendre leur arrivée.
Lisa & **Emy** en souvenir de tous ces moments partagés, des jeux d'enfants au shopping et aux plus grandes bêtises. Je regarde avec nostalgie le chemin parcouru et vois avec admiration les belles femmes épanouies que vous êtes devenues. A **Milàn** qui ouvre magnifiquement la voie à la nouvelle génération.
Morgan, mon cousin préféré parce qu'il est unique. J'ai une grande admiration pour l'homme que tu es devenu. Aucune étape ne t'est infranchissable.

Mes oncles et tantes, **Cathy** & **Jérome**, **Véro** & **Thierry** merci de m'avoir toujours donné autant d'amour et de donner autant d'importance au mot famille.
A **Carmen** & **Bernard** pour leur générosité et leur fantaisie.
A **Sylvie** & **Marc** preuve vivante que la famille ne se réduit pas aux gènes.

Mes grand-parents,
Mami merci d'être une femme si forte et aimante.
Papi ta force, ta curiosité et ton ingéniosité sont un exemple, et sont peut-être à l'origine de mon choix de carrière.
A ma grand-mère que je n'aurai jamais réellement pu connaitre et mon grand-père pour s'être occupé d'elle.

A **Matéo** & **Lali** pour m'avoir fait découvrir le bonheur de la fratrie. Avec tant de malice et de bonhomie je ne doute pas que vous trouviez votre voie.

A **Didier**, un merci ne sera pas suffisant pour toute la gratitude que je te dois de m'avoir accueillie comme ta fille. Merci de ta bienveillance et ta disponibilité et merci de m'avoir appris le second degré !

A **Papa**, merci de nous avoir transmis ton sens de la liberté, de l'apprentissage, de la curiosité et du travail. Ta réussite professionnelle est un exemple.

A **Maman**, quelle femme merveilleuse tu es. Merci d'avoir toujours une solution à tout et d'être toujours là. Je te dois ma réussite et te dédies ce travail.

Traitement de l'instabilité postéro-latérale du coude par ligamentoplastie :

à propos de 32 patients évalués à 10 ans de recul moyen

Introduction : L'instabilité postéro-latérale est la forme la plus fréquente des instabilités du coude, aiguës et chroniques. Elle est la conséquence d'une insuffisance mécanique du faisceau huméro-ulnaire du ligament collatéral latéral (LCL). La technique princeps décrite par O'Driscoll permet la reconstruction de ce faisceau par ligamentoplastie autologue. L'objectif de notre étude est d'évaluer les résultats cliniques, fonctionnels et radiologiques à moyen et long terme des patients ayant été opérés d'une ligamentoplastie selon O'Driscoll. Notre hypothèse est que cette technique permet d'obtenir un complexe articulaire du coude fonctionnellement et cliniquement utilisable et stabilise de façon pérenne le coude sans engendrer d'arthrose à long terme.

Matériels et méthodes : Les patients opérés pour le traitement d'une instabilité symptomatique postéro-latérale du coude par une ligamentoplastie selon la technique d'O'Driscoll, de janvier 1995 à décembre 2018 ont été identifiés et inclus de façon rétrospective.

Résultats : Trente-deux patients dont trente-deux coudes ont été évalués cliniquement et radiographiquement avec un recul moyen de 112 mois (de 36 à 265 mois) et de 118 mois (de 38 à 265 mois), respectivement. Tous avaient un *lateral pivot shift test* négatif et ne rapportaient pas de nouvel épisode d'instabilité. Un échec (3%) a nécessité une nouvelle intervention. Vingt-quatre patients (75%) étaient indolores. La douleur était significativement plus élevée chez les patients obèses morbides (IMC $\geq$ 40) ($p = 0,03$) et en présence de lésions associées ($p = 0,03$). Vingt-neuf patients (91%) ont repris leurs activités antérieures. Le score de la Mayo Clinic était en moyenne de 96/100 et le QDASH de 14.7/100. Six patients (24%) présentaient une évolution arthrosique malgré la stabilisation.

Conclusion : La ligamentoplastie de coude selon O'Driscoll permet d'obtenir une stabilisation postéro-latérale efficace et permet de limiter l'évolution vers une dégénérescence arthrosique à long terme y compris en cas de lésions associées. Cette intervention chirurgicale est exigeante, le seul échec de notre série est dû à plusieurs erreurs techniques. Les patients présentant une obésité morbide ou des luxations avec lésions associées sont à risques de moins bons résultats fonctionnels.

Niveau de preuve : III, étude comparative rétrospective.

Mots clefs : arthrose de coude, instabilité rotatoire postérolatérale, ligament collatéral latéral, luxation de coude, reconstruction du ligament collatéral latéral.

Lateral elbow ligamentoplasty in posterolateral rotatory instability:

About 32 patients evaluated at a mean 10 years' follow-up

Introduction: Posterolateral instability is the most common form of acute and chronic elbow instability. It is the consequence of a mechanical insufficiency of the lateral ulnar collateral ligament (LUCL). The original technique described by O'Driscoll allows reconstruction of the LUCL by autologous ligamentoplasty. The objective of our study is to evaluate the clinical, functional and radiological results in medium and long term of patients having undergone a ligament reconstruction according to O'Driscoll's technique. Our hypothesis is that this technique obtains a functional and clinically usable elbow joint complex and permanently stabilizes the elbow without causing osteoarthritis in the long term.

Materials and methods: Patients operated on for symptomatic posterolateral instability of the elbow by ligament reconstruction of the LUCL, according to O'Driscoll's technique, from January 1995 to December 2018, were identified and included in the study retrospectively.

Results: Thirty-two elbows on thirty-two patients were evaluated clinically and radiographically with a mean follow-up of 112 months (from 36 to 265 months) and 118 months (from 38 to 265 months), respectively. All had a negative *lateral pivot shift test* and did not report a new episode of instability. One failure (3%) required another surgery. Twenty-four patients (75%) didn't present any pain. Pain was significantly higher in morbidly obese patients (BMI ≥ 40) ($p = 0.03$) and in patients with associated lesions ($p = 0.03$). Twenty-nine patients (91%) returned to their previous activities. The Mayo Clinic score was on average 96/100 and the QDASH was 14.7 / 100. Six patients (24%) presented osteoarthritis despite stabilization.

Conclusion: Elbow ligamentoplasty according to O'Driscoll achieves effective posterolateral stabilization and limits the progression to long-term osteoarthritis degeneration, including in the event of associated lesions. This surgical intervention is demanding, the only failure of our series is due to several technical errors. Patients with morbid obesity or dislocations with associated lesions are at risk of poorer functional results.

Level of evidence: III, retrospective comparative study.

Keywords: elbow dislocation, elbow osteoarthritis, lateral collateral ligament, posterolateral rotational instability, reconstruction of the lateral collateral ligament.

Introduction

Entité nosologique méconnue jusque-là, la notion d'instabilité rotatoire postérolatérale et récidivante du coude a été décrite pour la première fois par O'Driscoll et al., en 1991 à propos de 5 patients[36]. Ces auteurs ont insisté sur l'incompétence mécanique de la partie huméro-ulnaire du ligament collatéral latéral (LCL) constaté en peropératoire. La faillite mécanique de ce ligament autorise une subluxation rotatoire latérale de l'articulation huméro-ulnaire, puis une dislocation secondaire de l'articulation huméro-radiale par « déverrouillage » du carrefour postéro-latéral, souvent couplé à un certain degré de flexion du coude[9,35].

Cette instabilité postéro-latérale est, en Europe, la forme la plus fréquente des instabilités du coude, aiguës et chroniques[29,36]. En effet, en dehors de surcharges mécaniques chroniques très spécifiques du ligament collatéral médial comme dans les sports de lancer (*pitcher*, javelot) pouvant générer une instabilité en valgus[4], il est aujourd'hui acquis que 90% des luxations ou fractures-luxations du coude sont postérieures ou postéro-latérales et sont, *de facto*, les épisodes traumatiques aigus correspondant à l'étiologie la plus fréquente des lésions ligamentaires à l'origine de cette instabilité[7].

Ces lésions sont causées par la réception d'une chute sur la main, contraignant le coude en extension à une combinaison de rotation externe, flexion et supination de l'avant-bras. Un spectre traumatique large en est la conséquence mais touchant systématiquement le LCL, en partant d'une entorse bénigne, jusqu'à la luxation à déplacement important[29,40]. Les lésions capsulo-ligamentaires se distribuent de latéral en médial progressivement[32,35].

En fonction de l'étendue de ces lésions et du type de prise en charge thérapeutique, le patient peut présenter une symptomatologie franche avec des luxations récidivantes ou des épisodes d'instabilité évidents mais, le plus souvent, il s'agit de simples douleurs du versant latéral du coude avec une gêne fonctionnelle pouvant être associée à des sensations de ressaut ou de subluxation[34]. Les symptômes sont majorés en extension ou légère flexion de coude avec appui sur la main et l'avant-bras en supination, ce qui correspond aux gestes pour se relever d'une chaise[10,29]. Les mobilités du coude sont le plus fréquemment conservées alors que la force est diminuée.

L'instabilité postérolatérale résulte donc d'une incompétence du ligament collatéral latéral qui est composé de trois faisceaux : un antérieur renforçant le ligament annulaire, un antéro-

latéral radial et un postérieur huméro-ulnaire[18,20](Figure 1). Le faisceau ulnaire du ligament collatéral latéral est considéré comme la structure principale et participe à la stabilité latérale et en rotation de l'articulation huméro-ulnaire et à la résistance en varus[24,36]. La réparation chirurgicale ou le remplacement de la partie ulnaire du LCL permet de « neutraliser » cette instabilité[46]. Ainsi, en dehors des classiques lésions osseuses souvent associées et génératrices par elles-mêmes de luxations ou subluxations par « insuffisance » osseuse (tête radiale, coronoïde, olécrane), la « clef ligamentaire » de l'ensemble de la pathologie d'instabilité post-traumatique du coude repose avant tout sur l'efficacité mécanique du ligament huméro-ulnaire du complexe collatéral latéral et, de ce fait, sur le maintien de la parfaite concentricité entre l'extrémité inférieure de l'humérus et l'extrémité supérieure des deux os de l'avant-bras[25,31,37].

Figure 1. Anatomie du ligament collatéral latéral du coude.

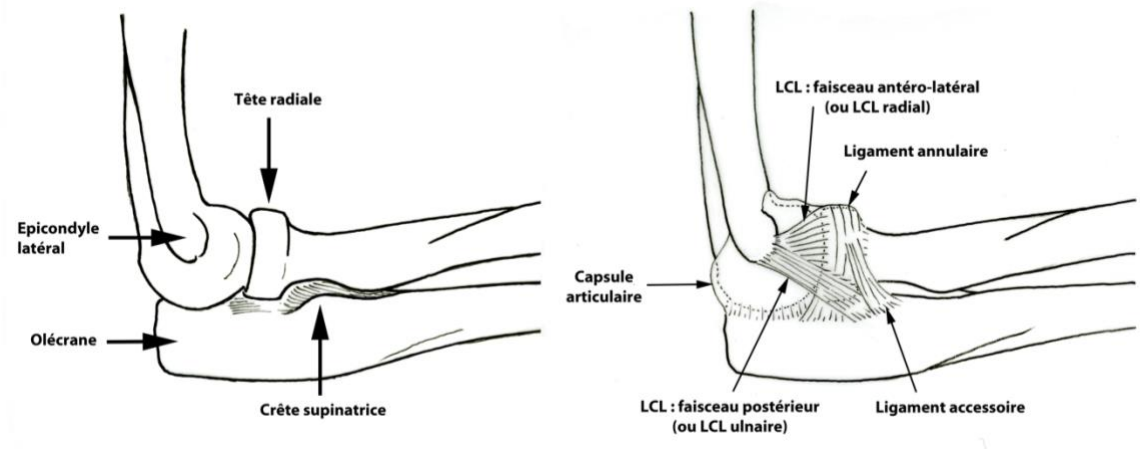

Sa cicatrisation parfaite ou sa reconstruction est donc indispensable pour retrouver une stabilité *ad integrum* du plan latéral. En cas de mauvaise qualité mécanique ou d'involution des stabilisateurs ligamentaires latéraux, la technique princeps décrite par O'Driscoll[36] permet la reconstruction du faisceau ulnaire par ligamentoplastie autologue en utilisant le tendon du long palmaire[33] ou une partie du tendon du triceps[14,39]. La littérature rapporte de bons résultats cliniques à court terme mais aucune étude, à notre connaissance, ne présente de résultat clinique et/ou fonctionnel à moyen et long termes, ni d'analyse radiologique s'intéressant à la survenue d'arthrose secondaire [2,14,21,27,28,36,39,42,43,46].

L'objectif de notre étude est d'évaluer les résultats cliniques, fonctionnels et radiologiques à plus long terme des patients ayant été opérés d'une ligamentoplastie du faisceau huméro-ulnaire du coude pour le traitement d'une instabilité postérolatérale qu'elle soit aiguë ou

chronique. Notre hypothèse est que la ligamentoplastie selon O'Driscoll permet d'obtenir un complexe articulaire du coude fonctionnellement et cliniquement utilisable et stabilise de façon pérenne le coude sans engendrer d'arthrose à long terme.

Matériels et méthodes

Accord éthique et étude de cohorte

Le protocole de recherche a été approuvé par le Comité d'Ethique Institutionnel avant l'inclusion des patients (N° IRB : ERERC 2020_029). Les patients opérés de façon consécutive au sein de notre institution pour une instabilité symptomatique postéro-latérale du coude par une reconstruction du faisceau huméro-ulnaire du LCL du coude ou ligamentoplastie, selon la technique d'O'Driscoll, de janvier 1995 à décembre 2018 ont été identifiés de façon rétrospective. Les critères d'inclusion étaient : une instabilité du coude, de direction postérolatérale, symptomatique, aiguë ou chronique, objectivée par une évaluation clinique et radiologique préopératoire, avec une évaluation clinique et radiologique postopératoire d'au moins 24 mois. Les patients dont les données préopératoires ou postopératoires étaient incomplètes ont été exclus ainsi que ceux ayant fait la demande de ne pas participer à l'étude. Les patients dont les dernières radiographies ne dépassaient pas 24 mois ont été exclus de l'analyse radiologique d'évaluation de l'arthrose à long terme.

Évaluations préopératoires

Les données cliniques et radiographiques préopératoires des patients inclus ont été colligées. Les paramètres préopératoires recueillis étaient : le sexe ; l'âge ; le côté dominant ; le côté traumatisé ; l'indice de masse corporelle (IMC) ; la catégorie professionnelle (manuel lourd, manuel léger ou sédentaire) ; le type de traumatisme initial (luxation isolée, fracture-luxation) ; les éventuelles lésions associées ostéo-articulaires, les complications cutanées, vasculaires ou neurologiques ; et la prise en charge thérapeutique initiale en urgence.

Un coude traumatisé sans lésion associée était défini par l'absence de lésion ostéoarticulaire radiologiquement identifiable en urgence et correspondait en pratique au tableau clinique d'une luxation ou subluxation isolée. A l'opposé, les lésions associées correspondaient à la présence d'une fracture (fracture de tête radiale, coronoïde, olécrâne, diaphyse ulnaire) ou d'une effraction cutanée associée à la luxation.

L'instabilité était considérée comme chronique devant la persistance d'une subluxation ou d'une luxation qu'elle soit permanente ou récidivante au-delà de 21 jours [1,12,29]. Inférieur à ce délai, les instabilités étaient considérées comme aiguës. Pour les patients présentant une instabilité chronique, le délai entre la première consultation dans notre Institution et les premiers symptômes évocateurs d'instabilité était recueilli ainsi que le nombre de luxations survenues ; la présence de douleur du plan latéral ; et un auto-questionnaire d'évaluation fonctionnelle de Quick DASH préopératoire.

De même, les signes physiques d'instabilité recherchés au cours de l'examen clinique étaient : la recherche d'un tiroir postéro-latéral provoqué[29,35], éventuellement associé à une saillie postérieure de la tête radiale ; et le *lateral pivot shift test* ou test d'Instabilité Rotatoire Postéro-Latérale (IRPL) décrit par O'Driscoll[34]. Ce test est positif s'il provoque une subluxation ou une simple appréhension. Cette subluxation se réduit en flexion du coude avec un ressaut caractéristique (Figure 2)[35].

Figure 2. Test d'instabilité rotatoire postéro-latérale selon O'Driscoll[35]

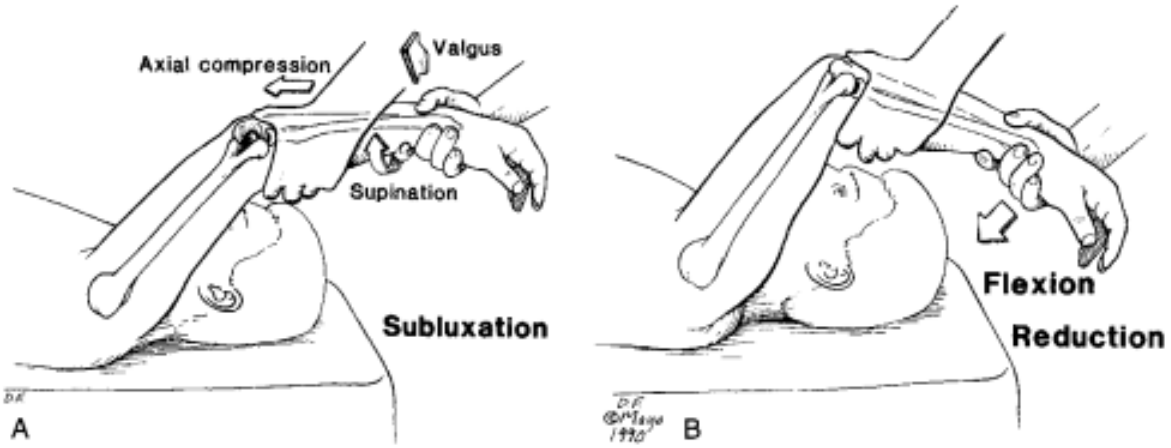

Le test d'instabilité rotatoire postéro-latérale est effectué sur un patient en décubitus dorsal le bras au-dessus de la tête. Des mouvements de supination, valgus et compression axiale sont appliqués pendant la flexion provoquant une subluxation maximale du coude à environ 40 à 70° de flexion. Une flexion supplémentaire produit un ressaut caractéristique lors de la réduction de l'articulation. Ce test n'est possible que si le patient est capable de se détendre ou sous anesthésie loco-régionale.

Le bilan radiologique préopératoire comprenait systématiquement des radiographies de coude de face stricte en extension et de profil strict coude fléchi à 90° en position de

pronosupination neutre. Les paramètres d'imagerie préopératoires analysés étaient : les rapports articulaires, la position de l'axe passant par le milieu de la tête radiale par rapport au centre du capitulum sur une radiographie de profil du coude à 90° de flexion ou ligne de Storen[45] ; la présence de lésions associées (fracture ou arrachements ligamentaires) ; la présence d'arthrose huméro-radiale, huméro-ulnaire et/ou radio-ulnaire proximale. Les signes d'arthrose cardinaux ont été recherchés : un pincement de l'interligne articulaire ; la condensation de l'os sous chondral ; et la présence d'ostéophytes et/ou de géodes d'hyperpression.

Technique chirurgicale (vidéo 1)

Vidéo 1. Technique chirurgicale

Les interventions étaient réalisées sous anesthésie générale ou locorégionale (bloc axillaire) avec un garrot pneumatique positionné à la racine du membre supérieur et gonflé à 250 mm Hg. Le *lateral pivot shift test* était systématiquement recherché et objectivé sous anesthésie avant l'incision cutanée. La voie d'abord était postérolatérale selon Kocher[26]. Le plan ligamentaire collatéral latéral était repéré, puis progressivement exposé. La portion huméro-ulnaire du LCL était identifiée. Sa qualité mécanique et sa tension étaient appréciées subjectivement. Dans tous les cas, il montrait une désorganisation importante de sa structure et n'était pas réparable. Après exposition du tiers proximal de l'ulna, il était réalisé les deux orifices du tunnel avec une mèche de diamètre 3,2 mm. L'orifice distal était réalisé en premier, à l'aplomb du tubercule de la crête supinatrice, palpé au bord antérieur et latéral de l'ulna. L'orifice proximal était situé près de la base d'insertion du ligament annulaire de façon à laisser un pont osseux suffisant de 1,5 cm. Un fil était alors passé dans le tunnel ulnaire et noué à lui-même permettant de repérer le point d'isométrie proximal lors des manœuvres de flexion-extension sur la partie distale et antérieure de l'épicondyle latéral. L'orifice distal

huméral était réalisé sur ce point d'isométrie, à la mèche de 4,5 mm, à partir duquel deux tunnels divergents étaient pratiqués, avec une mèche de 3,2 mm ménageant un pont osseux dans la partie dorso-latérale de l'épicondyle latéral sur lequel était appuyée la greffe tendineuse.

Le greffon tendineux utilisé pour la ligamentoplastie, correspondait au tendon du muscle *palmaris longus* ou, en son absence, à un hémi-tendon du muscle *flexor carpi radialis*. La greffe tendineuse était passée dans les tunnels ulnaires et suturée à elle-même. Il était ensuite passé dans l'orifice correspondant au point d'isométrie, puis sur le pont osseux et dans le deuxième tunnel pour être récupéré par l'orifice initial (Figure 3). Après avoir pré-tendu la greffe, le coude était maintenu à 40° de flexion avec l'avant-bras en pronation, le tendon était alors suturé à lui-même. Le plus souvent, avec le tendon du muscle *palmaris longus* la longueur permettait de doubler la ligamentoplastie dans sa partie libre. Enfin, la capsule était finalement suturée sur la greffe.

Figure 3. Technique chirurgicale de ligamentoplastie latérale du coude selon O'Driscoll.

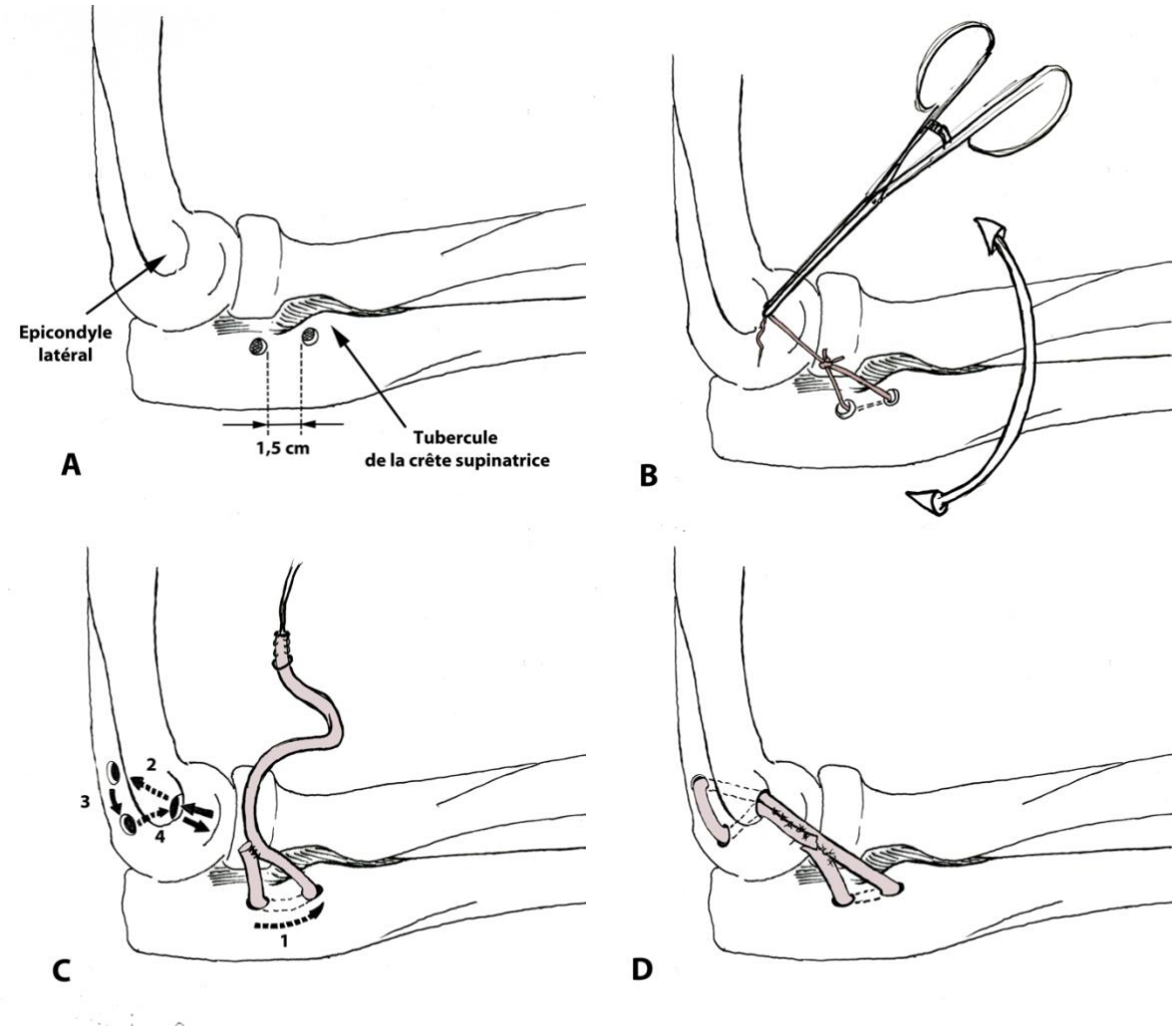

A. *Réalisation des tunnels ulnaires en commençant par l'orifice distal.*
B. *Repérage du point d'isométrie au niveau de l'épicondyle latéral. La tension doit rester la même au cours de la mobilisation du coude en flexion-extension.*
C. *Tunnels huméraux et trajet de la greffe tendineuse.*
D. *Mise en tension et suture de la plastie avec un coude à 40° de flexion et l'avant-bras en pronation.*

Rééducation postopératoire

Le coude était immobilisé par une attelle brachio-anté-brachio-palmaire à 90° de flexion et pronation pendant 3 semaines puis relayée par une attelle à 90° de flexion en pronosupination neutre pour 3 semaines supplémentaires.

La rééducation était débutée à 3 semaines post-opératoires en flexion-extension sans supination, ni contrainte en varus et sans chercher à atteindre l'extension complète. La pronosupination était rééduquée à 90° de flexion. L'extension complète était permise au bout de 45 jours.

Évaluations postopératoires à la révision clinico-radiologique

Les paramètres fonctionnels et cliniques post-opératoires recueillis au dernier recul étaient : la survenue de complications (infection, hématome, algoneurodystrophie) ; la douleur moyenne évaluée par échelle visuelle analogique (EVA) ; la satisfaction des patients par une échelle de Likert ; l'auto-questionnaire d'évaluation fonctionnelle de Quick-DASH[13,17] ; le questionnaire clinique de la Mayo Clinic (*Mayo Elbow Performance Score* ou MEPS)[11] ; la survenue de signes cliniques d' instabilité récidivante ou persistante avec appréhension, sensation de ressaut, pseudo-blocage ou épisode vrai de luxation ; un *lateral pivot shift test* pathologique ; les amplitudes articulaires en flexion/extension, et pronosupination mesurées par goniomètre ; la force de poigne (grip) mesurée par un dynamomètre de Jamar (Sammons Preston, Bolingbrook, IL, USA) et comparée au côté controlatéral ; la possibilité de soulever des charges lourdes de 10kg ; la modification des activités de la vie quotidienne ; la reprise du travail au même poste ou la nécessité d'une adaptation ou d'un changement de poste liée au statut fonctionnel du coude opéré.

Les paramètres radiologiques postopératoires évalués au plus long recul étaient : le centrage de la tête radiale sur le capitulum par la ligne de Storen[45] ; et la présence d'ossifications secondaires et/ou d'arthrose huméro-radiale, huméro-ulnaire et/ou radio-ulnaire proximale.

Un évaluateur indépendant a revu les patients en consultation. Les patients ne pouvant ou refusant de se déplacer ont été évalués par téléphone, tous ont envoyé des photos pour évaluer les mobilités articulaires maximales en flexion extension et en prono-supination[30]. Pour ces derniers patients, le *lateral pivot shift test* et la mesure de la force par dynamomètre n'ont naturellement pu être réalisés. Les questionnaires d'auto-évaluation ont été renvoyés par courrier ainsi que les radiographies de face et de profil au dernier recul.

La fiche de recueil de données est présentée en Annexe 1.

Analyse statistique

Les analyses statistiques ont été réalisées à l'aide du logiciel PRISM™ (GraphPad®, San Diego, CA, USA). La comparaison des variables quantitatives était effectuée par un test de Wilcoxon Mann-Whitney. L'association potentielle entre une variable d'étude catégorielle et une variable de réponse nominale s'est appuyée sur le test exact de Fisher. La valeur de significativité statistique était fixée pour un p inférieur à 0,05.

Résultats

Trente-six ligamentoplasties (36 patients) pour reconstruction du faisceau ulnaire du ligament collatéral latéral du coude ont été incluses. A la révision, 3 patients étaient décédés et 1 était perdu de vue (Figure 4). Dix-huit patients ont pu être revus en consultation (56%) et 14 évalués par téléphone. Vingt-cinq patients ont réalisé le bilan radiologique au dernier recul (78%).

Figure 4. Flow Chart.

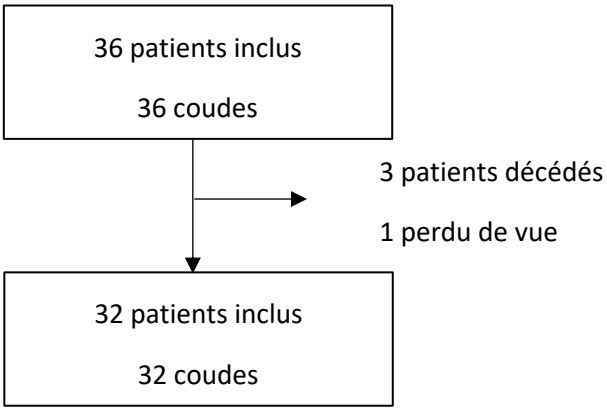

Trente-deux coudes consécutifs ont donc été analysés cliniquement et radiographiquement chez 32 patients. Le recul clinique moyen est de 112 mois (de 36 à 265 mois) et le recul radiologique moyen pour l'analyse des lésions arthrosiques est de 118 mois (de 38 à 265 mois). L'âge moyen au moment de l'intervention était de 43,8 ans (de 18 à 69 ans). Vingt-sept patients (84%) avaient un IMC inférieur à 30 et 5 patients étaient obèses : 2 patients (6%) avaient une obésité de grade 1 (IMC compris entre 30 et 34,9) et 3 (9%) une obésité morbide de grade 3 (IMC ≥ 40). Dix-sept patients présentaient une instabilité aiguë et 15 une instabilité chronique (Figure 5). Les caractéristiques épidémiologiques, morphologiques et cliniques préopératoires des patients inclus sont détaillées dans le Tableau I.

Figure 5. Répartitions des patients selon le type d'instabilité.

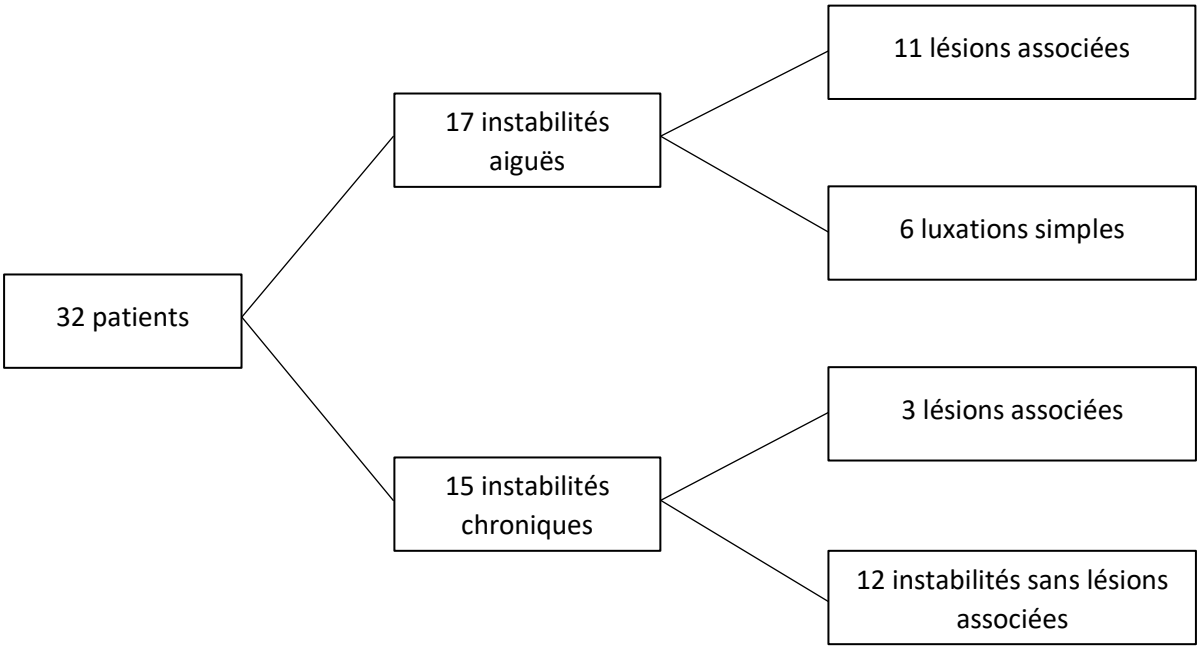

Tableau I. Caractéristiques des patients évalués

Paramètres	N (%) [intervalle]
Age (années)	43,8 [18-69]
Sexe masculin	18 (56)
Obésité Grade 3 (IMC ≥ 40)	3 (9%)
Métiers	
Manuel lourd	12 (38)
Manuel léger	3 (9)
Sédentaire	17 (53)

Coude droit opéré	12 (37,5)
Suivi (mois)	121,8 [36-265]
Instabilité	
aiguë	17 (53)
chronique	15 (47)
Lésions associées	14 (44)

L'étiologie était post-traumatique dans tous les cas. Le type de traumatisme, la prise en charge initiale et l'analyse radiologique préopératoire étaient détaillés dans le Tableau II.

Tableau II. Paramètres cliniques et radiologiques préopératoires

		Instabilité aiguë 17 patients (53%)	**Instabilité chronique** 15 patients (47%)
Type de traumatisme	Luxation simple	6	10
			- 8 récidivantes
	Luxation complexe	11	2
		- 2 fractures tête radiale - 1 fracture tête radiale + 2 os avant-bras et syndrome des loges - 3 fractures coronoïde - 4 triades terribles 1 ouverte - 1 ouverte Cauchoix 2 avec étirement artère radiale et exposition nerf médian	- 1 fracture tête radiale - 1 triade terrible négligée
	Fracture		1
			- 1 fracture tête radiale
	Traumatisme simple		2
Délai Traumatisme-ligamentoplastie		12 jours (1-30 jours)	52 mois (2 mois-30 ans)
Chirurgie de réparation initiale		8 (47%)	2 (13%)
	Epicondyliens	2 (12%)	
	LCL	3 (18%)	

	Osseuse	6 (35%)	2 (13%)
	Délai avec ligamentoplastie	11 jours (2-30)	9 mois (2-16 mois)
Radiologie	Subluxation	11 (65%)	5 (33%)
	Luxation invétérée	1 (6%)	1 (7%)
	Arthrose	0	0

Au moment de l'évaluation préopératoire, tous les patients présentaient des douleurs latérales du coude. Parmi les instabilités chroniques, 5 patients (33%) décrivaient des sensations de ressaut associées, 10 patients (67%) des épisodes de subluxations et 7 patients (47%) des épisodes de luxations récidivantes. Le *lateral pivot shift test* était positif dans tous les cas. La ligamentoplastie a été réalisée chez 21 patients avec le tendon du muscle p*almaris longus*, chez 10 patients avec un hémi-tendon du muscle *flexor carpi radialis* et chez 1 patient avec un prélèvement sur le tendon du muscle *triceps*.

Quatre patients ont été immobilisés par un fixateur externe huméro-ulnaire : 1 cas sur luxation récidivante avec non-compliance du port de l'attelle, 1 cas sur luxation ouverte avec étirement de l'artère brachiale et du nerf médian, 1 cas dans un contexte de triade terrible ancienne à 7 mois et 1 cas pour une luxation invétérée à 17 jours du traumatisme.

Concernant les complications chirurgicales, aucune infection ou hématome n'était survenu au recul final. Trois patients (9%) ont présenté une algodystrophie dont 1 sur instabilité chronique. Un échec technique a été retenu entrainant une rupture ligamentaire et une instabilité persistante à 60 jours post-opératoire. Une deuxième reprise chirurgicale a été nécessaire chez ce patient avec une malposition du point d'isométrie huméral. Deux autres patients inclus ont été réopérés : un d'un syndrome du tunnel cubital et un autre pour le traitement d'une pseudarthrose de tête radiale.

A la révision clinique au recul final, 24 patients (75%) étaient indolores, 6 (19%) avaient une EVA inférieure ou égale à 30/100 et 2 (6%) avaient une EVA à 50 et 70/100 respectivement (Tableau III). Parmi les patients douloureux, 4 (12.5%) présentaient des douleurs lors de contraintes importantes et 8 (25%) des douleurs climatiques. L'EVA était significativement

plus élevée chez les patients obèses morbides (p = 0,03) et en présence de lésions associées (p = 0,03) (Tableau IV et V).

Tableau III. Résultats cliniques subjectifs post-opératoires.

Cas	Sexe	Age actuel (années)	Type d'instabilité	Côté dominant opéré	Quick-DASH	Mayo Clinic	EVA	Appréciation	Satisfaction
1	Masculin	35	Aiguë	Oui	0	100	0	Guéri	Satisfait
2	Féminin	70	Aiguë	Non	22,73	100	0	Guéri	Très satisfait
3	Masculin	48	Aiguë	Oui	0	100	0	Guéri	Très satisfait
4	Féminin	69	Chronique	Oui	4,55	100	0	Guéri	Très satisfait
5	Masculin	48	Chronique	Non	0	100	0	Guéri	Très satisfait
6	Masculin	55	Chronique	Non	0	100	0	Guéri	Très satisfait
7	Féminin	37	Chronique	Non	84,09	45	50	Amélioré	Satisfait
8	Féminin	68	Aiguë	Non	13,64	100	0	Guéri	Satisfait
9	Féminin	61	Aiguë	Oui	15,91	100	0	Guéri	Très satisfait
10	Féminin	42	Chronique	Oui	2,27	100	0	Guéri	Très satisfait
11	Masculin	26	Chronique	Non	47,73	85	10	Guéri	Très satisfait
12	Masculin	52	Chronique	Non	11,36	100	0	Amélioré	Moyennement satisfait
13	Masculin	47	Aiguë	Oui	27,27	100	10	Amélioré	Satisfait
14	Féminin	57	Chronique	Non	22,73	100	0	Guéri	Très satisfait
15	Féminin	84	Aiguë	Oui	18,18	100	0	Amélioré	Satisfait
16	Masculin	55	Chronique	Non	2,27	100	0	Guéri	Très satisfait
17	Féminin	65	Aiguë	Non	0	100	0	Guéri	Satisfait
18	Masculin	21	Chronique	Oui	0	100	0	Guéri	Très satisfait
19	Masculin	65	Aiguë	Oui	4,55	100	0	Guéri	Moyennement satisfait
20	Masculin	62	Chronique	Oui	11,36	100	0	Guéri	Très satisfait
21	Féminin	38	Chronique	Non	20,45	100	25	Amélioré	Moyennement satisfait
22	Féminin	59	Aiguë	Non	0	100	0	Guéri	Très satisfait
23	Masculin	70	Aiguë	Non	0	100	0	Guéri	Très satisfait
24	Masculin	74	Aiguë	Non	0	100	15	Guéri	Satisfait
25	Masculin	61	Aiguë	Non	63,64	85	15	Amélioré	Moyennement satisfait
26	Masculin	61	Aiguë	Non	47,73	65	70	Amélioré	Satisfait
27	Masculin	49	Chronique	Oui	2,27	100	0	Guéri	Très satisfait
28	Féminin	41	Aiguë	Oui	4,55	100	0	Guéri	Très satisfait
29	Féminin	41	Aiguë	Non	34,09	95	30	Amélioré	Satisfait
30	Féminin	54	Aiguë	Non	31,82	100	0	Guéri	Satisfait
31	Masculin	32	Chronique	Oui	6,82	100	0	Guéri	Très satisfait
32	Féminin	65	Chronique	Non	0	100	0	Guéri	Très satisfait

Tableau IV. Comparaison des résultats en fonction de l'IMC.

Paramètres	Patients obèses Grade 3 (IMC ≥ 40) N (%) [intervalle]	Patients avec IMC < 40) N (%) [intervalle]	P value
EVA moyenne	40 [0-70]	3,62 [0-30]	**0,03**
Appréhension	2 (67)	6 (21)	0,15
Instabilité	0	0	1

Ressaut	0	1 (3)	1
Pseudo blocage	2 (67)	0	**0,006**
Luxation	0	0	1
Possibilité de soulever une charge de 10kg	1 (33)	23 (79)	0,15
Reprise d'activité professionnelle identique	2 (67)	27 (93)	0,26
Flessum (degrés)	28 [0-45]	14 [0-60]	0,19
Flexion (degrés)	113 [100-130]	128 [110-140]	0,08
Pronation (degrés)	83 [80-90]	89 [70-100]	**0,03**
Supination (degrés)	60 [50-80]	77 [0-90]	**0,01**
Force (% côté controlatéral)	44,5 [43-46]	102,5 [55-129]	**0,03**
Mayo Clinic	70 [45-100]	99 [85-100]	**0,006**
Quick DASH préopératoire (instabilité chronique)	91 [90,91]	42 [0-100]	0,53
Quick DASH postopératoire	44 [0-84,09]	11 [0-63,64]	0,25
Radiographies avec lésions arthrosiques	1 (50)	3 (13)	0,30
Ossifications secondaires	2 (67)	19 (66)	1
Reprise Chirurgicale	1 (33)	1 (3)	0,18
Reprise en lien avec la ligamentoplastie	1 (67)	0 (0)	0,09

Tableau V. Comparaison des résultats entre les coudes sans et avec lésions initiales associées.

Paramètres	Sans lésion initiale associée N (%) [intervalle]	Lésions initiales associées N (%) [intervalle]	P value
EVA moyenne	2 [0-25]	13,6 [0-70]	**0,03**
Appréhension	4 (22)	4 (29)	0,70
Instabilité	0	0	1
Ressaut	1 (6)	0	1
Pseudo blocage	0	2 (14)	0,18
Luxation	0	0	1
Possibilité de soulever une charge de 10kg	14 (78)	10 (71)	0,70
Reprise d'activité professionnelle identique	18 (100)	11 (79)	0,07
Flessum (degrés)	8 [0-40]	23 [0-60]	**0,004**
Flexion (degrés)	128 [110-140]	123 [100-140]	0,16
Pronation (degrés)	88 [70-100]	88 [80-90]	0,62
Supination (degrés)	79 [50-90]	70 [0-80]	0,08
Force (% côté controlatéral)	105.7 [93-120]	89 [43-129]	0,84
Mayo Clinic	100	91 [45-100]	**0,007**
Quick DASH préopératoire (instabilité chronique)	36 [0-86,36]	63 [4,55-100]	0,32
Quick DASH postopératoire	10 [0-31,82]	21 [0-84,09]	0,61
Radiographies avec lésions arthrosiques	1 (7)	3 (27)	0,28
Ossifications secondaires	11 (61)	10 (71)	0,64

Aucun épisode de luxation ou de subluxation n'a été rapporté pendant le délai entre l'intervention de référence et l'évaluation au plus long recul. Huit patients (25%) conservaient une appréhension au niveau de leur coude. Un patient (3%) décrivait des phénomènes de ressaut et 2 patients (6%) des sensations de pseudo-blocages.

Dix-huit patients (56%) étaient très satisfaits de l'intervention, 10 (31%) satisfaits et 4 (13%) moyennement satisfaits. Aucun patient n'était déçu ou mécontent (Tableau III). La satisfaction ne dépendait ni de l'âge (p = 0,95) ni de l'IMC (p = 0,74). En revanche, les manuels lourds étaient statistiquement plus satisfaits que les sédentaires (p = 0,01). Les patients présentant une instabilité chronique sont plus satisfaits du résultat que ceux avec une instabilité aiguë (p = 0,006). Vingt-quatre patients (75%) se considèrent comme guéris et 8 (25%) comme améliorés. Le score de Quick-DASH au recul final des instabilités chroniques était dans tous les cas amélioré de façon statistiquement significative comparé au score préopératoire (p = 0,003). Concernant les évaluations fonctionnelles au recul final, il n'y avait pas de différence statistiquement significative entre les instabilités aiguës et chroniques pour le score de Quick-DASH (p = 0,47) et le score de la Mayo Clinic score (p = 0,83). Ce dernier était par contre significativement supérieur pour les patients sans lésions associées (p = 0,007). Enfin, il était significativement moins élevé chez les obèses morbides (p = 0,0006). Trois patients (9%) ont été mis en invalidité dont 2 (6%) ont adapté leurs activités quotidiennes. Six (19%) ne pouvaient pas porter de charges lourdes de plus de 10 kg. Un patient avait une carrière sportive professionnelle et a pu reprendre au même niveau.

La flexion moyenne du coude évaluée chez les patients revus cliniquement au recul final était de 126° (de 100 à 140°), et le *flessum* résiduel moyen était de 16° (de 0 à 60°), la pronation moyenne était de 88° (de 70 à 100°) et la supination moyenne de 75° (de 0 à 90°). L'arc de mobilité en pronation et en supination était statistiquement diminué chez les patients obèses morbides (p=0,03 et 0,01, respectivement). Le flessum résiduel était significativement plus élevé en présence de lésions associées (p=0,004) et pour les instabilités aiguës (p=0,02). La seule différence statistiquement significative entre le groupe instabilité aiguë et chronique concernait le flessum résiduel qui était en moyenne majoré de 8° pour les instabilités aiguës (p = 0,02) (Tableau VI). Tous les patients présentaient un arc de mobilités de 100° minimum sauf dans 7 cas (22%). Un seul de ces 7 patients avait été immobilisé par fixateur externe. Au dernier recul, le *lateral pivot shift test* était négatif chez tous les patients. Parmi les 17 patients

évalués avec un dynamomètre, la force était en moyenne de 96% (43 à 129%) par rapport au côté sain, sans différence significative (p=0,84).

Tableau VI. Comparaison des résultats entre instabilité aiguë et chronique.

Paramètres	**Instabilité aiguë N (%) [intervalle]**	**Instabilité chronique N (%) [intervalle]**	**P value**
EVA moyenne	8,75 [0-70]	5,66 [0-50]	0,57
Appréhension	5 (29)	3 (20)	0,69
Instabilité	0	0	1
Ressaut	0	1 (7)	0,47
Pseudo blocage	1 (6)	1 (7)	1
Luxation	0	0	1
Possibilité de soulever une charge de 10kg	11 (65)	12 (80)	0,44
Reprise d'activité professionnelle identique	14 (82)	13 (87)	1
Flessum (degrés)	20 [0-60]	11 [0-45]	**0,02**
Flexion (degrés)	124 [110-140]	128 [100-140]	0,30
Pronation (degrés)	88 [80-90]	88 [70-100]	0,92
Supination (degrés)	71 [0-80]	80 [50-90]	0,09
Force (%côté controlatéral)	98 [55-129]	100 [46-120]	0,87
Mayo Clinic	91 [43-100]	95 [45-100]	0,56
Quick DASH postopératoire	18 [0-63,64]	12 [0-84,09]	0,47
Radiographies avec lésions arthrosiques	3 (23)	1 (8)	0,59
Ossifications	13 (76)	8 (53)	0,27

Les analyses radiologiques mettaient en évidence un centrage de la tête radiale dans 30 cas (94%). Les 2 cas restants correspondaient à 1 patient obèse morbide douloureux, et en exclusion de son membre supérieur, et a 1 patient avec une arthrose évoluée.

Six patients (24%) présentaient de l'arthrose au dernier recul. Il s'agissait de 2 arthroses radio-ulnaires proximales (8%), 3 arthroses huméro-ulnaires (12%) dont 2 sévères et 1 arthrose tricompartimentale sévère. Le seul patient douloureux chronique présentait une arthrose huméro-ulnaire sévère. Vingt-et-un patients (66%) présentaient des ossifications secondaires. Leurs présences n'entrainaient pas de douleur majorée de façon significative (p=0,73) ni de défaut de mobilité (p=0,67) et n'étaient pas un critère d'insatisfaction (p=0,65). L'arthrose ou les ossifications secondaires n'étaient pas majorées par la présence de lésions associées (respectivement p=0,28 et 0,64) ou par l'ancienneté de l'instabilité (respectivement p=0,59 et 0,27).

L'analyse des sous-groupes de patients étaient détaillées dans les tableaux IV à VII.

Tableau VII. Comparaison des résultats entre instabilité chronique sans lésion associée et tous les autres cas de figure.

Paramètres	**Instabilité chronique sans lésion associée N (%) [intervalle]**	**Autres formes N (%) [intervalle]**	**P value**
EVA moyenne	2 [0-25]	10 [0-50]	0,11
Appréhension	2 (17)	6 (33)	0,68
Instabilité	0	0	1
Ressaut	1 (8)	0 (5)	0,38
Pseudo blocage	0	2 (14)	0,52
Luxation	0	0	1
Possibilité de soulever une charge de 10kg	10 (83)	14 (71)	0,68
Reprise d'activité professionnelle identique	12 (100)	17 (86)	0,27
Flessum (degrés)	4 [0-20]	20 [0-60]	**0,0007**
Flexion (degrés)	129 [110-140]	124 [100-140]	0,14
Pronation (degrés)	88 [70-100]	88 [80-90]	0,61
Supination (degrés)	83 [70-90]	72 [0-80]	**0,02**
Force (%côté controlatéral)	106 [93-120]	88.7 [43-129]	0,43
Mayo Clinic	100	94 [45-100]	0,07
Quick DASH préopératoire (instabilité chronique)	36 [0-86,36]	63 [4,55-100]	0,32
Quick DASH postopératoire	9 [0-22,73]	20 [0-84,09]	0,14
Radiographies avec lésions arthrosiques	1 (10)	3 (20)	0,61
Ossifications	6 (50)	15 (75)	0,25

Discussion

La technique de ligamentoplastie postéro-latérale du coude selon O' Driscoll permet d'obtenir une stabilisation postéro-latérale efficace et de probablement préserver le complexe articulaire du coude d'arthrose à long terme. Tous les patients ont un *lateral pivot shift test* négatif et aucun ne rapportent de nouvel épisode de subluxation ou luxation. A notre connaissance, il s'agit de la première étude de la littérature avec l'effectif et le suivi le plus important rapportant les résultats de cette procédure.

Le seul échec chirurgical rapporté est probablement imputable à une succession d'erreurs techniques par malposition des tunnels ulnaires et du point d'isométrie huméral chez un patient obèse morbide (IMC = 40,5). Il s'agit initialement d'une triade terrible passée

inaperçue dont la prise en charge initiale, réalisée dans un autre centre, avait consisté à la mise en place d'une prothèse de tête radiale sans réinsertion des épicondyliens latéraux. La prise en charge secondaire a été réalisée à 60 jours. En raison d'une erreur technique du positionnement de l'orifice du tunnel ulnaire et d'une rupture ligamentaire, une seconde ligamentoplastie a été réalisée, 60 jours après la première, avec un hémi-tendon de *flexor carpi radialis.* Le même patient a dû être opéré une troisième fois pour la prise en charge d'une luxation récidivante 72h après la seconde ligamentoplastie. Ce second échec chez le même patient est dû à un autre défaut technique par malposition du point d'isométrie huméral entrainant une insuffisance de recentrage de la tête radiale. Il a été réalisé une contention par fixateur externe huméro-ulnaire pendant 45 jours. Cette série d'erreurs permet de souligner l'importante de la bonne réalisation des différents tunnels garant de la stabilité de la ligamentoplastie.

Baghdadi et al.[6] soulignent le caractère multifactoriel de l'instabilité persistante après ligamentoplastie dont les échecs de révision de ligamentoplastie, dans leur cohorte, ne concernent que les instabilités avec lésions osseuses associées. Badhrinarayanan et al.[5] dans leur revue de la littérature retrouvent un taux d'instabilité persistante statistiquement plus élevé dans les révisions de ligamentoplastie comparées à la reconstruction primaire, de 40 et 12,2% respectivement.

Un autre patient présente également une absence de recentrage de la tête radiale dès les radiographies post-opératoires immédiates. Cependant, les résultats cliniques ont toujours été très satisfaisants : absence de douleur, flexion à 130°, extension complète, Quick DASH = 0 et Mayo Clinic = 100. En revanche, au dernier recul les radiographies mettent en évidence une arthrose tricompartimentale sévère. Il s'agissait initialement d'une lésion de O'Driscoll passée inaperçue. Cette lésion correspond à un traumatisme en rotation interne et varus, la joue de la trochlée vient percuter la partie médiane de la coronoïde entrainant une fracture et s'y associe une rupture du ligament collatéral latéral. La fracture de la coronoïde (Regan 2) n'avait pas été ostéosynthésée. L'atteinte du processus coronoïde est un facteur d'instabilité postéro-latérale et sa négligence contribue à favoriser l'absence de recentrage de la tête radiale[19,38].

Nous avons analysé plus spécifiquement les dossiers des patients ayant conservé des séquelles de leur traumatisme. Concernant les 7 patients dont l'arc de mobilité est inférieur à 100° : 1 patient est en échec de la ligamentoplastie ; 2 patients présentent une arthrose huméro-ulnaire au dernier contrôle radiographique ; 1 patient présente de nombreuses ossifications

secondaires ; 2 patients ont développé des signes d'algoneurodystrophie postopératoire. Pour le dernier patient, aucune cause de limitation des mobilités n'a été identifiée.

Le patient avec des sensations de ressaut présentait initialement une instabilité chronique. Au dernier recul, les résultats cliniques sont très bons (EVA=0, mobilités complètes, Quick-DASH =22,73 sur un conflit neurosensoriel sans lien avec l'instabilité, Mayo Clinic =100). L'analyse radiologique au dernier recul montre une arthrose radio-ulnaire proximale modérée et des ossifications secondaires latérales majorées mais déjà présentes en préopératoire.

Les 2 patients avec des pseudo-blocages présentent une obésité morbide mais n'ont pas les mêmes lésions. Dans un cas il s'agit d'une fracture isolée de tête radiale et pour l'autre d'une triade terrible ouverte.

Nous avons également interrogé les 4 patients (12,5%) qui étaient moyennement satisfaits de l'intervention. Deux regrettent un manque de force, 3 un défaut d'extension (flessum de 20°, 30° et 60°, respectivement) et 1 une sensation d'appréhension persistante. Il n'y a pas de différence de force au dynamomètre entre le côté opéré et le côté sain (p=0,84). Un quart des patients conservent des douleurs, notamment les patients en obésité morbide et ceux ayant présenté des lésions associées lors du traumatisme. Quant au patient rapportant des douleurs quotidiennes à EVA 70, le traumatisme initial était une triade terrible ouverte compliquée d'une pseudarthrose de la tête radiale ayant nécessité deux reprises chirurgicales.

Les patients avec une obésité morbide (IMC ≥ 40) présentent des mobilités inférieures, notamment au niveau de la prono-supination, une force et des scores fonctionnels de la Mayo Clinic les plus faibles et décrivent des sensations de pseudo-blocages avec des douleurs majorées (Tableau IV). Rao et al.[41] ont analysé l'utilisation du fixateur externe dans le traitement de l'instabilité du coude parmi une population comprenant 95% de patients obèses ou en surpoids. Seulement 4 de leurs 27 patients (15%) ont été opérés d'une ligamentoplastie du plan latéral. Ils rapportent 40% de reprises chirurgicales avec un défaut de 20° d'extension en moyenne et une évolution arthrosique à 5,8 ans de recul dans 55% des cas. L'obésité est rarement citée dans la littérature comme élément péjoratif mais, en aucun cas, il ne s'agit d'une contre-indication à la ligamentoplastie.

Concernant le développement d'arthrose après ligamentoplastie, il n'a pas été mis en évidence de différence statistiquement significative entre les groupes luxation pure et lésions associées (p=0,28). Au total, nous rapportons dans la présente étude 6 cas (24%) de présence d'arthrose dont 4 cas (67%) n'ont pas de retentissement clinique (absence de douleur, mobilités complètes). Un patient présente des douleurs (EVA = 70/100) avec un flessum de 40° et 1 autre un flessum de 50° et une flexion normale. Forthman et al.[15] rapportent, pour les luxations du coude associées à une fracture intra-articulaire sans stabilisation par ligamentoplastie, une décompensation arthrosique dans 33% des cas à 5 ans de suivi seulement. Le risque d'arthrose est également important pour les luxations simples du coude. Josefsson et al.[22] rapportent 38% d'arthrose et 74% de calcifications secondaires pour ce type de lésions à 24 ans de recul.

La ligamentoplastie postéro-latérale semble donc offrir une stabilisation pérenne et limiter l'évolution vers une dégénérescence arthrosiques à long terme.

Nous avons analysé un sous-groupe d'instabilité chronique sans lésion associée pour pouvoir comparer nos résultats avec la littérature. Parmi les 12 patients, un seul (8%) rapporte des douleurs lors des contraintes importantes et tous ont pu reprendre leur activité professionnelle antérieure et leurs loisirs. Dix patients (83%) peuvent soulever des charges lourdes de plus de 10kg. Deux (17%) présentent une appréhension persistante et 1 (8%) décrit une sensation de ressaut. Au dernier recul, tous les patients présentent un score Mayo Clinic de 100 et le Quick DASH post-opératoire est statistiquement amélioré comparé au pré-opératoire (p=0,002) (Tableau VII). La ligamentoplastie prévient également le risque d'arthrose avec seulement 1 patient (10%) présentant des lésions à long terme sans retentissement clinique. Anakwenze et al.[2] reprennent dans leur méta-analyse les résultats cliniques pour cette population, quel que soit la technique de reconstruction du plan latéral[14,21,27,28,36,39,42,43]. Ils rapportent des arcs de mobilités comparables et un score moyen de la Mayo Clinic de 91 contre 100 dans la présente étude. Par contre, ils décrivent 11% de complications (instabilité récurrente, hématome post-opératoire, infection superficielle) dont 8% de récidive d'instabilité contre aucune dans notre étude. La ligamentoplastie postéro-latérale permet donc d'obtenir d'excellents résultats en cas d'instabilité chronique sans lésion associée.

Jones KJ et al. [21] qui réalisent une ligamentoplastie latérale par fixation proximale du transplant dans un tunnel borgne, selon la Docking technique[8], rapportent des résultats moins bons. A 7 ans de recul chez 8 patients, ils décrivent 25% d'instabilité résiduelle avec un score de la Mayo Clinic à 87,5. Plus récemment, Jung et al.[23] ont également décrit une technique de double reconstruction du ligament collatéral latéral pour les faisceaux ulnaire et radial. Cette technique s'affranchit des tunnels ulnaires et permet ainsi une alternative en cas de faillite de ces derniers. Ils rapportent des résultats pour seulement 10 patients avec en moyenne des arcs de mobilités de 130° mais des scores Mayo Clinic et Quick DASH moins bons que dans notre étude.

Les techniques arthroscopiques se développent et se présentent comme une alternative diagnostique et thérapeutique[3,16,44] mais les résultats concis ne permettent pas à ce jour d'entrevoir l'évolution à long terme.

Cette étude présente cependant des limites. Il s'agit tout d'abord d'une étude rétrospective avec un nombre limité de patients. Même s'il s'agit de l'instabilité la plus fréquente, son incidence reste faible et limite le nombre d'inclusion. Nous ne possédons pas l'ensemble des mobilités pré-opératoires et nous n'avons pas les mesures de force au dynamomètre pré-opératoires pour analyser le manque de force exprimé par certains patients. La population est hétérogène avec un suivi variable de 10 ans en moyenne mais s'échelonnant de 36 mois à 22 ans. Cependant, cette étude présente un effectif et un délai de suivi supérieur aux autres études de la littérature traitant du même sujet et un seul patient a été perdu de vue. Ces résultats doivent être confortés par d'autres travaux à long terme sur de grands effectifs et pourrait s'inscrire dans une étude prospective.

Conclusion

La ligamentoplastie de coude selon O'Driscoll permet d'obtenir une stabilisation postéro-latérale efficace et permet de limiter l'évolution vers une dégénérescence arthrosique à long terme y compris en cas de lésions associées. Cette intervention chirurgicale est exigeante, le seul échec de notre série est dû à plusieurs erreurs techniques. Les patients présentant une obésité morbide ou des luxations avec lésions associées sont à risques de moins bons résultats fonctionnels.

Références

1. Ahmed I, Mistry J. The management of acute and chronic elbow instability. Orthop Clin North Am. 2015 Apr;46(2):271–280. doi:10.1016/j.ocl.2014.11.008

2. Anakwenze OA, Kwon D, O'Donnell E, Levine WN, Ahmad CS. Surgical treatment of posterolateral rotatory instability of the elbow. Arthroscopy. 2014 Jul;30(7):866–871. doi:10.1016/j.arthro.2014.02.029

3. Arrigoni P, D'Ambrosi R, Nicoletti S, Randelli P. Arthroscopic Reinsertion of Lateral Collateral Ligament, Anterior Capsular Plication, and Coronoid Tunneling Technique for Chronic Elbow Posterolateral Rotatory Instability. Arthrosc Tech. 2016 Jun;5(3):e471-475. doi:10.1016/j.eats.2016.01.031

4. Bacle G. Chirurgie des lésions tendineuses et ligamentaires du coude.

5. Badhrinarayanan S, Desai A, Watson JJ, White CHR, Phadnis J. Indications, Outcomes, and Complications of Lateral Ulnar Collateral Ligament Reconstruction of the Elbow for Chronic Posterolateral Rotatory Instability: A Systematic Review. Am J Sports Med. 2021 Mar;49(3):830–837. doi:10.1177/0363546520927412

6. Baghdadi YMK, Morrey BF, O'Driscoll SW, Steinmann SP, Sanchez-Sotelo J. Revision allograft reconstruction of the lateral collateral ligament complex in elbows with previous failed reconstruction and persistent posterolateral rotatory instability. Clin Orthop Relat Res. 2014 Jul;472(7):2061–2067. doi:10.1007/s11999-014-3611-0

7. Barbier O. Entorses, luxations et instabilité du coude. 2013 2016;

8. Camp CL, Sanchez-Sotelo J, Shields MN, O'Driscoll SW. Lateral Ulnar Collateral Ligament Reconstruction for Posterolateral Rotatory Instability of the Elbow. Arthrosc Tech. 2017 Aug;6(4):e1101–e1105. doi:10.1016/j.eats.2017.03.029

9. Charalambous CP, Stanley JK. Posterolateral rotatory instability of the elbow. J Bone Joint Surg Br. 2008 Mar;90(3):272–279. doi:10.1302/0301-620X.90B3.19868

10. Conti Mica M, Caekebeke P, van Riet R. Lateral collateral ligament injuries of the elbow – chronic posterolateral rotatory instability (PLRI). EFORT Open Rev. 2016 Dec 30;1(12):461–468. doi:10.1302/2058-5241.160033

11. Cusick MC, Bonnaig NS, Azar FM, Mauck BM, Smith RA, Throckmorton TW. Accuracy and reliability of the Mayo Elbow Performance Score. J Hand Surg Am. 2014 Jun;39(6):1146–1150. doi:10.1016/j.jhsa.2014.01.041

12. Dehlinger F, Franke S, Hollinger B. Therapeutic options for acute and chronic elbow instability. Eur J Trauma Emerg Surg. 2012 Dec;38(6):585–592. doi:10.1007/s00068-012-0205-y

13. Dubert T, Voche P, Dumontier C, Dinh A. [The DASH questionnaire. French translation of a trans-cultural adaptation]. Chir Main. 2001 Aug;20(4):294–302. doi:10.1016/s1297-3203(01)00049-x

14. Eygendaal D. Ligamentous reconstruction around the elbow using triceps tendon. Acta Orthop Scand. 2004 Oct;75(5):516–523. doi:10.1080/00016470410001367

15. Forthman C, Henket M, Ring DC. Elbow dislocation with intra-articular fracture: the results of operative treatment without repair of the medial collateral ligament. J Hand Surg Am. 2007 Oct;32(8):1200–1209. doi:10.1016/j.jhsa.2007.06.019

16. Goodwin D, Dynin M, Macdonnell JR, Kessler MW. The role of arthroscopy in chronic elbow

instability. Arthroscopy. 2013 Dec;29(12):2029–2036. doi:10.1016/j.arthro.2013.08.016

17. Gummesson C, Ward MM, Atroshi I. The shortened disabilities of the arm, shoulder and hand questionnaire (QuickDASH): validity and reliability based on responses within the full-length DASH. BMC Musculoskelet Disord. 2006 May 18;7:44. doi:10.1186/1471-2474-7-44

18. Hackl M, Bercher M, Wegmann K, Müller LP, Dargel J. Functional anatomy of the lateral collateral ligament of the elbow. Arch Orthop Trauma Surg. 2016 Jul;136(7):1031–1037. doi:10.1007/s00402-016-2479-8

19. Hull JR, Owen JR, Fern SE, Wayne JS, Boardman ND. Role of the coronoid process in varus osteoarticular stability of the elbow. Journal of Shoulder and Elbow Surgery. 2005 Jul 1;14(4):441–446. doi:10.1016/j.jse.2004.11.005

20. Imatani J, Ogura T, Morito Y, Hashizume H, Inoue H. Anatomic and histologic studies of lateral collateral ligament complex of the elbow joint. J Shoulder Elbow Surg. 1999 Dec;8(6):625–627. doi:10.1016/s1058-2746(99)90102-7

21. Jones KJ, Dodson CC, Osbahr DC, Parisien RL, Weiland AJ, Altchek DW, et al. The docking technique for lateral ulnar collateral ligament reconstruction: surgical technique and clinical outcomes. J Shoulder Elbow Surg. 2012 Mar;21(3):389–395. doi:10.1016/j.jse.2011.04.033

22. Josefsson PO, Johnell O, Gentz CF. Long-term sequelae of simple dislocation of the elbow. J Bone Joint Surg Am. 1984 Jul;66(6):927–930. doi:10.2106/00004623-198466060-00014

23. Jung HS, Lee JS, Rhyou IH, Lee HW, Park MJ. Dual reconstruction of lateral collateral ligament is safe and effective in treating posterolateral rotatory instability of the elbow. Knee Surg Sports Traumatol Arthrosc. 2019 Oct;27(10):3284–3290. doi:10.1007/s00167-019-05525-z

24. Kang H, Wang W, Li H-C, Li J. [Diagnosis and treatment for posterolateral rotatory instability of the elbow]. Zhongguo Gu Shang. 2017 Nov 25;30(11):1004–1007. doi:10.3969/j.issn.1003-0034.2017.11.007

25. King GJ, Morrey BF, An KN. Stabilizers of the elbow. J Shoulder Elbow Surg. 1993 May;2(3):165–174. doi:10.1016/S1058-2746(09)80053-0

26. Kocher T, Stiles HJ. Text-book of operative surgery [Internet]. London : Adam and Charles Black; 1895 [cited 2021 Feb 5]. Available from: http://archive.org/details/textbookofoperat00koch

27. Lee BPH, Teo LHY. Surgical reconstruction for posterolateral rotatory instability of the elbow. J Shoulder Elbow Surg. 2003 Oct;12(5):476–479. doi:10.1016/s1058-2746(03)00091-0

28. Lin K-Y, Shen P-H, Lee C-H, Pan R-Y, Lin L-C, Shen H-C. Functional outcomes of surgical reconstruction for posterolateral rotatory instability of the elbow. Injury. 2012 Oct;43(10):1657–1661. doi:10.1016/j.injury.2012.04.023

29. Mansat P. Posttraumatic instability of the adult elbow. :24.

30. Meislin MA, Wagner ER, Shin AY. A Comparison of Elbow Range of Motion Measurements: Smartphone-Based Digital Photography Versus Goniometric Measurements. J Hand Surg Am. 2016 Apr;41(4):510-515.e1. doi:10.1016/j.jhsa.2016.01.006

31. Morrey B, An K. Functional anatomy of the ligaments of the elbow. Clin Orthop Relat Res. 1985 Dec 1;(201):84–90.

32. Morrey BF. The Elbow and Its Disorders. Elsevier Health Sciences; 2009.

33. Nestor BJ, O'Driscoll SW, Morrey BF. Ligamentous reconstruction for posterolateral rotatory

instability of the elbow. J Bone Joint Surg Am. 1992 Sep;74(8):1235–1241.

34. O'Driscoll SW. Elbow instability. Acta Orthop Belg. 1999 Dec;65(4):404–415.

35. O'Driscoll SW. Classification and evaluation of recurrent instability of the elbow. Clin Orthop Relat Res. 2000 Jan;(370):34–43. doi:10.1097/00003086-200001000-00005

36. O'Driscoll SW, Bell DF, Morrey BF. Posterolateral rotatory instability of the elbow. J Bone Joint Surg Am. 1991 Mar;73(3):440–446. doi:https://doi.org/10.1016/j.eats.2016.10.016

37. O'Driscoll SW, Horii E, Morrey BF, Carmichael SW. Anatomy of the ulnar part of the lateral collateral ligament of the elbow. Clinical Anatomy. 1992;5(4):296–303. doi:https://doi.org/10.1002/ca.980050406

38. Okazaki M, Takayama S, Seki A, Ikegami H, Nakamura T. Posterolateral Rotatory Instability of the Elbow With Insufficient Coronoid Process of the Ulna: A Report of 3 Patients. The Journal of Hand Surgery. 2007 Feb 1;32(2):236–239. doi:10.1016/j.jhsa.2006.11.001

39. Olsen BS, Søjbjerg JO. The treatment of recurrent posterolateral instability of the elbow. J Bone Joint Surg Br. 2003 Apr;85(3):342–346. doi:10.1302/0301-620x.85b3.13669

40. Osborne G, Cotterill P. Recurrent dislocation of the elbow. The Journal of Bone and Joint Surgery. British volume. 1966 May 1;48-B(2):340–346. doi:10.1302/0301-620X.48B2.340

41. Rao AJ, Cohen MS. The use of static external fixation for chronic instability of the elbow. J Shoulder Elbow Surg. 2019 Aug;28(8):e255–e264. doi:10.1016/j.jse.2018.12.007

42. Sanchez-Sotelo J, Morrey BF, O'Driscoll SW. Ligamentous repair and reconstruction for posterolateral rotatory instability of the elbow. J Bone Joint Surg Br. 2005 Jan;87(1):54–61.

43. Savoie FH, O'Brien MJ, Field LD, Gurley DJ. Arthroscopic and open radial ulnohumeral ligament reconstruction for posterolateral rotatory instability of the elbow. Clin Sports Med. 2010 Oct;29(4):611–618. doi:10.1016/j.csm.2010.06.008

44. Spahn G, Kirschbaum S, Klinger HM, Wittig R. Arthroscopic electrothermal shrinkage of chronic posterolateral elbow instability: good or moderate outcome in 21 patients followed for an average of 2.5 years. Acta Orthop. 2006 Apr;77(2):285–289. doi:10.1080/17453670610046046

45. Storen G. Traumatic dislocation of the radial head as an isolated lesion in children; report of one case with special regard to roentgen diagnosis. Acta Chir Scand. 1959 Jan 31;116(2):144–147.

46. Vernet E, Bacle G, Marteau E, Favard L, Laulan J. Lateral elbow ligamentoplasty by autologous tendon graft in posterolateral rotatory instability: Results in 18 cases at a mean 5 years' follow-up. Orthop Traumatol Surg Res. 2015 Jun;101(4 Suppl):S199-202. doi:10.1016/j.otsr.2015.03.006

Annexes

Annexe 1. Fiche de recueil de données.

LIGAMENTOPLASTIE LATERALE DE COUDE

Nom :
Prénom :
IPP :
N° tél :
DDN :
Sexe :
Activité : Manuel lourd / Manuel léger / Sédentaire / Retraité actif / Retraité passif
Côté dominant : D / G / Ambidextre
Côté opéré : D / G

Etiologie : Traumatique / Iatrogène
- ➔ Récent / Ancien
  - Luxation / Fracture / Fracture-luxation / Trauma
  - →Type de luxation : Postérolat /
  - → Type de fracture : TR / Triade / Processus coronoïde
  - → Iatrogène type intervention :
- ➔ Date 1ère luxation :
- ➔ Nombre de luxation :

ATCD trauma ou chirurgie sur coude avant le traumatisme initial :
Date trauma :
Date 1ère PEC :
Traitement initial :
- → Aucun : réduction sur place / Sensation de déboitement
- → Traitement ortho : Réduction aux U / Réduction au bloc
  - Stabilité : stable / Laxité externe / Laxité interne
    - Degré de flexion pour instabilité :
- → Traitement chirurgical :
  - Gestes osseux :
  - Gestes sur LCR :
  - Stabilité per op : stable / Laxité externe / Laxité interne
  - Degré de flexion pour instabilité :

Durée immobilisation (Jours) :
Rééducation : Oui / Non
Date de PEC II^{R} trauma-ligamento :

- **Préopératoire :**

<u>Interrogatoire :</u>
Douleurs latérales : OUI / NON
Sensation de ressaut ou blocage : OUI / NON
Luxation récidivante avérée : OUI / NON
Nombre de luxations ou subluxation :

<u>Examen clinique :</u>
Mobilités (E-F ; P-S) :

Laxité en varus : Absente / douteuse / certaine
Test IRPL : Ressaut / Appréhension / NEGATIF
Tiroir postéro-latéral (TR saillante en rotation externe…)

Imagerie préopératoire :

Radio : interligne HR, interligne HU,
position TR sur profil
autres séquelles trauma

SCANNER/ ARTHROSCANNER :
position TR sur profil, cartilage, zone décollement latéral
autres séquelles trauma

IRM : état ligament ?

- **Peropératoire :**

Anesthésie : AG / ALR
Test IRPL : POSITIF : Ressaut net / Subluxation postérieure de la TR
Voie d'abord : Kocher / Cadenat
Lig banque : Long palmaire / Hémi FRC / Tendon Tricipital
Reconstruction : LUCL / Lig annulaire / RCL
Geste supplémentaire : OUI / NON
Type :
Anomalies per op : Lésions chondrales / …

- **Post opératoire :**

BABP 90° flexion et pronation 3 semaines: OUI
Puis kiné sans supination et extension complète
Attelle pronosupination neutre 3 semaines
Puis rééducation

EI : OUI / NON
Type : Hématome/Désunion cicatrice/ISO superficielle/ISO profonde/Algodystrophie

Echec / Reprise chirurgicale : OUI / NON
Date de la reprise chirurgicale :
Nature :

Délai de reprise travail/activité : mois
Reprise même poste / Poste aménagé ou reconversion / Invalidité (à cause du coude)
Reclassement professionnel : OUI / NON

- **Examen actuel :**

Date de l'évaluation :

Interrogatoire :
EVA :
Douleurs : Absentes / Climatiques ou pour contraintes importantes / Lors activités vie quotidienne / Moindre sollicitation-permanente
Consommation antalgique : Aucun / Occasionnel / Hebdomadaire /Quotidien/Pluriquotidien
Facteur limitant : OUI / NON

Sensation de Ressaut : OUI / NON
Sensation de pseudo-blocage : OUI / NON
Récidive luxation : OUI / NON

Capacité à soulever charges lourdes (10Kg) : OUI / NON

Êtes-vous satisfait du résultat : Très satisfait/Satisfait/Moyennement satisfait/Insatisfait

Referiez-vous la même opération : Oui / Non / Ne sait pas
Considérez-vous que l'intervention vous a : guéri / amélioré / rien changé / aggravé

Examen clinique :
Mobilités (E-F ; P-S) :
Test IRPL : Appréhension / Pas d'appréhension
Force dynamomètre JAMAR: kg / Mesure Controlatérale kg

Score :
Mayo clinic :
Quick Dash :

Radio :
Centrage TR/ Capitulum : OUI / NON
Dégénérescence arthrosique : OUI / NON
Huméro-radiale / Huméro-ulnaire / Ossification néo-ligament

Annexe 2. Tests subjectifs.

COUDE
Classification fonctionnelle (Mayo Clinic).
"Mayo elbow performance score".

Douleur (45 points)	aucune	45
	discrète	30
	modérée	15
	sévère	0
Amplitude (20)	> 100°	20
	50-100	15
	< 50°	5
Stabilité (10)	stable	10
	instabilité modérée	5 (= < de 10° de varus/valgus)
	instabilité franche	0 (= > de 10° de varus/valgus)
Fonction (25)	se coiffer	5
	manger	5
	toilette	5
	enfiler une chemise	5
	se chausser	5
Maximum possible: 100 points. (>90 = excellent, 75 à89 = bon, 60 à 74 = moyen, < 60 = mauvais).		

Questionnaire Quick DASH

Veuillez évaluer vos possibilités d'effectuer les activités suivantes au cours des 7 derniers jours en entourant le chiffre placé sous la réponse appropriée.

	Aucune difficulté	**Difficulté légère**	**Difficulté moyenne**	**Difficulté importante**	**Impossible**
Dévisser un couvercle serré ou neuf	1	2	3	4	5
Effectuer des tâches ménagères lourdes (nettoyage des sols ou des murs)	1	2	3	4	5
Porter des sacs de provisions ou une mallette	1	2	3	4	5
Se laver le dos	1	2	3	4	5
Couper la nourriture avec un couteau	1	2	3	4	5
Activités de loisirs nécessitant une certaine force ou avec des chocs au niveau de l'épaule, du bras ou de la main (bricolage, tennis, golf etc.)	1	2	3	4	5

	Pas du tout	**Légèrement**	**Moyennement**	**Beaucoup**	**Extrêmement**
Pendant les 7 derniers jours, à quel point votre épaule, votre bras ou votre main vous a-t-ilgêné dans vos relations avec votre famille, vos amis ou vos voisins	1	2	3	4	5

	Pas du tout limité	**Légèrement limité**	**Moyennement limité**	**Très limité**	**Incapable**
Avez-vous été limité dans votre travail ou une de vos activités quotidiennes habituelles en raison de problèmes à votre épaule, votre bras ou votre main ?	1	2	3	4	5

Veuillez évaluer la sévérité des symptômes suivants **durant les 7 derniers jours**. (entourez une réponse sur chacune des lignes)	**Aucune**	**Légère**	**Moyenne**	**Importante**	**Extrême**
Douleur de l'épaule, du bras oudela main	1	2	3	4	5
Picotements ou fourmillements douloureux de l'épaule, du bras, oudela main	1	2	3	4	5

	Pas du tout perturbé	**Un peu perturbé**	**Moyennement perturbé**	**Très perturbé**	**Tellement perturbé que je ne peux pas dormir**
Pendant les 7 derniers jours, votre sommeil a-t-il été perturbé par une douleur de votre épaule, de votre bras ou de votre main ? (entourez une seule réponse)	1	2	3	4	5

Le score du Quick DASH n'est pas valable s'il y a plus d'une réponsemanquante

Vu, le Directeur de Thèse

Vu, le Doyen
De la Faculté de Médecine de Tours
Tours, le

université de TOURS | Faculté de médecine

Thèse 2020/2021

DOCTORAT en MEDECINE

Diplôme d'Etat

D.E.S. de chirurgie orthopédique et traumatologique

Présentée et Soutenue le 23 septembre 2021

Dépôt de sujet de thèse, proposition de jury,

NOM : TRANIER

Prénoms : Manon

Date de naissance : 28 mars 1991 **Nationalité : Française**

Lieu de naissance : Albi (81)

Domicile : 2 rue de la Hallebarde 37000 Tours **Téléphone : 06.70.44.14.46**

Directeur de Thèse : Dr Guillaume BACLE

Titre de la Thèse : Traitement de l'instabilité postéro-latérale du coude par ligamentoplastie : à propos de 32 patients évalués à 10 ans de recul moyen

JURY[1]

Président : Professeur Luc FAVARD, Chirurgie orthopédique et traumatologique, Faculté de Médecine - Tours

Membres :
Docteur Guillaume BACLE, Chirurgie orthopédique et traumatologique, PH, CHU - Tours
Professeur Jean BRILHAULT, Chirurgie orthopédique et traumatologique, Faculté de Médecine – Tours
Docteur Jacky LAULAN, Chirurgie orthopédique et traumatologique, PH, CHU – Tours
Docteur Nicolas BIGORRE, Chirurgie orthopédique et traumatologique – Angers
Docteur Steven ROULET, Chirurgie orthopédique et traumatologique, CCA, Faculté de Médecine – Tours
Docteur Yanis DECHIR, Chirurgie orthopédique et traumatologique, CCA, Faculté de Médecine – Tours

Avis du Directeur de Thèse
À Tours, le 16/08/2021
Signature FAVORABLE.

Docteur G. BACLE
Chirurgie Orthopédique et Traumatologique 1
Chirurgie de la main
C.H.R.U. TOURS - 37044 TOURS CEDEX 9
RPPS 10100297182

Avis du Directeur de l'U.F.R. Tours
à Tours, le 26.8.21
Signature

TRANIER Manon

Pages 43 – Tableaux 7 – Figures 5 – Vidéo 1 – Annexe 1

Résumé :

Introduction : L'instabilité postéro-latérale est la forme la plus fréquente des instabilités du coude, aiguës et chroniques. Elle est la conséquence d'une insuffisance mécanique du faisceau huméro-ulnaire du ligament collatéral latéral (LCL). La technique princeps décrite par O'Driscoll permet la reconstruction de ce faisceau par ligamentoplastie autologue. L'objectif de notre étude est d'évaluer les résultats cliniques, fonctionnels et radiologiques à moyen et long terme des patients ayant été opérés d'une ligamentoplastie selon O'Driscoll. Notre hypothèse est que cette technique permet d'obtenir un complexe articulaire du coude fonctionnellement et cliniquement utilisable et stabilise de façon pérenne le coude sans engendrer d'arthrose à long terme.

Matériels et méthodes : Les patients opérés pour le traitement d'une instabilité symptomatique postéro-latérale du coude par une ligamentoplastie selon la technique d'O'Driscoll, de janvier 1995 à décembre 2018 ont été identifiés et inclus de façon rétrospective.

Résultats : Trente-deux patients dont trente-deux coudes ont été évalués cliniquement et radiographiquement avec un recul moyen de 112 mois (de 36 à 265 mois) et de 118 mois (de 38 à 265 mois), respectivement. Tous avaient un *lateral pivot shift test* négatif et ne rapportaient pas de nouvel épisode d'instabilité. Un échec (3%) a nécessité une nouvelle intervention. Vingt-quatre patients (75%) étaient indolores. La douleur était significativement plus élevée chez les patients obèses morbides (IMC ≥ 40) ($p = 0,03$) et en présence de lésions associées ($p = 0,03$). Vingt-neuf patients (91%) ont repris leurs activités antérieures. Le score de la Mayo Clinic était en moyenne de 96/100 et le QDASH de 14.7/100. Six patients (24%) présentaient une évolution arthrosique malgré la stabilisation.

Conclusion : La ligamentoplastie de coude selon O'Driscoll permet d'obtenir une stabilisation postéro-latérale efficace et permet de limiter l'évolution vers une dégénérescence arthrosique à long terme y compris en cas de lésions associées. Cette intervention chirurgicale est exigeante, le seul échec de notre série est dû à plusieurs erreurs techniques. Les patients présentant une obésité morbide ou des luxations avec lésions associées sont à risques de moins bons résultats fonctionnels.

Mots clefs : arthrose de coude, instabilité rotatoire postérolatérale, ligament collatéral latéral, luxation de coude, reconstruction du ligament collatéral latéral.

Jury :

Président du Jury : Professeur Luc FAVARD
Directeur de thèse : Docteur Guillaume BACLE
Membres du Jury : Professeur Jean BRILHAULT
Docteur Jacky LAULAN
Docteur Nicolas BIGORRE
Docteur Steven ROULET
Docteur Yanis DECHIR

Date de soutenance : 23 septembre 2021