Arthrodèse de genou par fixateur externe associé à un compresseur de Charnley

Rayane Benhenneda
Dr Louis-Romée Le Nail, Dr Jérôme Druon, Pr Philippe Rosset, Dr Ramy Samargandi
CHU Tours

UNIVERSITÉ FRANÇOIS - RABELAIS TOURS

SOO Société d'Orthopédie de l'Ouest

CHRU HÔPITAUX DE TOURS

Introduction

Intervention de sauvetage du membre inférieur indiquées dans les cas suivants :

- échec d'arthroplastie
- infection récurrente
- certaines situations de reconstructions après tumeurs péri-articulaires

Dont l'objectif est de combiner un taux de consolidation et d'éradication de l'infection fiables, avec un genou stable et indolent.

Nombreuses techniques :

- **Enclouage centromédullaire** : jouit des meilleurs taux de consolidation, mais ne devrait être proposé qu'une fois l'infection traitée

- **Plaque** : technique exigente et expose au risque de complications cicatricielles (grandes incisions cutanées, débridements larges, matériel encombrant)

- **Fixateur externe type Ilizarov** : courbe d'apprentissage longue et mal supporté surtout chez les patients obèses

- **Fixateur externe mono- ou bi-plan** : taux de consolidation ne dépassant pas les 75% dans les séries

Introduction

Compresseur : utilisé pour la première fois par Key (1932) puis modifié par Charnley (1948).

Afin d'augmenter la stabilité de fixation de l'arthrodèse, nous utilisons en routine le compresseur de Charnley frontal associé à un fixateur externe sagittal.

L'objectif de notre étude était de :
- décrire notre technique d'arthrodèse de genou
- évaluer son taux de consolidation
- déterminer le taux d'éradication de l'infection

Positive Pressure in Arthrodesis for Tuberculosis of the Knee Joint

J. Albert Key, MD

COMPRESSION ARTHRODESIS OF THE KNEE

A Clinical and Histological Study*

JOHN CHARNLEY and S. L. BAKER,† MANCHESTER, ENGLAND

POSITIVE PRESSURE IN ARTHRODESIS OF THE KNEE JOINT

JOHN C. CHARNLEY, MANCHESTER

Based on Cases presented at the British Orthopaedic Association Meeting in Manchester, October 1947, and a Paper read at the meeting of the American, British, and Canadian Orthopaedic Associations in Quebec, June 1948

Patients et méthodes

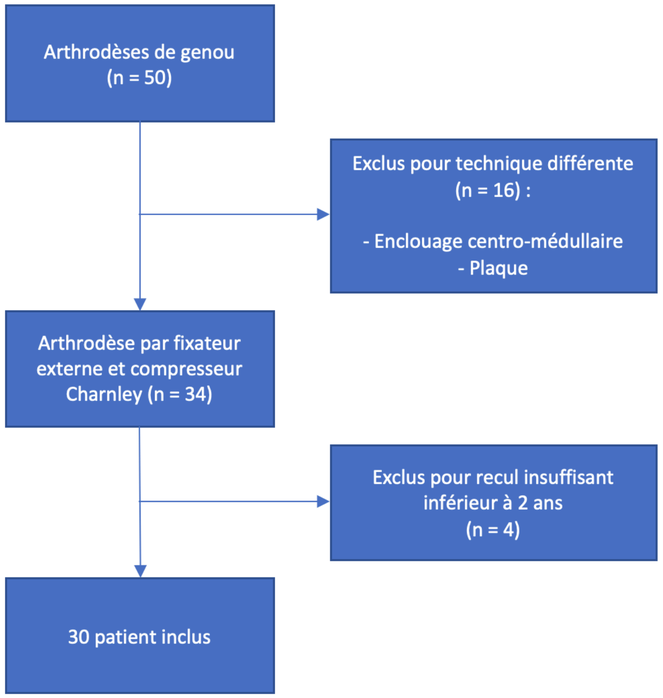

De 2005 à 2018 :

- 30 patients / 16 femmes et 14 hommes

- Âge moyen de 65,3 ans (30-83)

- Indication : 18 échecs de PTG septique et 12 arthrites septiques sur genou natif

Suivi moyen —> 42,5 mois (24 à 106)

Le critère de jugement principal, la consolidation, a été déterminé cliniquement et radiographiquement par l'association des critères suivants :
- reprise de l'appui complet sans douleur,
- absence de sensibilité en regard des extrémités osseuses arthrodésées,
- présence de travées osseuses continues traversant le site de consolidation sur des radiographies de face et de profil.

Patients et méthodes

1. VA médiane ou précédent trajet d'incision
2. Excision de la patella
3. Prélèvements bactériologiques x5 (os et tissus mous)

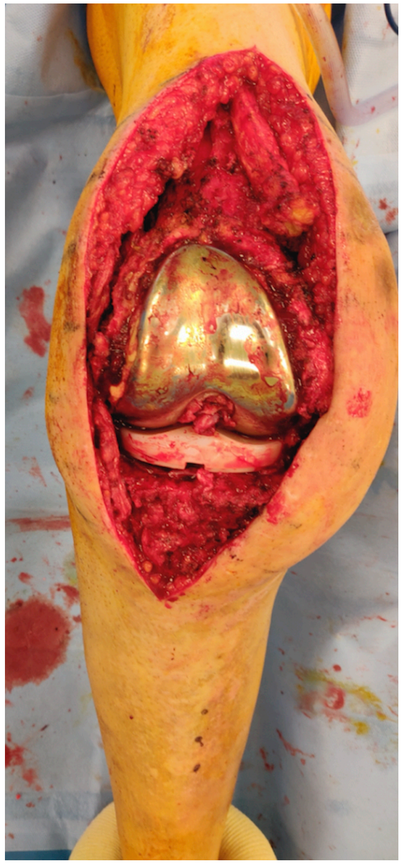

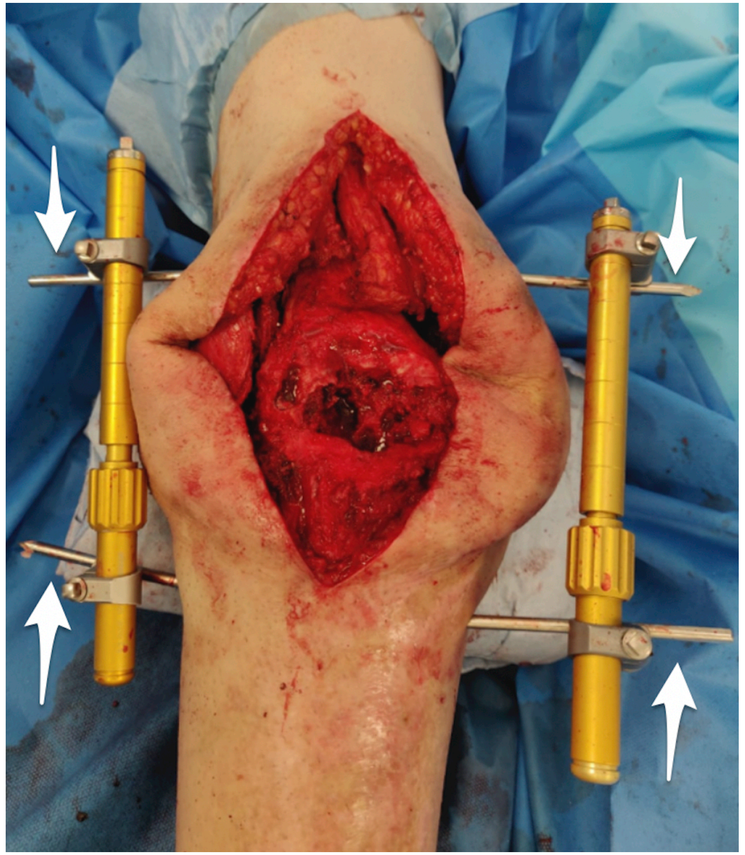

4. Préparation osseuse
5. Patella (*) greffée dans le montage en cas de PSO modérée ou sévère
6. Fixation : 5 à 8° valgus / 5 à 15° flexion / 0 à 10° RE en appliquant le compresseur de Charnley dans le plan frontal

7. Fixateur externe sagittal : 3 fiches fémorales et 3 fiches tibiales
8. Couverture par lambeau de gastrocnémien médial pour 6 patients

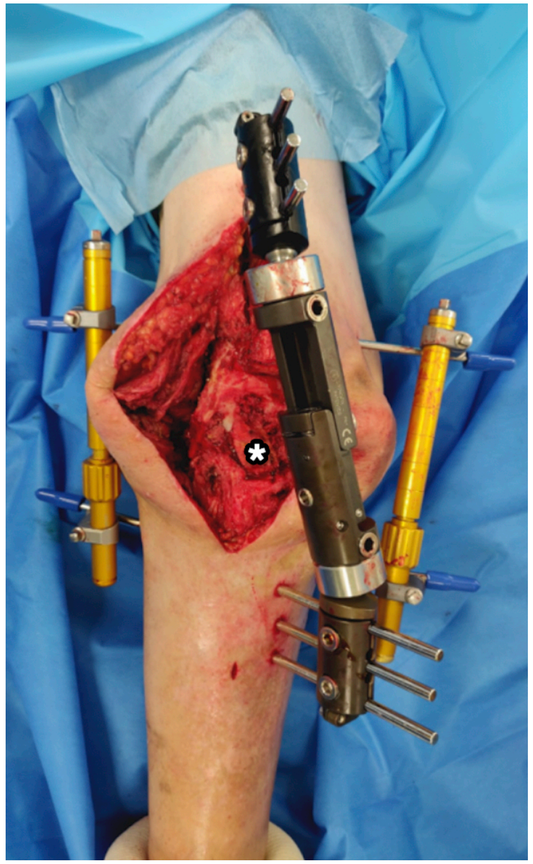

Patients et méthodes

Suivi post-opératoire :

- Bi-ATB 6 à 12 semaines (CRIOGO)
- Pas d'immobilisation
- Contrôle radio-clinique à 6 semaines, 3 mois, 6 mois puis à 24 mois
- Surveillance biologique régulière jusqu'à arrêt des antibiotiques

Ablation du compresseur de Charnley à 6 mois.

Ablation du fixateur externe lorsque la consolidation était acquise.

Dyanmisation du fixateur externe si consolidation non acquise à 6 mois.

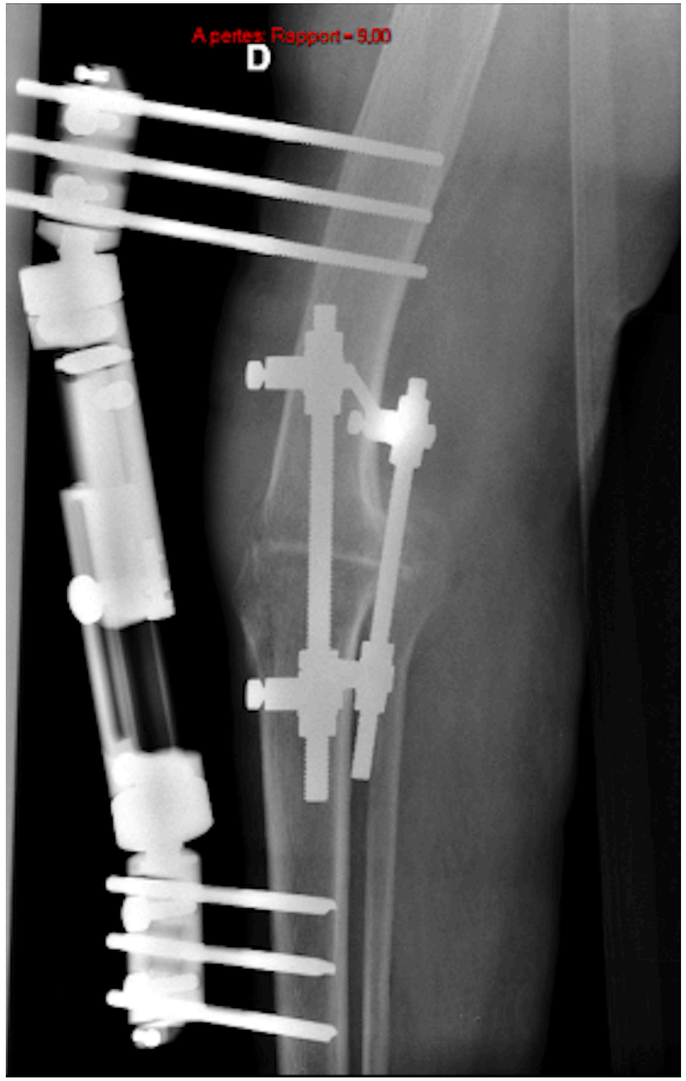

Résultats

1. Consolidation et délai :

- Consolidation obtenue chez 25 patients (83%)
- Délai moyen 7,5 mois (6-12)

- Ablation du compresseur de Charnley à 6 mois chez tous les patients
- Ablation du fixateur externe à un délai moyen de 8,4 mois (6-12)

Le taux de consolidation était significativement supérieur dans les pertes de substances osseuses légères à modérées en comparaison aux pertes de substances osseuses sévères (p=0,01)

Nombre	Age (sexe)	Indication d'arthrodèse	Germes	Perte osseuse	Éradication de l'infection
1	76 (F)	PTG septique	Streptococcus pyogenes, Staphylococcus capitis, Staphylococcus epidermidis, Staphylococcus hominis	Sévère	Oui
2	80 (F)	Arthrite septique	Staphylococcus epidermidis	Modérée	Oui
3	69 (F)	PTG septique	Staphylococcus epidermidis	Sévère	Oui
4	59 (M)	PTG septique	Staphylococcus aureus méticilline sensible	Sévère	Oui
5	73 (M)	PTG septique	Streptococcus agalactiae, Staphylococcus haemolyticus	Sévère	Oui

Arthrodèses non consolidées

2. Eradication de l'infection :

- Traitée avec succès chez 28 patients (93%)

- Fistule à 2 et 15 mois chez 2 patients traitées par débridement-lavage, sans récidive au recul de 36 et 82 mois respectivement

3. Complications :

	Age (sexe)	*Indication de l'arthrodèse*	*Complication (type)*	*Consoliation*	*Délai*	*Procédure itérative*
1	76 (F)	PTG septique	Infection sur fiche de fixateur	Non	30 jours	Curetage
2	77 (M)	PTG septique	Fistule	Oui	15 mois	Débridement à ciel ouvert
3	80 (F)	Arthrite septique	Fracture fémorale diaphysaire*	Non	11 jours	Modification du montage (FE plus proximal)
4	62 (M)	Arthrite septique	Fracture sur arthrodèse	Oui	7 mois	Arthrodèse itérative
5	59 (M)	PTG septique	Infection sur fiche de fixateur	Non	3 mois	Curetage
6	64 (F)	PTG septique	Fistule	Oui	2 mois	Débridement à ciel ouvert
7	30 (M)	Arthrite septique	Fracture fémorale diaphysaire*	Oui	2 mois	Modification du montage (FE plus proximal)
8	66 (F)	Arthrite septique	Infection sur fiche de fixateur	Oui	3 mois	Curetage
9	65 (M)	Arthrite septique	Fracture fémorale diaphysaire*	Oui	6 mois	Aucun (traitement orthopédique)

*après traumatisme et à distance de la zone arthrodésée
FE : Fixateur externe, F : féminin, M : masculin, PTG : prothèse totale de genou

Complications : 30%

Discussion

L'arthrodèse par enclouage centro-médullaire permet d'obtenir un taux de consolidation de 80 à 85% au prix d'une stratégie en deux temps nécessitant un traitement préalable de l'infection. L'infection itérative survient dans 8,3% des cas. Chez ces patients, la prise en charge devient délicate du fait de la diffusion de l'infection dans les fûts médullaires diaphysaire du fémur et du tibia.

La fixation externe permet une stratégie en un seul temps opératoire et d'ajuster librement la position de l'arthrodèse. Le taux d'éradication de l'infection est de 4,9%. Son défaut est le taux de consolidation, de 28,6 à 75% selon les séries (cf tableau ci-après).

Les résultats de notre technique ne sont pas inférieurs aux autres techniques en terme de taux de consolidation (83% dans un délai moyen de 7,5 mois) et d'éradication de l'infection.

Auteurs	Année	Age moyen (années)	Taille de l'échantillon	Type de fixateur externe	Taux de consolidation (%)	Délai de consolidation (mois)	Suivi (mois)
Mabry et al.[16]	2007	67	61		67	5,4	Minimum 2
Yeoh et al.[26]	2008	74	7	Monoplan, Orthofix and Stryker Hoffman II	28,6	4,4	NR
Iacono et al.[10]	2013	68,9	12	Monoplan Stryker Hoffman II	75	5,6	Moyenne 93,2
Van Rensch et al.[20]	2014	66	8	Monoplan, Orthofix	37,5	NR	NR
Gottfriedsen et al.[3]	2016	66,5	120	NA	61	NR	Moyenne 19,2
Notre étude	2021	65	30	Fixateur externe sagittal et compresseur de Charnley frontal	83	7,5	Moyenne 42,5

NR : non renseigné

Résultats de consolidation après arthrodèse de genou par fixateur externe rapportés dans la littérature

Désavantages :
- Taux de complication de 30%
- Chirurgie itérative nécessaire pour l'ablation du matériel

L'infection sur fiche de fixateur est une complication spécifique de l'arthrodèse par fixateur externe, bien qu'elle ne puisse être considéré de la même manière qu'une infection profonde, son traitement, le curetage des orifices de fiches étant moins délabrant. Les autres complications telles que la fracture diaphysaire fémorale ou fracture sur arthrodèse après traumatisme ne sont pas spécifiques à cette technique mais liées aux contraintes biomécaniques de l'ostéosynthèse.

Conclusion

- A notre connaissance, notre série est la seule à ce jour relatant des résultats récents concernant l'arthrodèse de genou par fixateur externe à un compresseur de Charnley.

- Notre expérience avec cette technique a été satisfaisante et cela serait plus difficile à atteindre avec d'autres techniques dans la même sélection de patient.

- Cette technique montre des taux de fusion plus élevés que les techniques de fixation externe habituelles, et un meilleur taux d'éradication de l'infection que l'enclouage centro-médullaire et la fixation par plaque.

Bibliographie

- Conway JD, Mont MA, Bezwada HP. Arthrodesis of the knee. J Bone Joint Surg Am. 2004;86(4):835-848.
- Jones RE, Russell RD, Huo MH. Alternatives to revision total knee arthroplasty. J Bone Joint Surg Br. 2012;94(11 Suppl A):137-140.
- Gottfriedsen TB, Schrøder HM, Odgaard A. Knee Arthrodesis After Failure of Knee Arthroplasty: A Nationwide Register-Based Study. J Bone Joint Surg Am. 2016;98(16):1370-1377.
- White CJ, Palmer AJR, Rodriguez-Merchan EC. External Fixation vs Intramedullary Nailing for Knee Arthrodesis After Failed Infected Total Knee Arthroplasty: A Systematic Review and Meta-Analysis. J Arthroplasty. 2018;33(4):1288-1295.
- Nichols SJ, Landon GC, Tullos HS. Arthrodesis with dual plates after failed total knee arthroplasty. J Bone Joint Surg Am. 1991;73(7):1020-1024.
- Bruno AA, Kirienko A, Peccati A, et al. Knee arthrodesis by the Ilizarov method in the treatment of total knee arthroplasty failure. Knee. 2017;24(1):91-99.
- Rozbruch SR, Ilizarov S, Blyakher A. Knee arthrodesis with simultaneous lengthening using the Ilizarov method. J Orthop Trauma. 2005;19(3):171-179.
- Spina M, Gualdrini G, Fosco M, Giunti A. Knee arthrodesis with the Ilizarov external fixator as treatment for septic failure of knee arthroplasty. J Orthop Traumatol. 2010;11(2):81-88.
- Schwarzkopf R, Kahn TL, Succar J, Ready JE. Success of different knee arthrodesis techniques after failed total knee arthroplasty: is there a preferred technique?. J Arthroplasty. 2014;29(5):982-988.
- Iacono F, Raspugli GF, Bruni D, et al. Arthrodesis After Infected Revision TKA: Retrospective Comparison of Intramedullary Nailing and External Fixation [published correction appears in HSS J. 2013;9(3):229-235.
- Key JA. Positive pressure in arthrodesis for tuberculosis of the knee joint. 1932. Clinical Orthopaedics and Related Research. 2007 Aug;461:6-8.
- CHARNLEY JC. Positive pressure in arthrodesis of the knee joint. J Bone Joint Surg Br. 1948;30B(3):478-486.
- CHARNLEY J, BAKER SL. Compression arthrodesis of the knee; a clinical and histological study. J Bone Joint Surg Br. 1952;34-B(2):187-199.
- CHARNLEY J, LOWE HG. A study of the end-results of compression arthrodesis of the knee. J Bone Joint Surg Br. 1958;40-B(4):633-635.
- Burdin P., Lautman S., Brilhault J. (2006) Classification des pertes de substances osseuses dans les changements de prothèse totale du genou. In: La gonarthrose. Approche pratique en orthopédie-traumatologie. Springer, Paris.
- Mabry TM, Jacofsky DJ, Haidukewych GJ, Hanssen AD. Comparison of intramedullary nailing and external fixation knee arthrodesis for the infected knee replacement. Clin Orthop Relat Res. 2007;464:11-15.
- White CJ, Palmer AJR, Rodriguez-Merchan EC. External Fixation vs Intramedullary Nailing for Knee Arthrodesis After Failed Infected Total Knee Arthroplasty: A Systematic Review and Meta-Analysis. J Arthroplasty. 2018;33(4):1288-1295.
- Corona PS, Jurado M, Scott-Tennent A, Fraile R, Carrera L, Vicente M. Uniplanar versus biplanar monolateral external fixator knee arthrodesis after end-stage failed infected total knee arthroplasty: a comparative study. Eur J Orthop Surg Traumatol. 2020;30(5):815-825.
- Oostenbroek HJ, van Roermund PM. Arthrodesis of the knee after an infected arthroplasty using the Ilizarov method. J Bone Joint Surg Br. 2001;83(1):50-54.
- Van Rensch PJ, Van de Pol GJ, Goosen JH, Wymenga AB, De Man FH. Arthrodesis of the knee following failed arthroplasty. Knee Surg Sports Traumatol Arthrosc. 2014 Aug;22(8):1940-8. doi: 10.1007/s00167-013-2539-3. Epub 2013 May 26. PMID: 23708381.
- Sloan M, Premkumar A, Sheth NP. Projected Volume of Primary Total Joint Arthroplasty in the U.S., 2014 to 2030. J Bone Joint Surg Am. 2018;100(17):1455-1460.
- Klug A, Gramlich Y, Rudert M, et al. The projected volume of primary and revision total knee arthroplasty will place an immense burden on future health care systems over the next 30 years [published online ahead of print, 2020 Jul 15]. Knee Surg Sports Traumatol Arthrosc. 2020;1-12.
- Ryan SP, DiLallo M, Klement MR, Luzzi AJ, Chen AF, Seyler TM. Transfemoral amputation following total knee arthroplasty: mortality and functional outcomes. Bone Joint J. 2019;101-B(2):221-226.
- Carr JB 2nd, Werner BC, Browne JA. Trends and Outcomes in the Treatment of Failed Septic Total Knee Arthroplasty: Comparing Arthrodesis and Above-Knee Amputation. J Arthroplasty. 2016;31(7):1574-1577.
- Jones RE, Russell RD, Huo MH. Alternatives to revision total knee arthroplasty. J Bone Joint Surg Br. 2012;94(11 Suppl A):137-140.
- Yeoh D, Goddard R, Macnamara P, Bowman N, Miles K, East D, Butler-Manuel A. A comparison of two techniques for knee arthrodesis: the custom made intramedullary Mayday nail versus a monoaxial external fixator. Knee. 2008 Aug;15(4):263-7. doi: 10.1016/j.knee.2008.02.011. Epub 2008 Apr 23. PMID: 18436447.