Usage reservé exclusivement à l'auteur

Revue de chirurgie orthopédique et traumatologique (2012) **98S**, S167—S173

Disponible en ligne sur
SciVerse ScienceDirect
www.sciencedirect.com

Elsevier Masson France
EM|consulte
www.em-consulte.com

TRAVAUX DE LA SOCIÉTÉ D'ORTHOPÉDIE ET DE TRAUMATOLOGIE DE L'OUEST. RÉUNION DE LA BAULE, JUIN 2011. NOTE DE TECHNIQUE

Technique simplifiée de reconstruction du scaphoïde par le greffon vascularisé radial de Zaidemberg☆

Simplified scaphoid reconstruction technique with Zaidemberg's vascularized radial graft

Y. Saint Cast[a,*], B. Césari[a], G. Dagregorio[b], M. Le Bourg[c], A. Gazarian[d], G. Raimbeau[a], P.-A. Fouque[a], F. Rabarin[a], J. Jeudy[a], F. Mallard[a]

[a] *Centre de la Main, village Santé Angers Loire, 47, rue de la Foucaudière, 49800 Trelaze, France*
[b] *Service de chirurgie orthopédique, hôpital Jacques Cœur, CHU de La Milètrie, rue de la Milèterie, 86000 Poitiers, France*
[c] *Centre de la Main, CHP de Saint-Grégoire, CS 56816, 6, rue de la Boutière, 35760 Saint-Grégoire, France*
[d] *Clinique du Parc, 155, boulevard Stalingrad, 69006 Lyon, France*

MOTS CLÉS
Pseudarthrose scaphoïde ;
Greffe

Résumé Nous utilisons depuis plus de dix ans une technique simplifiée de reconstruction des pseudarthroses du scaphoïde par le greffon décrit en 1991 par Zaidemberg et al. [1]. Le principe est d'incruster dans le foyer de pseudarthrose un greffon osseux prélevé sur la styloïde radiale et pédiculé en îlot sur l'artère du processus styloïde radial. Nos modifications techniques visent à simplifier le prélèvement du greffon, sa manipulation et l'ostéosynthèse. Nous réservons cette technique aux pseudarthroses avec dévascularisation polaire proximale, pseudarthroses itératives après greffe et ostéosynthèse, pseudarthroses anciennes avec ostéophytose dorso-radiale et fractures sur maladie de Preiser.
© 2012 Publié par Elsevier Masson SAS.

Bases anatomiques

Trente poignets (18 droits, 12 gauches) ont été disséqués après injection intra-artérielle de latex coloré. L'étude des 30 poignets injectés a montré la constance de l'artère du processus styloïde radial (APSR), alors que son origine, son trajet et sa longueur étaient soumis à certaines variations [2] réparties en quatre types :

- type 1 (sept cas) : l'APSR naît de l'artère radiale, en avant des tendons *abductor pollicis longus* (APL) et *extensor pollicis brevis* (EPB), décrit une longue boucle d'avant en arrière pour aborder l'extrémité distale du radius entre les deux premiers compartiments des extenseurs (Fig. 1) ;

DOI de l'article original : 10.1016/j.otsr.2012.04.007.
☆ Ne pas utiliser, pour citation, la référence française de cet article, mais celle de l'article original paru dans *Orthopaedics & Traumatology: Surgery & Research*, en utilisant le DOI ci-dessus.
* Auteur correspondant.
Adresse e-mail : saintcast@centredelamain.fr (Y. Saint Cast).

1877-0517/$ – see front matter © 2012 Publié par Elsevier Masson SAS.
doi:10.1016/j.rcot.2012.04.018

Usage reservé exclusivement à l'auteur

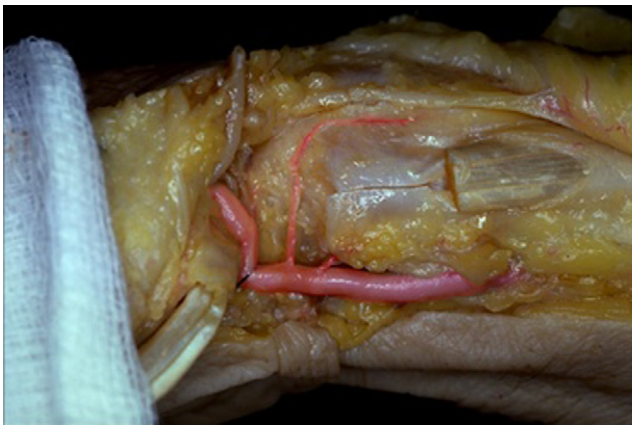

Figure 1 Type 1.

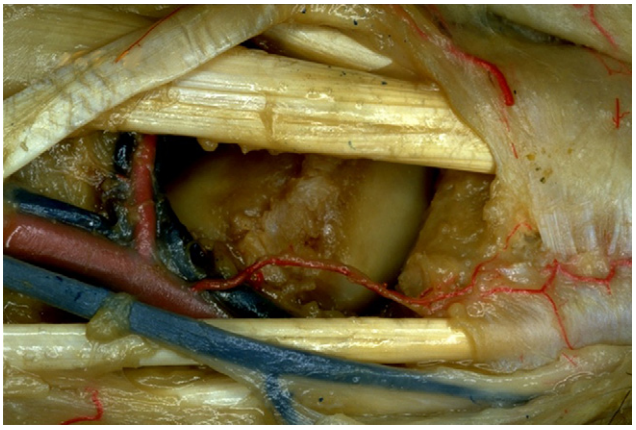

Figure 3 Type 3.

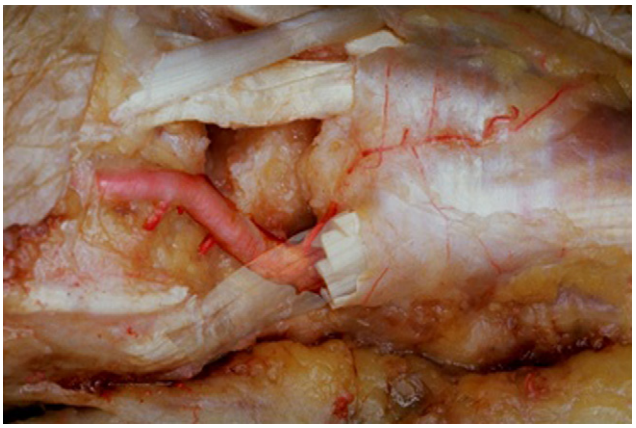

Figure 2 Type 2.

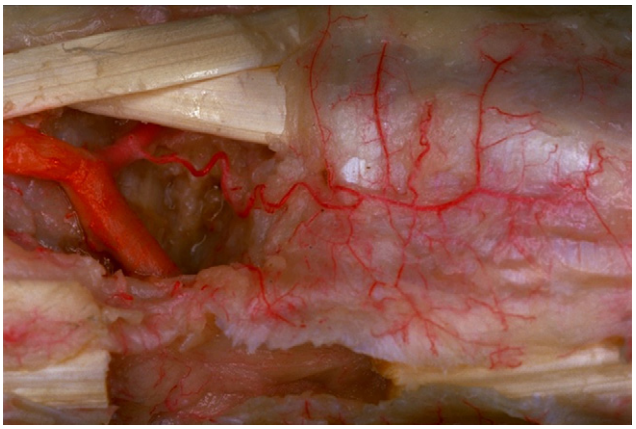

Figure 4 Type 4.

- type 2 (12 cas) : l'APSR naît de l'artère radiale, sous les tendons APL et EPB (Fig. 2). Le trajet est beaucoup plus court que dans le type 1.

  Dans les types 1 et 2, l'APSR peut passer un peu à distance de la styloïde ou à son contact.
- type 3 (six cas) : l'APSR naît de l'artère radiale, en arrière des tendons APL et EPB, avec un trajet direct, ascendant (Fig. 3) ;
- type 4 (cinq cas) : l'APSR naît d'une branche articulaire collatérale dorsale de l'artère radiale, et, monte vers l'extrémité distale du radius entre les deux premiers compartiments des extenseurs (Fig. 4).

La longueur de l'APSR est de 14 à 23 millimètres. Son trajet est flexueux en position neutre et en extension du poignet. Cette réserve de longueur disparaît en flexion du poignet. Son calibre est de 0,3 à 0,8 millimètres à son origine, et, de 0,2 à 0,4 millimètres en abordant l'extrémité distale du radius.

Dans sa portion périostée, le trajet de l'artère est ascendant sur un axe proche de la bissectrice de l'angle formé par les deux premiers compartiments des extenseurs. L'APSR donne une arborescence harmonieuse avec des branches étalées en espalier sur le périoste et le ligament rétinaculaire avec également des collatérales superficielles à destinée neuro-cutanée. De fines artérioles sont donc tendues entre l'APSR, en profondeur, au contact du périoste et les branches terminales du nerf radial en superficie.

Pour compléter l'étude, deux diaphanisations selon la technique de Spatelholz ont montré que les premières collatérales à destinée osseuses naissaient cinq à huit millimètres au-dessus de la marge distale du radius ce qui permet de reporter d'autant le prélèvement du greffon.

Technique chirurgicale

L'intervention est faite sous anesthésie locorégionale (bloc axillaire avec échoguidage), garrot brachial après exsanguination partielle.

Cinq étapes principales se dégagent du protocole opératoire :

- abord et repérage de l'artère du greffon : la voie d'abord est dorso-radiale, longitudinale, rectiligne, longue de six à sept centimètres, centrée sur l'interligne radiocarpien. Le nerf radial et ses branches doivent être disséqués prudemment, car l'artère du processus styloïde radiale a de fines collatérales qui sont tendues entre le périoste et la superficie. Ces petits vaisseaux perforants, à destinée neuro-cutanée, doivent être coagulés à la pince bipolaire. L'abord permet l'exposition immédiate de l'APSR entre les deux premiers compartiments des extenseurs (Fig. 5) ;

Usage reservé exclusivement à l'auteur

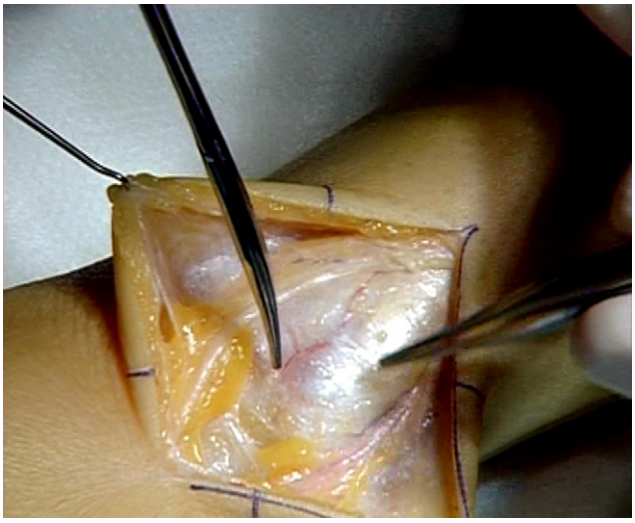

Figure 5 Libération de la branche superficielle du nerf radial et repérage de l'artère du processus styloïde radial indiquée par la pointe des ciseaux.

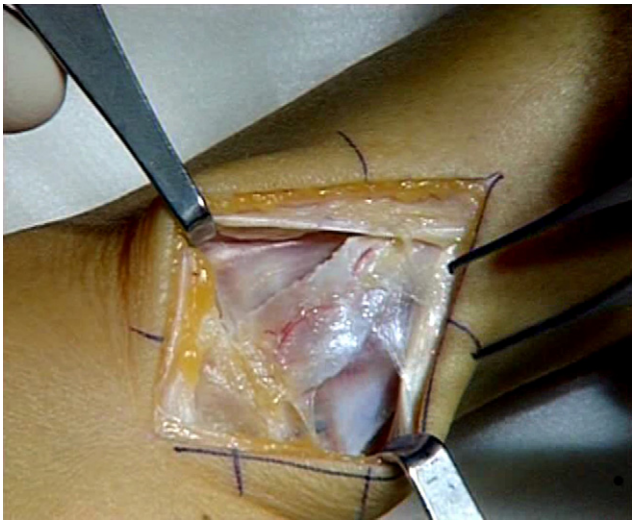

Figure 6 Ouverture des deux premiers compartiments et écartement des tendons.

- arthrotomie et levée du pédicule : les deux premiers compartiments des extenseurs sont ouverts longitudinalement, en laissant une languette de ligament rétinaculaire de part et d'autre du trajet de l'artère (Fig. 6). L'arthrotomie longitudinale est faite dans l'axe du second compartiment de façon à lever un lambeau capsulo-périosté continu sur le versant radial pour protéger le pédicule du greffon (Fig. 7) ;
- styloïdectomie et avivement du foyer de pseudarthrose : une styloïdectomie est en général nécessaire pour faciliter la préparation du scaphoïde. La styloïde radiale est dépériostée au ras de l'os afin de protéger l'APSR qui peut affleurer l'os dans certains cas de type 1 ou 2. Cette ostéotomie est faite à la scie oscillante en protégeant le pédicule du greffon (Fig. 8 et 9). L'avivement du foyer de pseudarthrose (Fig. 10) est fait à l'ostéotome et la pince gouge pour recevoir le greffon transversalement. Les ostéophytes sont réséqués ;

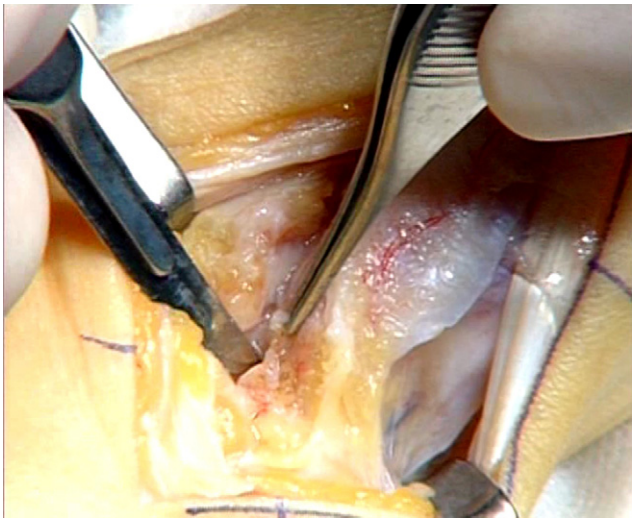

Figure 7 Arthrotomie radiocarpienne longitudinale décalée sous le second compartiment des extenseurs.

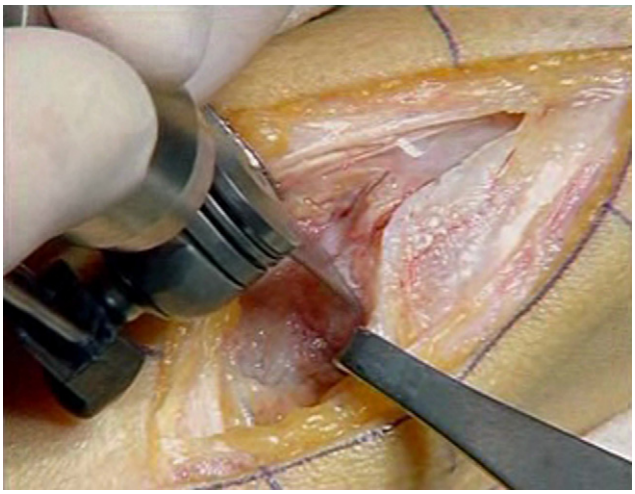

Figure 8 Ostéotomie de la styloïde radiale à la scie oscillante après protection du pédicule.

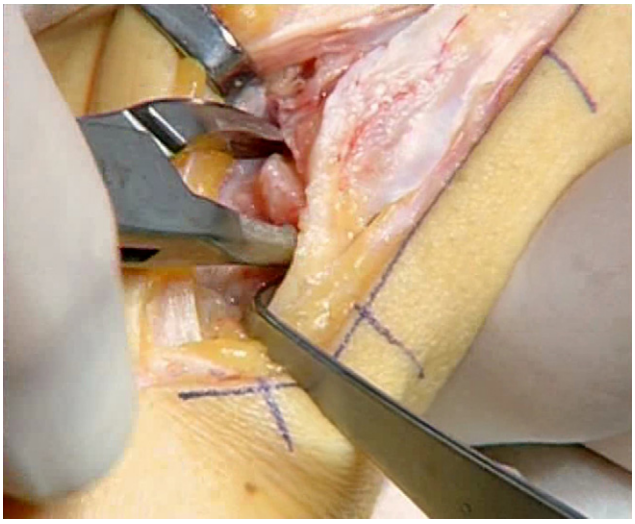

Figure 9 Résection de la styloïde radiale.

Usage reservé exclusivement à l'auteur

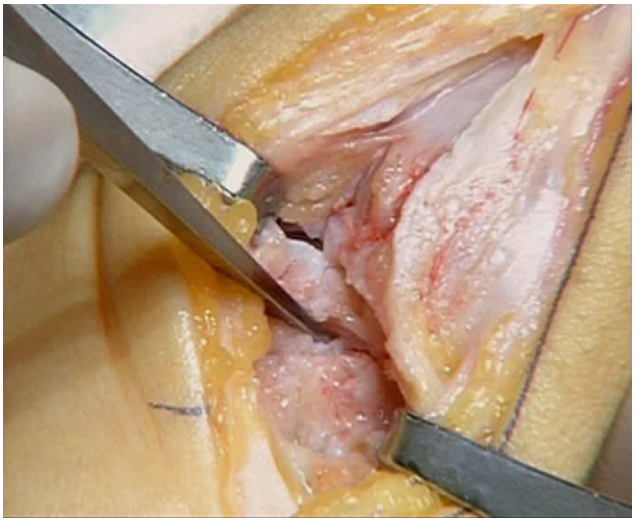

Figure 10 Avivement du foyer de pseudarthrose du scaphoïde.

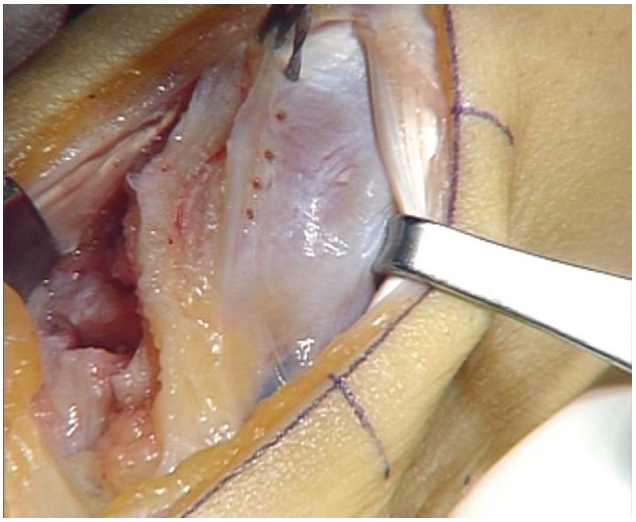

Figure 11 Prélèvement du greffon : ostéotomie en timbre-poste.

- prélèvement du greffon cortico-spongieux : le greffon osseux est prélevé par une ostéotomie en timbre-poste centrée sur l'APSR (Fig. 11). L'ostéotomie est complétée en profondeur à la lame de bistouri et à l'ostéotome. Idéalement, la greffe doit être taillée d'emblée aux bonnes dimensions pour s'incruster transversalement dans le foyer de pseudarthrose. Le greffon est ensuite levé sur le pédicule protégé par son lambeau capsulo-périosté (Fig. 12 et 13) ;
- incrustation du greffon et ostéosynthèse : le greffon vascularisé est présenté transversalement dans la zone d'avivement, puis incrusté dans le scaphoïde en écartant les deux fragments du scaphoïde à l'aide de petits crochets (Fig. 14). L'ostéosynthèse est réalisée au moyen de deux broches de 10/10e, insérées à partir de l'isthme du scaphoïde (Fig. 15 et 16). L'orientation des broches au travers du greffon jusqu'au pôle proximal se fait en contrôlant visuellement tous les éléments. Ce contrôle visuel de l'ostéosynthèse depuis l'introduction

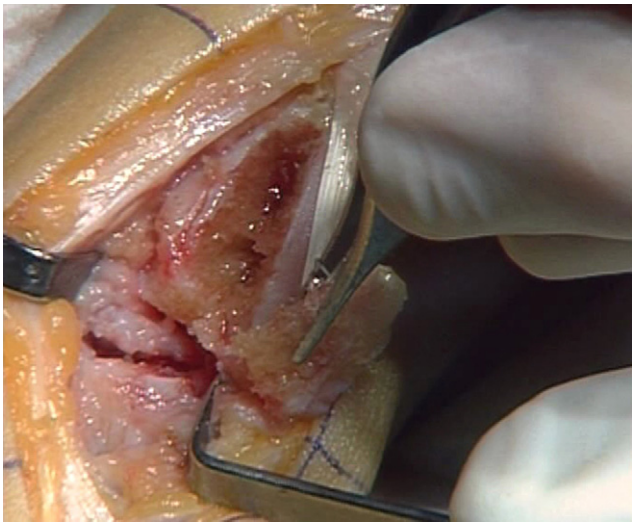

Figure 12 Lever du greffon cortico-spongieux.

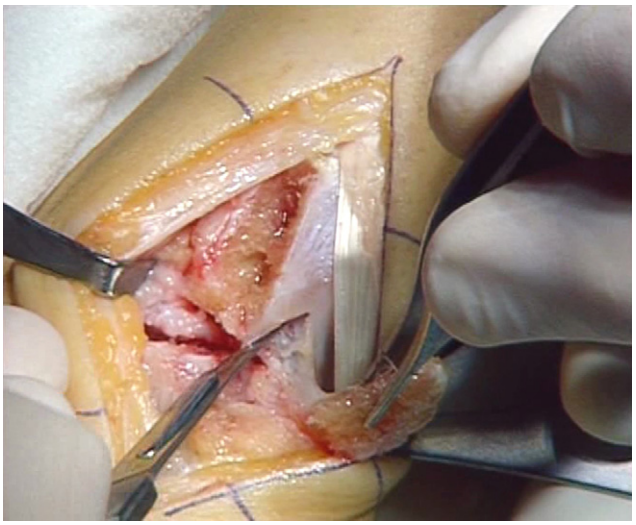

Figure 13 Complément de libération du pédicule au ras de l'os.

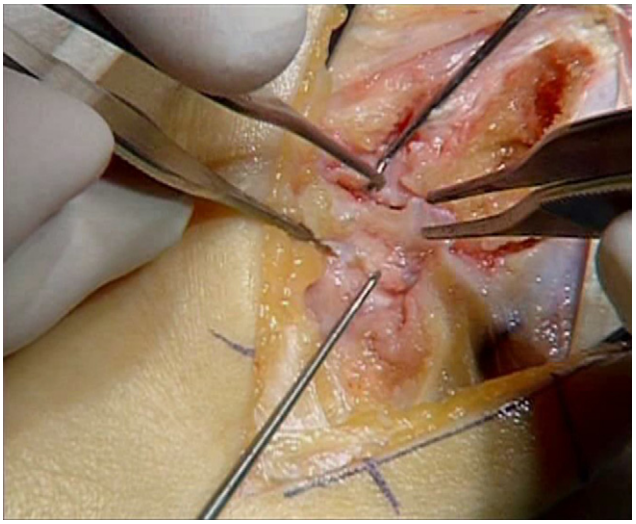

Figure 14 Ouverture du foyer de pseudarthrose et mise en place transversale du greffon.

Usage reservé exclusivement à l'auteur

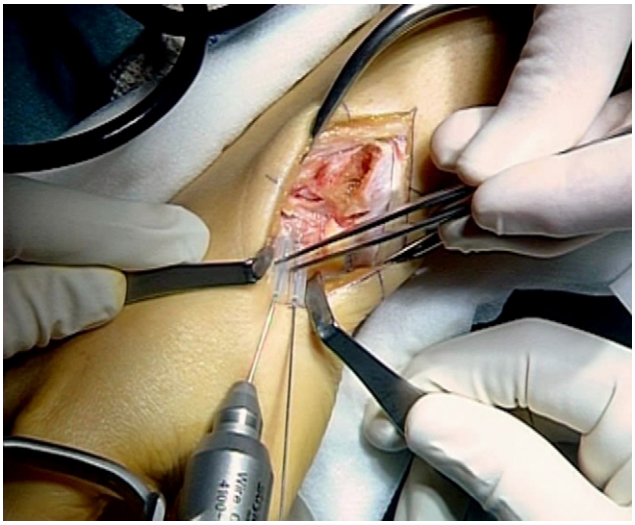

Figure 15 Ostéosynthèse avec introduction des broches à partir de l'isthme du scaphoïde.

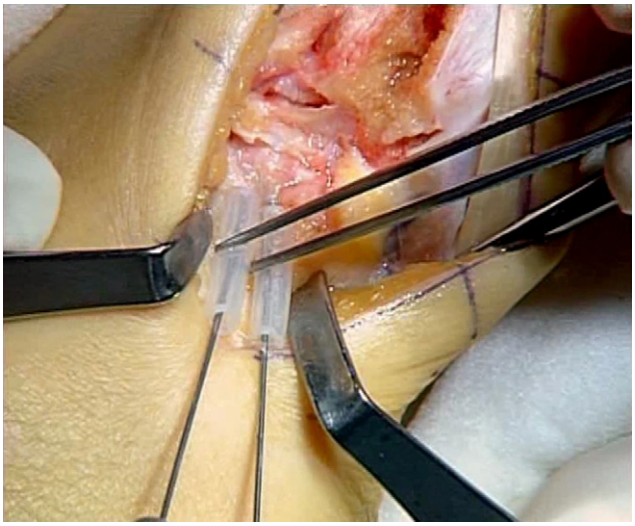

Figure 16 Vue rapprochée de l'ostéosynthèse.

des broches, la traversée du greffon jusqu'au pôle proximal est précieux pour la rapidité d'exécution et la qualité de l'ostéosynthèse. La mise en place des broches est directe et intuitive. Une simple vérification radiologique en fin d'ostéosynthèse est habituellement suffisante.

La fermeture est faite en deux plans sans aucun drainage (sous-peau à points séparés et surjet intradermique). Le pansement postopératoire renforcé par une attelle segmentaire immobilisant le poignet est maintenu trois semaines puis remplacé par une orthèse amovible pour trois mois.

Série et cas cliniques

Notre expérience se base sur une série homogène et continue de 37 patients, s'étendant de 1994 à 2003. Nous avons opéré 19 scaphoïdes du côté droit, 19 du côté gauche. Un cas bilatéral a été opéré sous anesthésie générale. Dans 22 cas, il s'agissait de la main dominante. L'âge

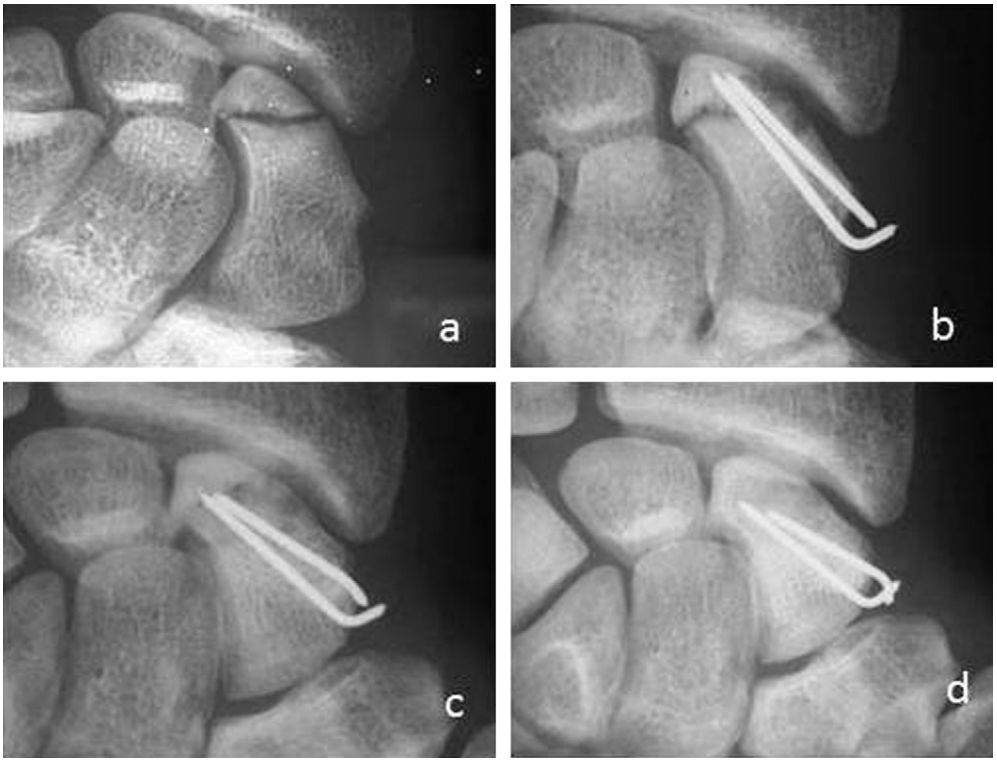

Figure 17 a : pseudarthrose polaire proximale ; b : six semaines ; c : trois mois ; d : six mois.

Usage reservé exclusivement à l'auteur

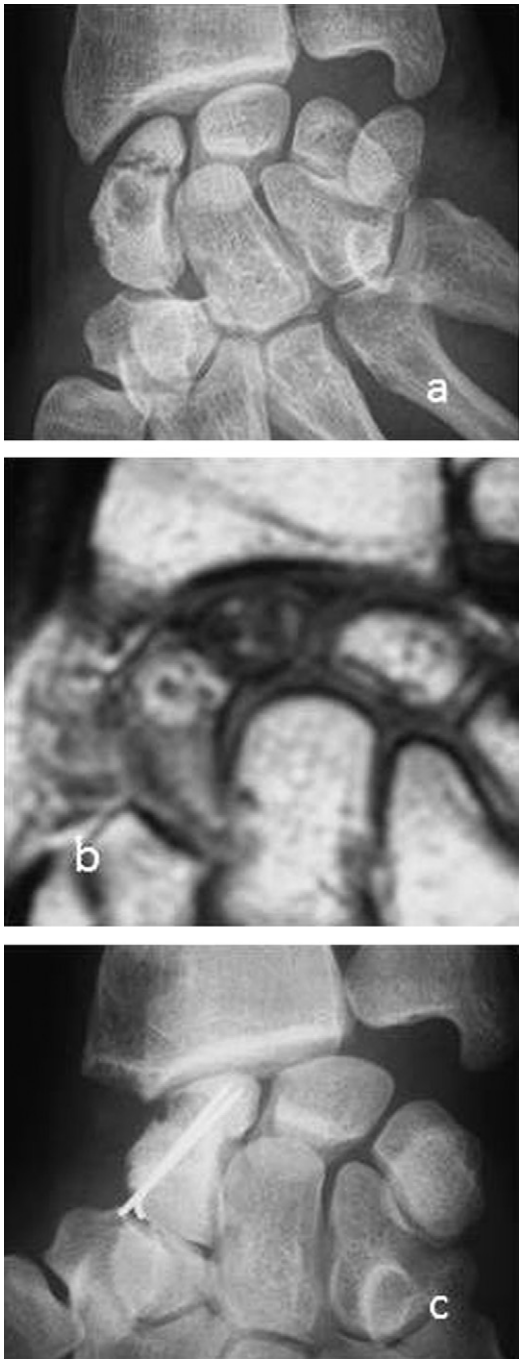

Figure 18 a : cas 2 : dévascularisation du pôle proximal ; b : cas 2 : IRM ; c : cas 2 : six mois.

moyen des patients (34 hommes et trois femmes) était de 29 ans et la fourchette d'âge s'étendait de 17 à 54 ans.

Les indications se répartissaient en :

- 23 pseudarthroses associées à une dévascularisation du pôle proximal du scaphoïde, avec les cas 1 (Fig. 17) et 2 (Fig. 18) illustrant ces situations de dévascularisation et les reconstructions obtenues ;
- neuf pseudarthroses itératives après échec de greffes non vascularisées et ostéosynthèses ;

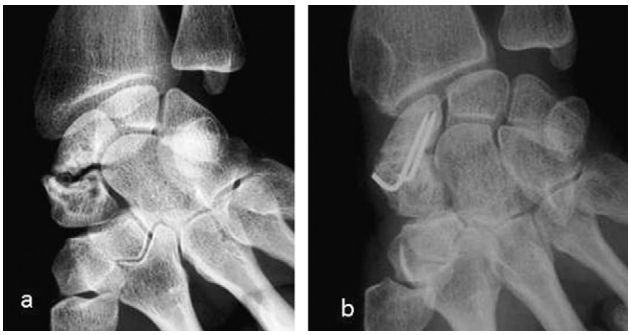

Figure 19 a : cas 3 : pseudarthrose ancienne ; b : cas 3 : six mois.

- trois pseudarthroses anciennes avec ostéophytose dorso-radiale, illustrées par le cas 3 (Fig. 19) ;
- trois fractures pathologiques sur maladie de Preiser.

La consolidation du scaphoïde vérifiée avec un recul de plus de cinq ans a été certaine et durable dans 33 cas sur 38. Dans 47 % des cas, le lunatum était normoaxé sur le cliché de profil avec planchette.

Les seules complications immédiates observées ont été deux cas de paresthésies radiales réversibles.

Discussion

La compétence du greffon vascularisé de Zaidemberg en utilisant la technique de prélèvement simplifiée est limitée à la face dorso radiale du scaphoïde, pôle proximal compris. Le lunatum est en revanche plus difficilement accessible. Notre étude anatomique confirme que le greffon ne peut être implanté à la face palmaire du scaphoïde que dans les types 1, et, avec une limitation de l'extension du poignet dans les types 2.

Le pédicule du greffon protégé par un lambeau capsulo-périosté est fiable. Ce lambeau facilite sa manipulation. L'os cortico-spongieux du greffon est dense, de bonne qualité mécanique. La technique de prélèvement que nous proposons tient compte des variations anatomiques, et n'impose pas de vérifier au préalable le type anatomique de vascularisation. Quelle que soit la variété anatomique rencontrée, l'intervention s'est avérée possible sans compromettre la vascularisation du greffon.

La voie d'abord dorsale, vierge de toute intervention dans les pseudarthroses itératives du scaphoïde abordé habituellement par en avant, constitue un avantage précieux pour la chirurgie de reprise. Cet abord donne accès au site de prélèvement du greffon à proximité immédiate du site de reconstruction. Dans les pseudarthroses anciennes, cette voie dorsale permet de réséquer l'ostéophytose dorso-radiale développée au dépens de la pseudarthrose et de l'interligne stylo-scaphoïdien.

Notre expérience clinique confirme les données de la littérature sur l'efficacité du greffon radial de Zaidemberg avec des taux élevés de consolidation pour des indications difficiles. L'équipe de la Mayo Clinic en 2006 [3] a nuancé l'enthousiasme initial [1,4—7] pour cette technique avec 33 consolidations sur 50 cas. Dans la plupart des

Usage reservé exclusivement à l'auteur

séries, on voit transparaître l'importance d'une technique opératoire très précise pour éviter les lésions du nerf radial et les complications mécaniques au niveau du greffon et de l'ostéosynthèse.

En cas de pseudarthrose itérative, ou, ancienne avec ostéophytose dorso-radiale, de dévascularisation polaire proximale ou de fracture sur maladie de Preiser, le taux d'échec des greffes non vascularisées est important [8]. Dans ces cas précis, le greffon vascularisé de Zaidemberg est une solution adaptée, et, tout à fait accessible techniquement avec une bonne reproductibilité.

Déclaration d'intérêts

Les auteurs déclarent ne pas avoir de conflits d'intérêts en relation avec cet article.

Références

[1] Zaidemberg C, Siebert JW, Angrigiani C. A new vascularized bone graft for scaphoid nonunion. J Hand Surg [Am] 1991;16A: 474—8.

[2] Saint-Cast Y, Dagrégorio G. Bases anatomiques du greffon vascularisé de Carlos Zaidemberg. Main 1996;1:113—8.

[3] Chang MA, Bishop AT, Moran SL, Shin AY. The outcomes and complications of 1, 2-intercompartmental supraretinacular artery pedicled vascularized bone grafting of scaphoid nonunions. J Hand Surg [Am] 2006;31A:387—96.

[4] Malizos KN, Dailiana ZH, Kirou M, Vragalas V, Xenakis TA, Soucacos PN. Longstanding nonunions of scaphoid fractures with bone loss: successful reconstruction with vascularized bone grafts. J Hand Surg Br 2001;26B:330—4.

[5] Straw RG, Davis TRC, Dias JJ. Scaphoid nonunion: treatment with a pedicled vascularized bone graft based on the 1, 2-intercompartmental supraretinacular branch of the radial artery. J Hand Surg Br 2002;27B:413—6.

[6] Steinmann SP, Bishop AT, Berger RA. Use of the 1, 2 intercompartmental supraretinacular artery as a vascularized pedicle bone graft for difficult scaphoid nonunion. J Hand Surg [Am] 2002;27A:391—401.

[7] Waitayawinyu T, McCallister WV, Katolic LI, Schlenker JD, Trumble TE. Outcomes after vascularized bone grafting of scaphoid nonunions with avascular necrosis. J Hand Surg [Am] 2009;34A:387—94.

[8] Merrell GA, Wolfe SW, Slade III JF. Treatment of scaphoid nonunions: quantitative meta-analysis of the literature. J Hand Surg [Am] 2002;27A:685—91.