Arthrodèse Radioscapholunaire (RSL) par plaque anatomique dédiée : résultats d'une série continue de 8 cas à 18 mois de recul moyen

SOO Tours 2017

HANNEBICQUE M., CANOVILLE D., BEGOT V, HANOUZ N., HULET C.
Département d'Orthopédie et de Traumatologie, centre SOS Main, CHU de Caen

Introduction

Cals vicieux intra-articulaire du radius

- source de douleurs
- 65% d'arthrose radiocarpienne après fracture intra-articulaire

Arthrodèse RSL

- Échec traitement conservateur
- Articulation médio-carpienne saine
- Sir Watson Jones (1955)
- Modes de fixation variés

- Pseudarthrose fréquente jusqu'à 25%
- Résultats d'une plaque anatomique verrouillée associée à une greffe d'os spongieux iliaque
- Analyse clinique et radiologique

Matériel and Méthode

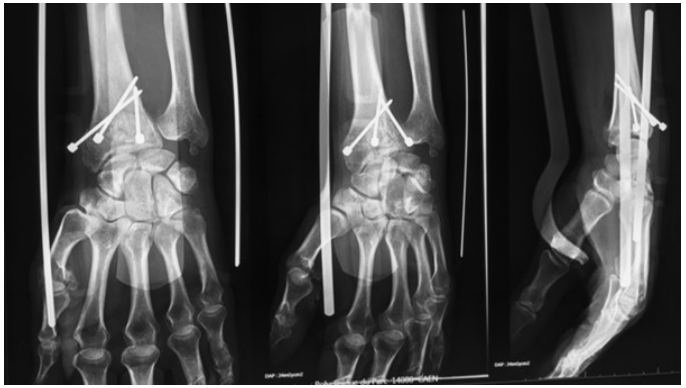

- Population:

- 8 patients (6 ♂, 2 ♀), Age moyen : 37,9 ans
- février 2014 à juin 2016
- 7 arthrose radio-carpiennes post-traumatiques
- 1 échec d'arthrodèse radio-lunaire

Suivi clinique et radiologique à 6 semaines, 3, 6, 9, 12 et 18 mois

- Technique :

- Voie d'abord postérieure
- Centrée sur le 4e compartiment
- Greffe d'os spongieux iliaque

- Soins post-opératoires:

- Manchette 6 semaines

Fixation :
Plaque Tri Lock Fusion RSL® (Medartis)



Matériel and Méthode

- **Evaluation Clinique**:

-Objective:

Mobilité (degrés °)

Force de poigne au dynamomètre de Jamar (Kg)

-Subjective:

Douleur (EVA)

Score DASH

- **Evaluation Radiologique:**

- Radiographie standard : F + P

- fusion de l'arthrodèse RSL

- recherche signes d'atteinte dégénérative de la médio-carpienne

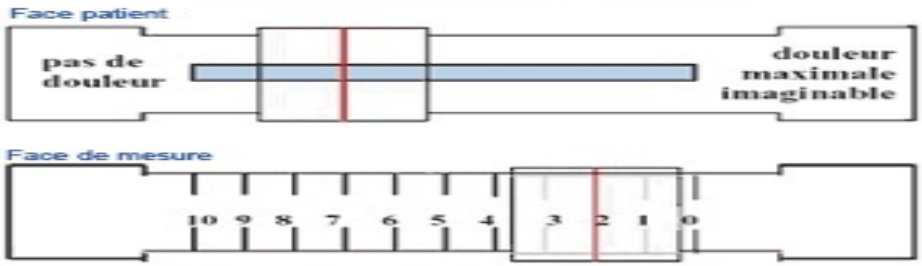

Résultats

- 3 mois : fusion complète des arthrodèses
- Pas d'atteinte dégénérative de la médio-carpienne au recul moyen de 18 mois
- Durée d'hospitalisation moyenne : 1.6 jours (1-2)

Résultats

Clinique :

- FP: 26°
- FD: 30°
- IU 8° IR 9°
- PS Normale
- Force moyenne : 17,8 kg vs 31,3kg (57% coté controlatéral)

Subjectifs :

- EVA = 2
- DASH moyen 51,5

- Pas de reprise chirurgicale
- Pas d'infection
- Pas de SDRC de type 1
- Un hématome post opératoire du poignet
- Pas de complication site de prélèvement de greffe

Discussion

Auteur	Mode de fixation	Pseudarthrodèse	Type de greffe	Délai de consolidation
Biswas et al	Vis canulées	0/9	Spongieux radial	suivi 12 mois
Mühldorfer-Fodor et al	Broches de Kirschner	3/61	Variable (crête iliaque, radius, tête de l'ulna ou aucune)	suivi 28 mois
Garcia-Elias et al	Broches de Kirschner	0/16	Spongieux radial et/ou scaphoïdien	suivi 37 mois
Nagy et Büchler	Plaque en T	4/15	Crête iliaque	2,75 mois
Bach et al	Broches de Kirschner, vis canulées ou plaque en T	2/18	variable	4 mois
Sturzenegger et Büchler	Plaque en T, agrafes	2/15	Crête iliaque	3 mois
Watson et al	Broches de Kirschner	1/4	Aucune, radius ou crête iliaque	NC
Shin et Jupiter	2 Plaques angulées 2,4 mm	0/4	Crête iliaque	NC
Bain et al	Agrafes	0/23	Scaphoïde et triquetrum	NC
Bouvet et al	Plaque en T, vis	0/9	Lambeau cortico-spongieux dorsal de radius	6 mois
Galvis et al	Plaque dorsale verrouillée	0/7	Crête iliaque	2,5 mois
Notre série	**Plaque anatomique**	**0/8**	**Crête iliaque**	**3 mois**

Discussion

Auteur	N	Suivi	FD	FP	IU	IR	PS	Force (% controlatéral)
Imbriglia et al	10	48 mois	10	30	NC	NC	NC	75%
Mühldorfer-Fodor et al	73	59 mois	31	29	20	14	81-71	71%
Garcia-Elias et al	16	37 mois	35	32	19	14	NC	76%
Nagy et Büchler	15	8 ans	32	18	25	3	67-68	64%
Bach et al	18	31 mois	31	17	13	8	NC	70%
Sturzenegger et Büchler	15	24 mois	30	17	24	9	NC	49%
Hug et al	3	22 ans	25	27	25	5	85-80	88%
Notre série	**8**	**18 mois**	**30**	**26**	**8**	**9**	**80-85**	**57%**

Conclusion

- Taux de fusion à 100% dans notre série
- Résultats cliniques (mobilités, force, douleur) = littérature
- Pas de détérioration rapide de la médio-carpienne
- Pas de conversion en arthrodèse totale à 18 mois

- Arthrodèse par plaque verrouillée + greffe iliaque : bonne solution dans le cadre de l'arthrose radio-carpienne post-traumatique

Biais:

- effectif faible

- suivi moyen court (18 mois)

Bibliographie

- Bach AW, Almquist EE, Newman DM. Proximal row fusion as a solution for radiocarpal arthritis. J Hand Surg Am. 1991 May;16(3):424–31
- Bain G. Bain GI, Ondimu P, Hallam P, Ashwood N. Radioscapholunate arthrodesis - a prospective study. Hand Surg. 2009;14(2-3):73-82.
- Biswas D, Wysocki RW, Cohen MS, Fernandez JJ. Radioscapholunate Arthrodesis With Compression Screws and Local Autograft. The Journal of Hand Surgery. 2013 Apr;38(4):788–94.
- Bouvet C, Loret M, Beaulieu J-Y. Radioscapholunate arthrodesis with distal excision of the distal scaphoid pole: Intraoperative measurement of range of motion and bone graft coming from a radial cortical flap. ResearchGate [Internet]. 2016 Jul 31 [cited 2016 Nov 17]
- Garcia-Elias M, Goubier J-N. Arthrodèse radioscapholunaire avec excision du scaphoïde. Chirurgie de la Main. 2008 Oct;27(5):227–31.
- Mühldorfer-Fodor M, Ha HP, Hohendorff B, Löw S, Prommersberger KJ, van Schoonhoven J. Results After Radioscapholunate Arthrodesis With or Without Resection of the Distal Scaphoid Pole. The Journal of Hand Surgery. 2012 Nov;37(11):2233–9.
- Nagy L, Büchler U. Long-term results of radioscapholunate fusion following fractures of the distal radius. Journal of Hand Surgery (British and European Volume). 1997;22(6):705–10.
- Shin EK, Jupiter JB. Radioscapholunate arthrodesis for advanced degenerative radiocarpal osteoarthritis. Tech Hand Up Extrem Surg. 2007 Sep;11(3):180–3.
- Sturzenegger M, Büchler U. Radio-scapho-lunate partial wrist arthrodesis following comminuted fractures of the distal radius. Ann Chir Main Memb Super. 1991;10(3):207–16.
- Watson-Jones R. The classic: “Fractures and Joint Injuries” by Sir Reginald Watson-Jones, taken from “Fractures and Joint Injuries,” by R. Watson-Jones, Vol. II, 4th ed., Baltimore, Williams and Wilkins Company, 1955. Clin Orthop Relat Res. 1974 Dec;(105):4–10.