Evaluation objective laximétrique par le GNRB® du taux de re-rupture des ligamentoplasties du croisé antéro-externe avec technique du tunnel fémoral tibial dépendant

UNAL P., SCHMITT A., DRUON J., LE NAIL LR., BERHOUET J.

CHU TOURS

Introduction

- Rupture du ligament croisé antéro-externe (LCAE)

Une des lésions les plus fréquentes en traumatologie

Aux USA : 1/3000 avec 100 000 reconstructions par an

- Reconstruction du LCAE

Nombreuses techniques différentes, beaucoup d'études pour expliquer les causes de re-rupture

Evaluation souvent subjective

Taux de re-rupture entre 1,8 % et 10,4 %, moyenne à 5,8 %

Introduction

- Objectif principal

Evaluer de manière objective grâce au GNRB® le taux de re-rupture des reconstructions du LCAE par technique du tunnel dépendant

Hypothèse : la technique tunnel dépendant n'entraine pas un taux de re-rupture plus important que ceux rapportés dans la littérature pour des plasties dites anatomiques

- Objectif secondaire : évaluer le résultat fonctionnel au plus long recul

Matériel et Méthodes

- Population

297 patients opérés entre janvier 2006 et décembre 2016

132 perdus de vue

17 refus de participer à l'étude

→ 148 patients dont 5 opérés des 2 genoux (153 genoux au total)

2 patients ré-opérés pour re-rupture objectivée par IRM

Age moyen : 35 ans [16;53]

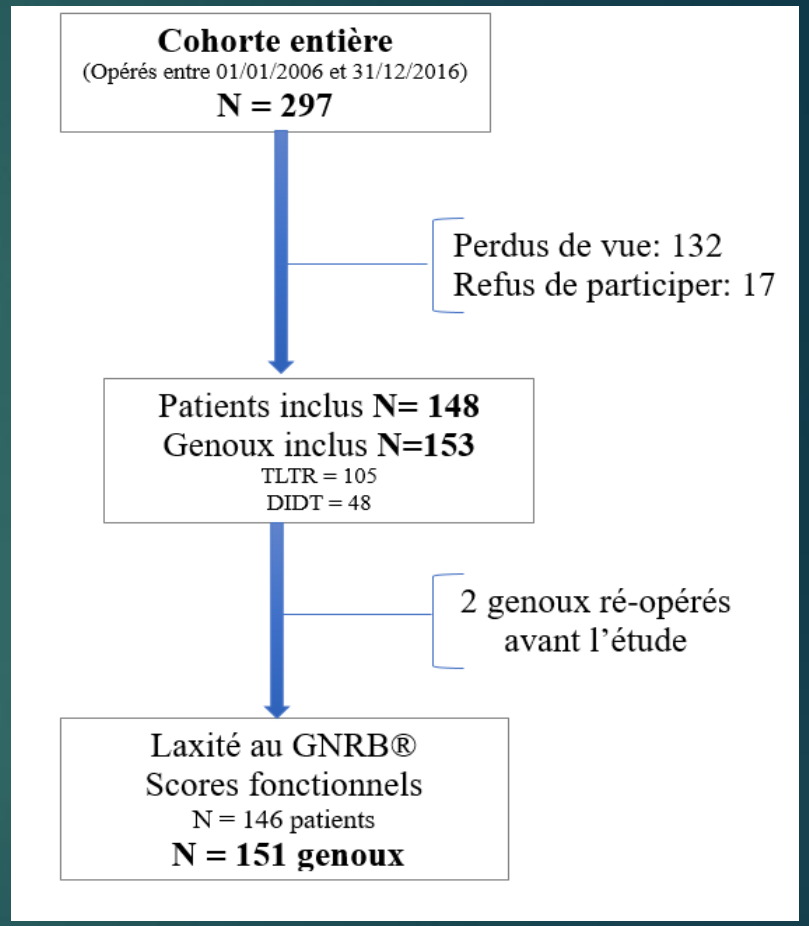

Matériel et Méthodes

- Evaluation subjective

Interrogatoire, examen clinique

Score Tegner, Scores KOOS, Lysholm et ACL-RSI

- Evaluation objective de la laximétrie par GNRB ®

Validé dans la littérature : valeur seuil différentielle de 3 mm entre les 2 genoux signe la re-rupture

Résultats

- Evaluation objective du taux de re-rupture

Recul moyen de 6,3 ans [2;13]

7,8 % re-rupture complète (12/153) à 134 N

23,2 % rupture incomplète (35/151) à 134 N

- Evaluation subjective fonctionnelle

Instabilité 22,5 % (34/151)

Scores fonctionnels significativement plus faibles

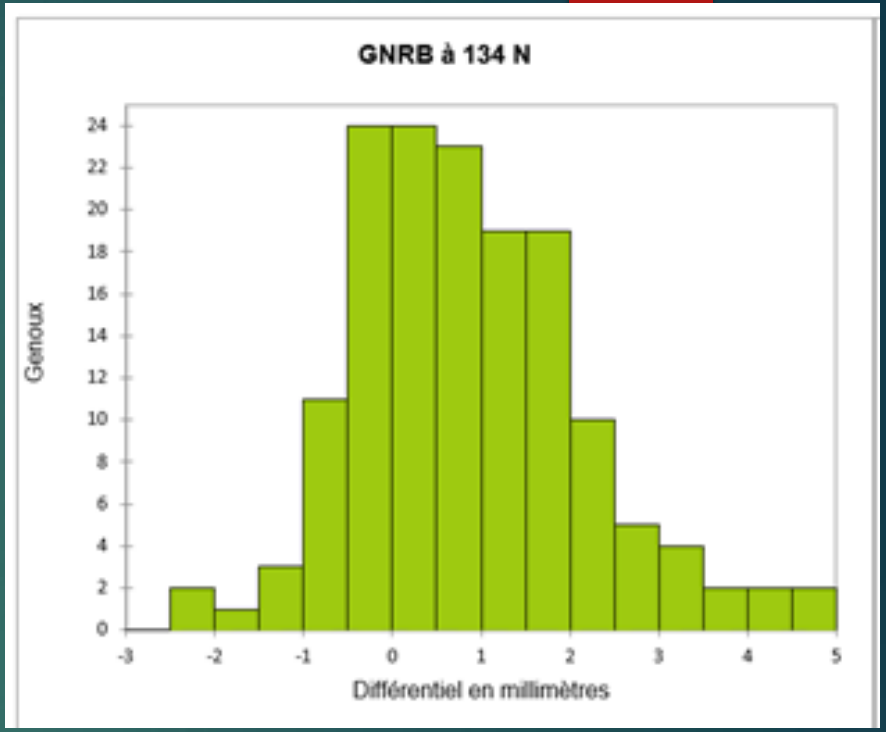

Résultats

- Corrélation entre évaluation subjective fonctionnelle et évaluation objective laximétrique

Instable → mesure laximétrique significativement plus mauvaise, et associée à un taux de re-rupture complète plus important

Scores fonctionnels d'autant plus mauvais que le différentiel de laximétrie était important

	GNRB® à 134 N			
	Normal	Partielle	Complète	p
KOOS	80,5 (0;100)	78,7 (0;100)	53,1 (0;91)	0,045
Lysholm	82,5 (0;100)	75,7 (0;100)	53,3 (0;90)	0,011
ACL-RSI	63 (0;100)	57,5 (0;98)	33 (0;68)	0,003

Discussion

- Taux de re-rupture de notre étude : **7,8 %**
- Pourquoi ?

→ Mesure objective, exigeante et plus drastique que les autres études utilisant des tests fonctionnels seuls et/ou associés à des méthodes de mesure (Rolimeter, KT-1000)

→ Opérateurs sénior et junior

→ Erreur d'indication initiale : 12 genoux avec ressaut pré-opératoire, 0 plastie antéro-latérale réalisée hors meilleure stabilité rotationnelle (Seo et all.)

- Taux de re-rupture partielle élevé (23%)

→ Diagnostic difficile en pratique, peu rapporté dans la littérature

Discussion

Rétrospective

Nombreux perdus de vue

Effectif important

Evaluation objective

Conclusion

Malgré un taux de re-rupture dans la moyenne haute de la littérature, cette technique restera probablement celle du service, car nombreux avantages décrits dans la littérature

MAIS association possible à une plastie antéro-latérale en cas de ressaut pré-opératoire

Bibliographie principale

- Di Benedetto P, Di Benedetto E, Fiocchi A, Beltrame A, Causero A. Causes of Failure of Anterior Cruciate Ligament Reconstruction and Revision Surgical Strategies. Knee Surg Relat Res. déc 2016
- Wright RW, Magnussen RA, Dunn WR, Spindler KP. Ipsilateral Graft and Contralateral ACL Rupture at Five Years or More Following ACL Reconstruction. J Bone Joint Surg Am. 15 juin 2011
- Poehling-Monaghan KL, Salem H, Ross KE, Secrist E, Ciccotti MC, Tjoumakaris F, et al. Long-Term Outcomes in Anterior Cruciate Ligament Reconstruction: A Systematic Review of Patellar Tendon Versus Hamstring Autografts. Orthop J Sports Med. 14 juin 2017
- Seo, S. S., Kim, C. W., Kim, J. G., & Jin, S. Y. (2013). Clinical results comparing transtibial technique and outside in technique in single bundle anterior cruciate ligament reconstruction. *Kneesurgery&relatedresearch*
- Sonnery-Cottet B, Thaunat M, Freychet B, Pupim BHB, Murphy CG, Claes S. Outcome of a Combined Anterior Cruciate Ligament and Anterolateral Ligament Reconstruction Technique With a Minimum 2-Year Follow-up. Am J Sports Med. 1 juill 2015
- Duffee A, Magnussen RA, Pedroza AD, Flanigan DC, Kaeding CC. Transtibial ACL Femoral Tunnel Preparation Increases Odds of Repeat Ipsilateral Knee Surgery. J Bone Joint Surg Am. 20 nov 2013
- Collette M, Courville J, Forton M, Gagnière B. Objective evaluation of anterior knee laxity; comparison of the KT-1000 and GNRB® arthrometers. KneeSurg Sports TraumatolArthrosc. 1 nov 2012
- Bouguennec N, Odri GA, Graveleau N, Colombet P. Comparative reproducibility of TELOS™ and GNRB® for instrumental measurement of anterior tibial translation in normal knees. Orthopaedics&Traumatology: Surgery&Research. 1 mai 2015
- Bohu Y, Klouche S, Lefevre N, Webster K, Herman S. Translation, cross-cultural adaptation and validation of the French version of the Anterior Cruciate Ligament-Return to Sport after Injury (ACL-RSI) scale. KneeSurg Sports TraumatolArthrosc. 1 avr 2015
- Angles in Anterior Cruciate Ligament Reconstruction Vary Depending on Femoral Tunnel Reaming Method: Comparison Among Transtibial, Anteromedial Portal, and Outside-In Retrograde Drilling Techniques. Arthroscopy: The Journal of Arthroscopic&RelatedSurgery
- Dejour D, Ntagiopoulos PG, Saggin PR, Panisset J-C. The Diagnostic Value of Clinical Tests, Magnetic Resonance Imaging, and Instrumented Laxity in the Differentiation of Complete Versus Partial Anterior Cruciate Ligament Tears. Arthroscopy: The Journal of Arthroscopic&RelatedSurgery. 1 mars 2013
- Gabler CM, Jacobs CA, Howard JS, Mattacola CG, Johnson DL. Comparison of Graft Failure Rate Between Autografts Placed via an Anatomic Anterior Cruciate Ligament Reconstruction Technique: A Systematic Review, Meta-analysis, and Meta-regression. Am J Sports Med. 1 avr 2016
- Thaunat M, Fayard JM, Sonnery-Cottet B. Hamstring tendons or bone-patellar tendon-bone graft for anterior cruciate ligament reconstruction? Orthopaedics&Traumatology: Surgery&Research. 1 févr 2019