LUXATION POSTÉRIEURE TRAUMATIQUE DE HANCHE À BASSE ÉNERGIE CHEZ L'ADULTE :

EXPOSÉ D'UN CAS CHEZ UN HOMME DE 47 ANS ET REVUE DE LA LITTÉRATURE.

CRAMPET C*, GUNEPIN FX**, CHAKER A°, DUPERRON D°.

*CHU Rennes, Clinique Mutualiste de la porte de L'Orient**, Centre Hospitalier Bretagne Sud°

FACTEURS DE STABILISATION DE LA HANCHE

- **Architecture ostéochondrale**
  - Couple d'emboîtement : labrum + acetabulum > 1/2 sphère ; tête fémorale
- **Capsule articulaire**
  - Fibres circulaires enserrant le col
- **Système ligamentaire** antéro-postérieur puissant
- Environnement musculaire
- Caractère portant
- Pression atmosphérique

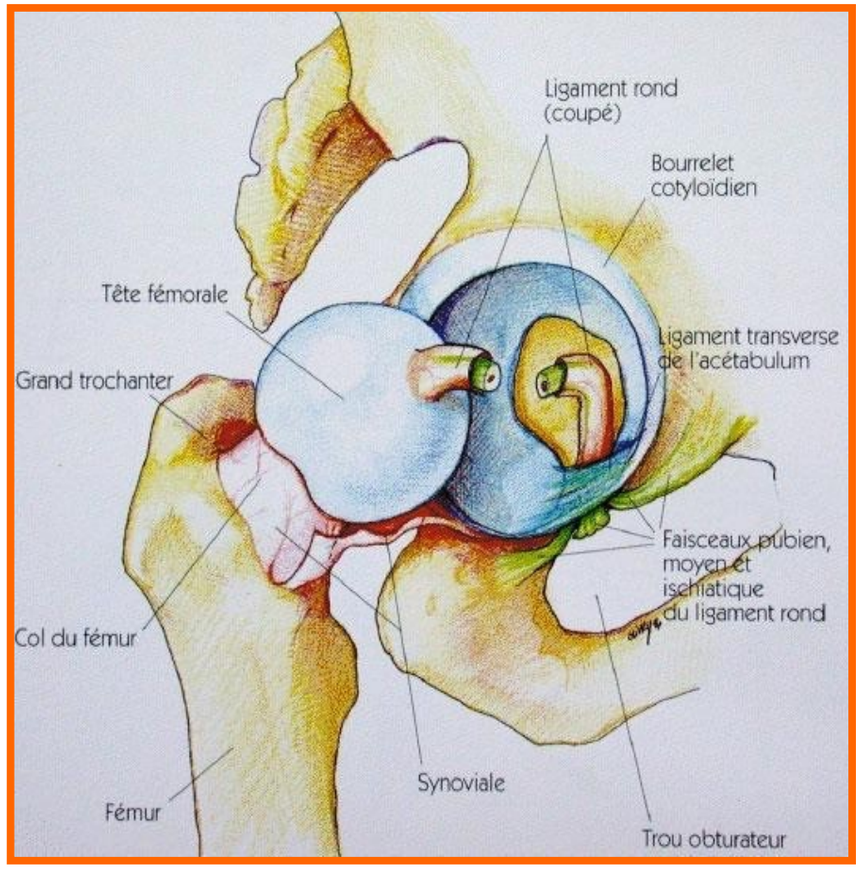

Force de traction 400-600 N ➔ Vacuum phenomena
⇔ **<u>Articulation du corps humain la + difficile à luxer</u>**

(5% des luxations traumatiques)

MÉCANISME LÉSIONNEL

Force transmise à l'extrémité supérieure du fémur
sur
Hanche en **Adduction + Flexion + Rotation Interne**

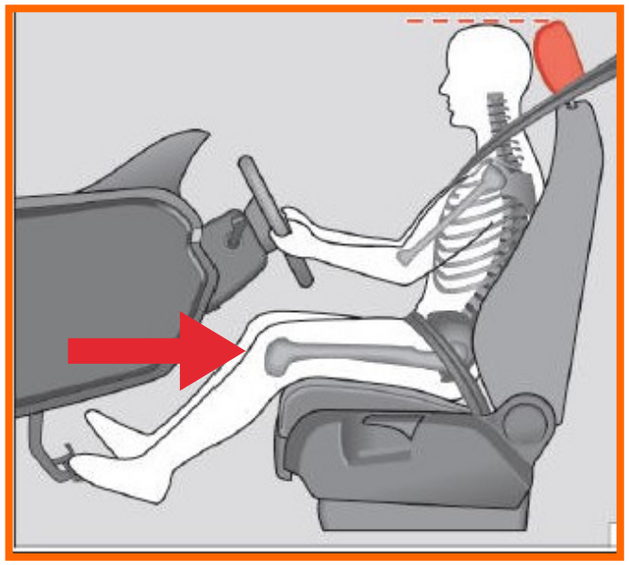

ÉPIDÉMIOLOGIE

- ♂ : 80-90% ; âge moyen : **35-40 ans**
- **Traumatismes à haute énergie ++**
  - **AVP : 85-95% des cas**
  - Accidents du travail
  - Chutes de lieux élevés
  - Accidents sportifs : 2-9%

ENJEUX

- **Ostéonécrose** de la tête fémorale par lésion de l'artère circonflexe médiale de la cuisse
- Lésions de passage → **récidives**
- Lésions associées

MR. M O, 47 ANS

- Jouait au ballon avec son fils sur la plage
- **Chute de sa hauteur** → traumatisme direct sur hanche en adduction
  - **Luxation coxofémorale**
  - **Fracture** déplacée de la paroi postero-supérieure du **cotyle**
  - 1er épisode
- Pas de facteur étiologique retrouvé (séquelles traumatiques ou malformatives, maladies du collagène…)
- Antéversion col fémoral G 7,3° ; D 6,1°
  - **Défaut d'antéversion bilatéral symétrique**
- Antéversion acétabulaire G 16,4 °; D 15,8°
- Pas d'effet came (jonction tête col fémoral)

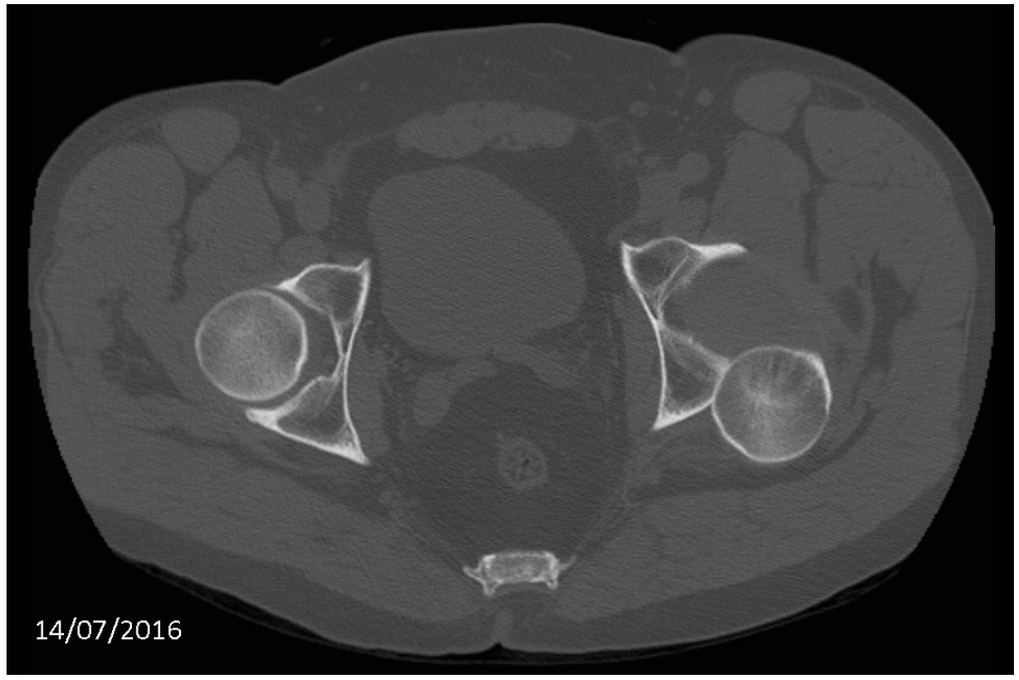

LUXATIONS POSTÉRIEURES TRAUMATIQUES À BASSE ÉNERGIE

- **Mofidi** A, Sankar R, Kutty S, Kaar K, Curtin WA. **Traumatic dislocation of hip joint following low-velocity trauma, similarities to glenohumeral instability**. Eur J Orthop Surg Traumatol. 2002 Jul;12:108-114.
  - Luxation traumatique postérieure de hanche à basse énergie
  - Revue de la littérature + série de 3 cas
  - Au total **6 cas de 1er épisode** de luxation coxofémorale traumatique à **basse énergie, sur hanche native**
  - Chute d'une hauteur ≤ 60 cm
  - Impact sur la hanche (trauma direct) ou le genou (trauma indirect)

Evénement RARE++

Plus nombreux cas identifiés dans contexte de luxations itératives

FACTEURS PRÉDISPOSANT LA LUXATION POSTÉRIEURE TRAUMATIQUE

- **Upadhyay** SS, Moulton A, Burwell RG. **Biological factors predisposing of traumatic posterior dislocation of the hip : a selection process in the mechanism of injury**. J Bone Joint Surg. 1985 Mars;67(2):232-6.
  - Etude retrospective, contrôlée, 1936-1974, UK
  - 47 luxations traumatiques postérieures
  - **Antéversion du col fémoral** (échographie)
  - Résultats
    - **DS entre hanches luxées et volontaires sains**
    - **Grade I** (Epstein) : **DS entre hanche luxée et hanche controlatérale**
    - **Grade II** (Epstein) : **pas de DS entre hanche luxée et hanche controlatérale**

Défaut d'antéversion fémorale

⇔

Rotation interne

↓

Luxation coxofémorale postérieure

DS : différence significative

FACTEURS PRÉDISPOSANT LA LUXATION POSTÉRIEURE TRAUMATIQUE

- **Steppacher** SD, Albers CE, Siebenrock KA, Tannast M, Ganz R. **Femoroacetabular impingement predisposes to traumatic posterior hip dislocation.** Clin Ortho Relat Res. 2013 Fev;471:1937-43.
  - Etude retrospective, contrôlée, 1998-2010, Suisse
  - 53 luxations traumatiques postérieures
  - Sur **radiographies** standards
    - **Antéversion fémorale et acétabulaire**
    - **Déformation de type came**
    - **Couverture acétabulaire de la tête fémorale**

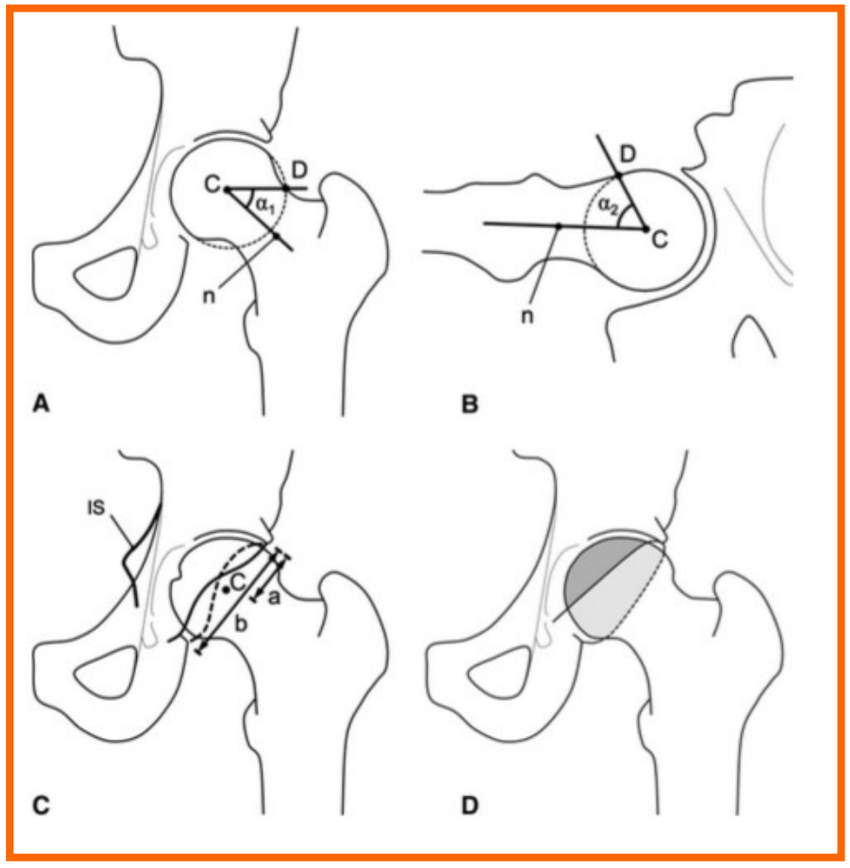

FACTEURS PRÉDISPOSANT LA LUXATION POSTÉRIEURE TRAUMATIQUE

- **Steppacher** SD, Albers CE, Siebenrock KA, Tannast M, Ganz R. **Femoroacetabular impingement predisposes to traumatic posterior hip dislocation**. Clin Ortho Relat Res. 2013 Fev;471:1937-43.

  - Résultats

    - **Déformation** cervicale fémorale de **type came**
    - **Défaut d'antéversion fémorale**
    - **Défaut d'antéversion acétabulaire**

→ Significativement plus fréquents

chez les hanches luxées

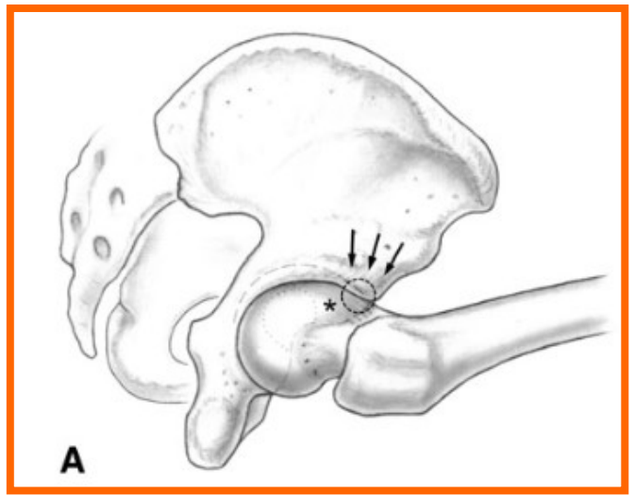

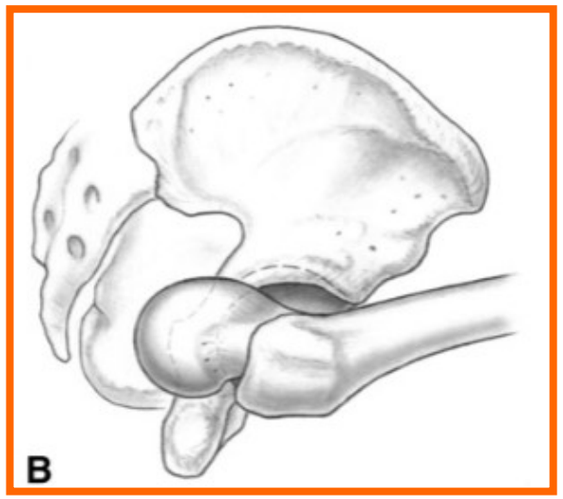

DISCUSSION

- 1er épisode de luxation postérieure de hanche, traumatique, à basse énergie = RARE ++
- **Facteurs favorisants**
  - **Défaut d'antéversion fémorale** (⇔ rotation interne)
  - **Conflit fémoro-acétabulaire type came** : défaut d'antéversion acétabulaire, déformation de la jonction tête-col

→ Pas toujours retrouvés / Etudes de faible niveau de preuve

- **Lésions de passage** à ne pas méconnaître → **risque de luxations itératives à basse énergie**
  - Lésions capsulo-ligamentaires postérieures
  - Lésions postérieures du labrum acétabulaire
  - Fracture de la tête fémorale Pipkin I

→ Enjeux de la prise en charge : prévention des récidives

RÉFÉRENCES

- Obakponovwe O, Morell D, Ahmad M, Nunn T, Giannoudis PV. Traumatic hip dislocation. Orthpaedics and trauma. 2011 June;25(3):214-222.
- Chigblo P, Tidjani IF, Lawson E, Hans-Moevi A. Traumatic hip dislocation in Cotonou. Journal of orthopaedics. 2016 Juin;13:268-271.
- Lima LC, Nascimento RAl, Almeida VMT, Façanha Filho FAM. Epidemiology of traumatic hip dislocation in patients treated in Ceará, Brazil. Acta Ortop Bras. 2014;22(3):151-4.
- Upadhyay SS, Moulton A, Burwell RG. Biological factors predisposing of traumatic posterior dislocation of the hip : a selection process in the mechanism of injury. J Bone Joint Surg. 1985 Mars;67(2):232-6.
- Steppacher SD, Albers CE, Siebenrock KA, Tannast M, Ganz R. Femoroacetabular impingement predisposes to traumatic posterior hip dislocation. Clin Ortho Relat Res. 2013 Fev;471:1937-43.
- Mofidi A, Sankar R, Kutty S, Kaar K, Curtin WA. Traumatic dislocation of hip joint following low-velocity trauma, similarities to glenohumeral instability. Eur J Orthop Surg Traumatol. 2002 Jul;12:108-114.
- Sullivan R, Bickel W, Lipscomb P. Recurrent dislocation of the hip. J Bone Joint Surg Am. 1955 Dec;37(6):1266-1670.
- Provenzano MP, Holmes PF, Tullos HS. Atraumatic recurrent dislocation of the hip : a case report. J Bone Joint Surg Am. 1987 Jul;69(6):938-940.