V03

Traitement des pertes de substance ostéochondrales dans les ostéochondrites condyliennes selon la technique AMIC (Autologous Matrix-Induced Chondrogenesis).

Treatment of osteochondral defect in OCD with the AMIC technique Results of 10 cases at 18 months minimum FU

P. Bertho, T. Pouderoux, H. Robert (Mayenne)

Introduction:
Les ostéochondrites disséquantes (OCD) du genou sont à l'origine de pertes de substance ostéo-chondrales profondes (stades III et IV) et en zone portante, toujours de traitement difficile. La technique AMIC représente une alternative thérapeutique en 1 temps, fiable et économique. Hypothèse : la technique AMIC est fiable pour des OCD condyliennes.
Méthode.
Il s'agit d'une étude prospective, mono centrique, mono-opérateur des 14 patients traités par la technique AMIC depuis octobre 2011. L'âge moyen était de 28 ans (15-39). Il y avait 18 OCD stade IV et une OCD de stade III, 7 OCD médiales, 6 OCD latérales et une OCD patellaire. La surface moyenne était de 3,5 cm2 (2,2-6,9) et la profondeur moyenne était de 6,3 mm (5-9). La perte de substance a été débridée, micro-perforée et comblée de spongieux autologue sous arthroscopie. Une mini-arthrotomie permet le recouvrement par une membrane de collagène porcin de type I/III (Chondrogide®, Geistlich). Pour 2 patients, une ostéotomie fémorale de varisation a été réalisée dans un même temps opératoire pour un valgus de plus de 5°. Les patients n'ont pas d'appui avant 1 mois mais la mobilité du genou est libre. L'évaluation a été faite au moyen de scores fonctionnels (KOOS, IKDC subjectif et Lysholm), seuls les résultats au recul minimum de 18 mois sont rapportés.
Résultats:
10 patients ont été revus au recul moyen de 33 mois (18-55). Une seule complication post-opératoire fut à déplorer : une algodystrophie. On notait une amélioration significative de tous les scores fonctionnels à 5 mois, 12 mois et au dernier recul moyen, sauf pour le cas d'algodystrophie. Les scores IKDC, Lysholm sont passés en pré-op de 52,6 à 84,9 points et de 58 à 91,7 points, respectivement. Le KOOS est rapporté dans le tableau 1.
Discussion.
L'AMIC doit être comparée aux greffes chondrocytaires de 3ème génération (matrice cellularisée) dans le traitement des pertes de substance étendues et profondes. Les résultats cliniques sont voisins (Petersen L, AJSM, 2010). L'AMIC ne nécessite qu'un temps opératoire et pas de recours à un laboratoire de thérapie cellulaire. Les greffes en mosaïque ne sont pas recommandées dans des pertes de substance étendue. L'axe en charge du membre inférieur doit être évalué pour associer éventuellement une ostéotomie de normo correction. Une évaluation à long terme est nécessaire pour confirmer les résultats fonctionnels acquis et évaluer la prévention éventuelle de l'arthrose.
Conclusion.
L'AMIC est une technique d'auto greffe ostéo-chondrale en 1 temps, économique et fiable.
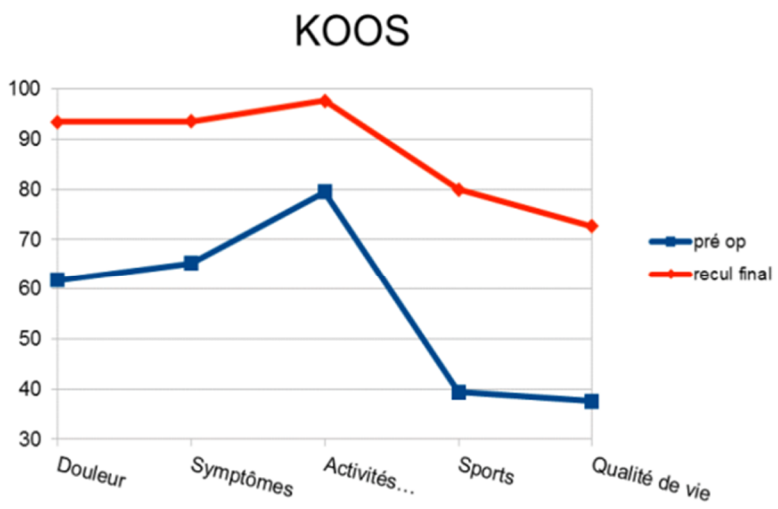
Tableau 1. Score KOOS