Thèse d'exercice

Université de Limoges

Université de Limoges
Faculté de Médecine

Année 2017 Thèse N°

Thèse pour le diplôme d'état de docteur en Médecine

présentée et soutenue publiquement
le 20 octobre 2017
par

Mateo ARMENDARIZ

né le 10 avril 1987, à Ambato, Équateur

Utilisation du Trabecular Metal® dans les reconstructions acétabulaires pour pertes de substance osseuses dans les arthroplasties totales de hanche.

Résultats rétrospectifs à court terme sur 40 hanches.

Examinateurs de la thèse :

M. le Professeur Christian MABIT	Président
M. le Professeur Jean-Louis CHARISSOUX	Directeur de thèse et Juge
M. le Professeur Laurent FOURCADE	Juge
M. le Docteur Pierre-Alain MATHIEU	Juge
M. le Docteur Youcef ASLOUM	Membre invité
M. le Docteur Pierrick DIJOUX	Membre invité

Thèse d'exercice

Université de Limoges

Université de Limoges
Faculté de Médecine

Année 2017 Thèse N°

Thèse pour le diplôme d'état de docteur en Médecine

présentée et soutenue publiquement
le 20 octobre 2017
par

Mateo ARMENDARIZ

né le 10 avril 1987, à Ambato, Équateur

Utilisation du Trabecular Metal® dans les reconstructions acétabulaires pour pertes de substance osseuses dans les arthroplasties totales de hanche.

Résultats rétrospectifs à court terme sur 40 hanches.

Examinateurs de la thèse :

M. le Professeur Christian MABIT	Président
M. le Professeur Jean-Louis CHARISSOUX	Directeur de thèse et Juge
M. le Professeur Laurent FOURCADE	Juge
M. le Docteur Pierre-Alain MATHIEU	Juge
M. le Docteur Youcef ASLOUM	Membre invité
M. le Docteur Pierrick DIJOUX	Membre invité

Professeurs des Universités - praticiens hospitaliers

ABOYANS Victor	CARDIOLOGIE
ACHARD Jean-Michel	PHYSIOLOGIE
ALAIN Sophie	BACTERIOLOGIE-VIROLOGIE
ARCHAMBEAUD Françoise	MEDECINE INTERNE
AUBARD Yves	GYNECOLOGIE-OBSTETRIQUE
AUBRY Karine	O.R.L.
BEDANE Christophe	DERMATO-VENEREOLOGIE
BERTIN Philippe	THERAPEUTIQUE
BESSEDE Jean-Pierre	O.R.L.
BORDESSOULE Dominique	HEMATOLOGIE
CAIRE François	NEUROCHIRURGIE
CHARISSOUX Jean-Louis	CHIRURGIE ORTHOPEDIQUE et TRAUMATOLOGIQUE
CLAVERE Pierre	RADIOTHERAPIE
CLEMENT Jean-Pierre	PSYCHIATRIE d'ADULTES
COGNE Michel	IMMUNOLOGIE
CORNU Elisabeth	CHIRURGIE THORACIQUE et CARDIOVASCULAIRE
COURATIER Philippe	NEUROLOGIE
DANTOINE Thierry	GERIATRIE et BIOLOGIE du VIEILLISSEMENT
DARDE Marie-Laure	PARASITOLOGIE et MYCOLOGIE
DAVIET Jean-Christophe	MEDECINE PHYSIQUE et de READAPTATION
DESCAZEAUD Aurélien	UROLOGIE
DES GUETZ Gaëtan	CANCEROLOGIE
DESPORT Jean-Claude	NUTRITION
DRUET-CABANAC Michel	MEDECINE et SANTE au TRAVAIL

BY-NC-ND

DUMAS Jean-Philippe	UROLOGIE
DURAND-FONTANIER Sylvaine	ANATOMIE (CHIRURGIE DIGESTIVE)
ESSIG Marie	NEPHROLOGIE
FAUCHAIS Anne-Laure	MEDECINE INTERNE
FAUCHER Jean-François	MALADIES INFECTIEUSES
FEUILLARD Jean	HEMATOLOGIE
FOURCADE Laurent	CHIRURGIE INFANTILE
GAINANT Alain	CHIRURGIE DIGESTIVE
GUIGONIS Vincent	PEDIATRIE
JACCARD Arnaud	HEMATOLOGIE
JAUBERTEAU-MARCHAN M. Odile	IMMUNOLOGIE
LABROUSSE François	ANATOMIE et CYTOLOGIE PATHOLOGIQUES
LACROIX Philippe	MEDECINE VASCULAIRE
LAROCHE Marie-Laure	PHARMACOLOGIE CLINIQUE
LIENHARDT-ROUSSIE Anne	PEDIATRIE
LOUSTAUD-RATTI Véronique	HEPATOLOGIE
MABIT Christian	ANATOMIE
MAGY Laurent	NEUROLOGIE
MARIN Benoît	EPIDEMIOLOGIE, ECONOMIE de la SANTE et PREVENTION
MARQUET Pierre	PHARMACOLOGIE FONDAMENTALE
MATHONNET Muriel	CHIRURGIE DIGESTIVE
MELLONI Boris	PNEUMOLOGIE
MOHTY Dania	CARDIOLOGIE
MONTEIL Jacques	BIOPHYSIQUE et MEDECINE NUCLEAIRE
MOREAU Jean-Jacques	NEUROCHIRURGIE
MOUNAYER Charbel	RADIOLOGIE et IMAGERIE MEDICALE

BY-NC-ND

NATHAN-DENIZOT Nathalie	ANESTHESIOLOGIE-REANIMATION
NUBUKPO Philippe	ADDICTOLOGIE
PARAF François	MEDECINE LEGALE et DROIT de la SANTE
PLOY Marie-Cécile	BACTERIOLOGIE-VIROLOGIE
PREUX Pierre-Marie	EPIDEMIOLOGIE, ECONOMIE de la SANTE et PREVENTION
ROBERT Pierre-Yves	OPHTALMOLOGIE
SALLE Jean-Yves	MEDECINE PHYSIQUE et de READAPTATION
SAUTEREAU Denis	GASTRO-ENTEROLOGIE ; HEPATOLOGIE
STURTZ Franck	BIOCHIMIE et BIOLOGIE MOLECULAIRE
TEISSIER-CLEMENT Marie-Pierre	ENDOCRINOLOGIE, DIABETE et MALADIES METABOLIQUES
TREVES Richard	RHUMATOLOGIE
TUBIANA-MATHIEU Nicole	CANCEROLOGIE
VALLEIX Denis	ANATOMIE
VERGNENEGRE Alain	EPIDEMIOLOGIE, ECONOMIE de la SANTE et PREVENTION
VERGNE-SALLE Pascale	THERAPEUTIQUE
VIGNON Philippe	REANIMATION
VINCENT François	PHYSIOLOGIE
WEINBRECK Pierre	MALADIES INFECTIEUSES
YARDIN Catherine	CYTOLOGIE et HISTOLOGIE

PROFESSEUR ASSOCIE DES UNIVERSITES A MI-TEMPS DES DISCIPLINES MEDICALES

BRIE Joël	CHIRURGIE MAXILLO-FACIALE ET STOMATOLOGIE

MAITRES DE CONFERENCES DES UNIVERSITES - PRATICIENS HOSPITALIERS

AJZENBERG Daniel	PARASITOLOGIE et MYCOLOGIE
BARRAUD Olivier	BACTERIOLOGIE-VIROLOGIE

BY-NC-ND

BOURTHOUMIEU Sylvie	CYTOLOGIE et HISTOLOGIE
BOUTEILLE Bernard	PARASITOLOGIE et MYCOLOGIE
CHABLE Hélène	BIOCHIMIE et BIOLOGIE MOLECULAIRE
DURAND Karine	BIOLOGIE CELLULAIRE
ESCLAIRE Françoise	BIOLOGIE CELLULAIRE
HANTZ Sébastien	BACTERIOLOGIE-VIROLOGIE
JESUS Pierre	NUTRITION
LE GUYADER Alexandre	CHIRURGIE THORACIQUE et CARDIOVASCULAIRE
LIA Anne-Sophie	BIOCHIMIE et BIOLOGIE MOLECULAIRE
MURAT Jean-Benjamin	PARASITOLOGIE ET MYCOLOGIE
QUELVEN-BERTIN Isabelle	BIOPHYSIQUE et MEDECINE NUCLEAIRE
RIZZO David	HEMATOLOGIE
TCHALLA Achille	GERIATRIE et BIOLOGIE du VIEILLISSEMENT
TERRO Faraj	BIOLOGIE CELLULAIRE
WOILLARD Jean-Baptiste	PHARMACOLOGIE FONDAMENTALE

P.R.A.G.

GAUTIER Sylvie	ANGLAIS

PROFESSEUR DES UNIVERSITES DE MEDECINE GENERALE

BUCHON Daniel

DUMOITIER Nathalie

PROFESSEURS ASSOCIES A MI-TEMPS DE MEDECINE GENERALE

MENARD Dominique

PREVOST Martine

MAITRE DE CONFERENCES ASSOCIE A MI-TEMPS DE MEDECINE GENERALE

HOUDARD Gaëtan

BY-NC-ND

PAUTOUT-GUILLAUME Marie-Paule

PROFESSEURS EMERITES

ADENIS Jean-Paul	du 01.09.2015 au 31.08.2017
ALDIGIER Jean-Claude	du 01.09.2016 au 31.08.2018
MERLE Louis	du 01.09.2015 au 31.08.2017
MOULIES Dominique	du 01.09.2015 au 31.08.2017
VALLAT Jean-Michel	du 01.09.2014 au 31.08.2017
VIROT Patrice	du 01.09.2016 au 31.08.2018

Le 1er septembre 2016

BY-NC-ND

Assistants Hospitaliers Universitaires – Chefs de Clinique

Le 1er novembre 2016

ASSISTANTS HOSPITALIERS UNIVERSITAIRES

CHARISSOUX Aurélie	ANATOMIE ET CYTOLOGIE PATHOLOGIQUES
CHARPENTIER Mathieu	ANESTHESIOLOGIE-REANIMATION
CHUFFART Etienne	ANATOMIE
COUDERC Sylvain	PHARMACOLOGIE FONDAMENTALE
DUCHESNE Mathilde	ANATOMIE ET CYTOLOGIE PATHOLOGIQUES
FAYE Piere-Antoine	BIOCHIMIE et BIOLOGIE MOLECULAIRE
FREDON Fabien	ANATOMIE
GAUTHIER François	ANESTHESIOLOGIE-REANIMATION
KASPAR Claire	ANESTHESIOLOGIE-REANIMATION
LARRADET Mathieu	BIOPHYSIQUE et MEDECINE NUCLEAIRE
LEGRAS Claire	ANESTHESIOLOGIE-REANIMATION
MARQUET Valentine	HISTOLOGIE, EMBRYOLOGIE et CYTOGENETIQUE
OLOMBEL Guillaume	IMMUNOLOGIE

CHEFS DE CLINIQUE - ASSISTANTS DES HOPITAUX

ARDOUIN Elodie	RHUMATOLOGIE
ASSIKAR Safaë	DERMATO-VENEREOLOGIE
BAUDONNET Romain	OPHTALMOLOGIE
BIANCHI Laurent	GASTROENTEROLOGIE (A compter du 12 novembre 2015)
BIDAUT-GARNIER Mélanie	OPHTALMOLOGIE (à compter du 11 mai 2016)
BLOSSIER Jean-David	CHIRURGIE THORACIQUE et CARDIOVASCULAIRE
BOUSQUET Pauline	PEDIATRIE (à compter du 09 janvier 2017)

BY-NC-ND

CASSON-MASSELIN Mathilde	RADIOLOGIE et IMAGERIE MEDICALE
CHAMPIGNY Marie-Alexandrine	PEDIATRIE
CHATAINIER Pauline	NEUROLOGIE
CHRISTOU Niki	CHIRURGIE DIGESTIVE
COMPAGNAT Maxence	MEDECINE PHYSIQUE et READAPTATION
CROSSE Julien	PEDIATRIE
DANTHU Clément	MALADIES INFECTIEUSES
DARNIS Natacha	PEDOPSYCHIATRIE
DELUCHE Elise	CANCEROLOGIE
DIJOUX Pierrick	CHIRURGIE ORTHOPEDIQUE et TRAUMATOLOGIE
EVENO Claire	CHIRURGIE THORACIQUE et CARDIOVASCULAIRE
GARDIC Solène	UROLOGIE
GONZALEZ Céline	REANIMATION
HOUMAÏDA Hassane	CHIRURGIE THORACIQUE et CARDIOVASCULAIRE (A compter du 02 novembre 2015)
KENNEL Céline	HEMATOLOGIE
LACHATRE Denis	RADIOLOGIE et IMAGERIE MEDICALE
LAFON Thomas	MEDECINE d'URGENCE
LATHIERE Thomas	OPHTALMOLOGIE
LAVIGNE Benjamin	PSYCHIATRIE d'ADULTES
LE BIVIC Louis	CARDIOLOGIE
LE COUSTUMIER Eve	MEDECINE INTERNE A
LEGROS Emilie	PSYCHIATRIE d'ADULTES
LEPETIT Hugo	GASTROENTEROLOGIE
MARGUERITTE François	GYNECOLOGIE-OBSTETRIQUE

BY-NC-ND

MARTINS Elie	CARDIOLOGIE
MESNARD Chrystelle	GYNECOLOGIE-OBSTETRIQUE
PAPON Arnaud	GERIATRIE et BIOLOGIE du VIEILLISSEMENT
PETITALOT Vincent	CARDIOLOGIE
RAMIN Lionel	O.R.L.
ROUSSELLET Olivier	NEUROLOGIE
SAINT PAUL Aude	PNEUMOLOGIE
SCOMPARIN Aurélie	O.R.L. (SURNOMBRE du 01-11-2016 au 20-02-2017 inclus)
TAÏBI Abdelkader	ANATOMIE
USSEGLIO-GROSSO Julie	CHIRURGIE MAXILLO-FACIALE et STOMATOLOGIE
VAYSSE VIC Mathieu	CHIRURGIE ORTHOPEDIQUE et TRAUMATOLOGIE
VITAL Pauline	MEDECINE INTERNE B

CHEF DE CLINIQUE – MEDECINE GENERALE

RUDELLE Karen

CHEF DE CLINIQUE ASSOCIE – MEDECINE GENERALE

(du 1er novembre 2015 au 31 octobre 2016)

LAUCHET Nadège

PRATICIEN HOSPITALIER UNIVERSITAIRE

BALLOUHEY Quentin	CHIRURGIE INFANTILE (du 1er mai 2015 au 30 avril 2019)
CROS Jérôme	ANESTHESIOLOGIE-REANIMATION (du 1er mai 2014 au 31 octobre 2018)
LERAT Justine	O.R.L. (du 1er mai 2016 au 31 octobre 2020)

MATHIEU Pierre-Alain CHIRURGIE ORTHOPEDIQUE et TRAUMATOLOGIE (du 1er mai 2016 au 31 octobre 2020)

BY-NC-ND

Remerciements

BY-NC-ND

À notre Maître et Président de thèse,

Monsieur le Professeur Christian Mabit.

Professeur des Universités d'Anatomie.

Chirurgien des Hôpitaux.

Chef de service.

Vous nous honorez en présidant notre jury de thèse.

Nous sommes admiratifs pour vos connaissances de l'anatomie ainsi que votre dextérité chirurgicale.

Nous vous remercions de nous avoir formé pendant notre internat, et de nous permettre de poursuivre le travail au sein de votre équipe.

Nous sommes fiers de faire partie de vos élèves.

Veuillez trouver dans ce travail, l'expression de notre gratitude et de notre profond respect.

BY-NC-ND

À notre Maître, Directeur de thèse et Juge,

Monsieur le Professeur Jean-Louis Charissoux.

Professeur des Universités de Chirurgie Orthopédique et Traumatologie.

Chirurgien des Hôpitaux.

Vous nous avez fait l'honneur de nous confier ce travail et nous en sommes reconnaissants.

Vos connaissances tant en orthopédie qu'en traumatologie, font de vous une référence pour notre pratique actuelle et à venir.

Nous vous remercions pour vos enseignements au bloc opératoire, la transmission de votre technicité et votre grande disponibilité.

Nous sommes fiers de compter parmi vos élèves.

Que ce travail soit le témoignage de notre plus grand respect et de notre dévouement.

BY-NC-ND

À notre Maître et Juge,

Monsieur le Professeur Laurent Fourcade.

Professeur des Universités de Chirurgie Infantile.

Chirurgien des Hôpitaux.

Chef de Service.

Vous nous avez chaleureusement accueilli dans votre service pour le début de notre formation d'interne.

Vous nous avez appris l'importance des aspects humains de la chirurgie.

Votre pédagogie, votre qualité opératoire, votre dynamisme au sein du service sont des éléments motivants pour tout interne en formation.

Notre passage dans votre service aura été une expérience enrichissante de notre parcours et nous vous en remercions.

Veuillez trouver dans ce travail le témoignage de notre reconnaissance et de notre respect.

BY-NC-ND

À notre juge,

Monsieur le Docteur Pierre-Alain Mathieu,

Praticien Hospitalier Universitaire.

Chirurgien des Hôpitaux.

Tu as été mon chef depuis mon début d'internat.

Ta vélocité chirurgicale m'a toujours impressionné.

Je te suis reconnaissant pour avoir toujours été présent et pour tout ce dont tu as pu m'apprendre.

C'est avec plaisir que je poursuis la suite de mon parcours au sein d'une même équipe.

Trouve dans ce travail l'expression de mon amitié et de ma reconnaissance.

BY-NC-ND

Monsieur le Docteur Youcef Asloum,

Ancien Chirurgien des Hôpitaux.

Ce travail n'aurait pas été complètement possible sans ton aide, du moins indirecte. Tes patients représentent 50% de la série !

Ta rigueur de travail et ta justesse en tant que chef de clinique ont toujours été des qualités que j'admire. Je ne peux qu'essayer de m'approcher de ce modèle quand mon tour viendra pour former mes internes.

Merci pour tes bons conseils concernant la chirurgie, mais aussi ailleurs (sauf en football).

Trouve dans ce travail le témoignage de mon respect et de ma sincère amitié.

BY-NC-ND

Monsieur le Docteur Pierrick Dijoux,

Ancien Chirurgien des Hôpitaux.

Nous avons été co-internes, tu as été mon chef.

Nous avons passé beaucoup de moments ensemble en garde, au bloc ou en formation. Malgré des situations parfois difficiles, tout se passait toujours bien.

Tes qualités chirurgicales sont indéniables.

Toujours ouvert aux discussions, avec un sens de la pédagogie, c'était un réel plaisir de travailler à tes côtés.

Le seul regret que je puisse avoir, c'est de ne pas avoir été co-chef de l'orthopédiste/poète.

Trouve dans ce travail, l'expression de ma gratitude et de mon amitié.

BY-NC-ND

A mis padres que, aunque en la distancia, siempre han estado apoyándome en todo. Nunca podré agradecerles lo suficiente, ni disculparme por ser un hijo tan ingrato. Ya me conocen…

A mi hermano Martín, aunque hablamos poco, sabes que puedes contar conmigo cuando sea. Espero poder vernos más a menudo y volver a ver la filmografía de Adam Sandler.

A mi hermana Alana, que no sé cuándo va a dejar de crecer. Es el reflejo de lo rápido que pasa el tiempo… ¡Espero que nos enseñe a bailar un poco!

BY-NC-ND

A María, por hacerme la vida cada día tan fácil y feliz… Simplemente, perfecta.

BY-NC-ND

À tous mes amis et famille / A todos mis amigos y familia :

Los Herrmann (mis papás Limougeauds), Jose y Elo (mis papás/hermanos/mejores amigos Ruaneses), The whole Barriga-Sack family (who is getting bigger !), los retrancanos madrileños (qué serían de mis veranos sin ustedes, ¡viva el Gas Gas !) y sobre todo mi hermano mayor, el Coronel Willy.

Isi y Javi (buenas historias, buenas birras, buena música), Morcillo (¡Limoges sin un Miguel no es lo mismo!), Mavie (¿esto se considera escribir un libro?), Simon et Cécile.

Sara (la cuñis y su bacon frito, te echamos mucho de menos por casa) y todos los Vilar-Doceda (que me acogen siempre y me hacen sentir como uno más de la tropa).

Los Barceloneses : Edu (por las noches de Sutton y los partidos del Camp Nou. ¡Espero no me pidan visado ahora para visitarte!), Fede (aunque argentino, una grandísima persona y amigo, ¡Gonorrea!), Tomás (el rotante del mundo, ¿para cuando un Pad Thaï?), Núria (Cap d'ou), América (mi salvadora, y quién me hizo conocer a Freddie Fu), Angie (una genia) , Mireia (¡jefa!), Ion (un crack, aunque odie a los franceses y por ende un poco a mí), Marius (¡Bukkakke de amor bizarro !), Doctor De Caso (por las pelvis de los miércoles), Luis Trigo (siempre de buen humor), Carlos Álvarez (el Crooner) y evidentemente, a mi jefazo, Pablo (por 6 meses en los que crecí muchísimo, como suele decir un sabio amigo "Gracias por tanto, perdón por tan poco").

BY-NC-ND

À tous ceux qui ont participé à ma formation :

Au Professeur Jean-Paul Arnaud : Je n'ai pas malheureusement eu l'honneur de vous avoir dans mon jury de thèse, mais je peux dire avec fierté que j'ai fait partie de vos internes. La façon dont vous partagiez vos connaissances en orthopédie-traumatologie était un élément enrichissant à la fois pour le service mais aussi personnellement. Je vous serai toujours reconnaissant pour votre disponibilité et votre ouverture d'esprit.

Aux Professeurs Valleix, Durand-Fontanier et Mathonnet : Pour leur si bon accueil au sein du service de chirurgie digestive d'un vieil interne d'une spécialité complétement différente. 6 mois où j'ai pris cher en tant qu'orthopédiste (merci Monsieur Valleix), mais j'ai survécu ! Blagues à part, de très bons souvenirs, et beaucoup d'apprentissages.

Aux Docteurs Vergnenègre (toujours à l'écoute devant un bon match et une bonne bière, ou en train de me faire faire ma muscu des bras au bloc !), Fiorenza (always great music & good talk), Orsoni (pour tous les blocs des vendredis matin avant ma consult !), Roger (pour les entraînements, les discussions en espagnol, les insultes pour se défouler, un vrai plaisir de travailler avec toi), Bedin (pour tous les fous rires qu'on se tape à Brive, BOUYAH ! mais aussi pour le compagnonnage que tu nous fais), Ossama (pour Monsieur Lortat Jacob, entre autres), Ntibatumakamwe (le roi Clement Ier, dit La Poutre), Vacquerie (pour tes conseils en chir ped, mais surtout ta bonne humeur et ton amitié), Gougam (pour ta patience et ta sérénité) , Dmytruk (broche, broche, et après…), Benko (pour m'avoir fait découvrir Albert Lee!), Ballouhey (d'excellents souvenirs de la chir ped), Longis (la chirurgie ambidextre, facile, rapide), Brischoux (énorme merci pour ton aide sur les patients et autres infos !), Pelissier, Marcheix, Fredon, Fabre, Bouvier, Denes.

Un grand merci à Monsieur François Dalmay pour son aide avec les statistiques.

Une pensée pour C. Kahfujian qui fait un grand travail (surtout très efficace) à nous gérer tous.

À mes co-internes d'orthopédie : Mitch (répondras-tu un jour à mes appels ?), Carine (ma Sensei, merci pour tes conseils !), Mathieu (faudra se faire ce match avant qu'ils demandent des visas à Bcn !), Jérémy (« D'abord on bosse, après on b…e »), Isaline (YAAHHH !!), Céline (Je ne suis pas pédé, mais toi t'es une prinfesse !), Alexandre (on demande à trip Advisor pour manger ?), Camille (tu as un copain ?), Julien (le grand schtroumpf), Romain (le taulard).

BY-NC-ND

À mes autres co-internes et amis pendant l'internat : Chuff et sa jolie famille (jusqu'à ce que Paul me pique ma copine !), Solène (ma dealer de cafés), Lionel (bon vivant comme il faut), Victor (mon héros), Étienne B (on se retrouve à Brive !), Anouk (je te passerai les vidéos des caméras que j'avais cachées pendant mon interCHU), Camille Gonzalez (j'ai toujours regretté de ne pas s'être vus davantage, mais quand on se voit, qu'est-ce qu'on s'amuse !), Eliza , Niki, Emmanuelle P, Sophiane (˝attends, je vais te montrer˝, dit-il au gamin en parlant du décalottage), Alexia, Evan, Romain Ch, l'équipe des radiologues (Florian, Emmanuel, Vincent H, JC), Jérôme L, PW et Manon, Yoann B, Séverine B, la colloc de Brive (fantômes, chéri(e)s, rats et femme de ménage inclus).

À toute l'équipe du service de chirurgie orthopédique et traumatologie du CHU de Limoges (cadres, IDE, AS, ASH, brancardiers, Kinés) qui font que la machine avance malgré des conditions souvent difficiles.

Aux filles du secrétariat et en particulier à Carine, qui m'a souvent donné des énormes coups de mains pour ce travail et pleins d'autres choses. Je te serai toujours reconnaissant.

Aux infirmières de la consultation.

À toute l'équipe du bloc opératoire d'orthopédie mais aussi en chirurgie digestive, avec une dédicace spéciale à mes 2 mamans adoptives, qui se reconnaîtront.

À toute l'équipe du service de chirurgie orthopédique et traumatologie du CH de Brive.

À toute l'équipe du service de chirurgie orthopédique et traumatologie du CH de Saint Junien.

À toute l'équipe du service de chirurgie pédiatrique de l'Hôpital mère-enfant.

BY-NC-ND

Droits d’auteurs

Cette création est mise à disposition selon le Contrat :
« **Attribution-Pas d'Utilisation Commerciale-Pas de modification 3.0 France** »
disponible en ligne : *http://creativecommons.org/licenses/by-nc-nd/3.0/fr/*

BY-NC-ND

Table des matières

Introduction ……....28
I. Matériels et Méthodes ……30
I.1. Matériels ……...30
I.1.1. Le Trabecular Metal® (TM®) ……30
I.1.2. Technique opératoire ……32
I.1.3. La série ……35
I.2. Méthodes ……..37
I.2.1. Évaluation clinique ……..37
I.2.2. Évaluation radiologique ……38
I.2.3. Méthodologie statistique ……39
II. Résultats ……..40
II.1. Données épidémiologiques ……..40
II.2. Données opératoires ……41
II.3. Données cliniques ……42
II.4. Données radiologiques ……45
II.5. Complications ……45
II.6. Survie des implants ……...46
III. Discussion ……..47
Conclusion ……...55
Références bibliographiques ……56
Annexes ……...68
Serment d'Hippocrate ……73

BY-NC-ND

Table des illustrations

Figure 1 : Structure « trabéculaire » de l'os spongieux et du TM®. 30

Figure 2 : Modularité des implants en TM®. 31

Figure 3 : Positionnement des implants d'essai. 33

Figure 4 : Reconstructions avec cales TM® associées à des renforts acétabulaires et des cupules cimentées. 34

Figure 5 : Reconstructions avec implants non cimentées (À gauche, cotyle TM® associé à une cale TM® pour une perte de substance IIIA. À droite, un cotyle TM®, renforcé par des vis, pour une perte de substance IIC). 34

Figure 6 : Répartition des indications des PTH lors de la première pose (et donc sans reconstruction acétabulaire). 36

Figure 7 : Radiographies préopératoires présentant les défects osseux. 36

Figure 8 : Répartition des pertes de substance osseuse selon la Classification de Paprosky. 37

Figure 9 : Zones radiologiques de DeLee et Charnley. 38

Figure 10 : Indications opératoires (En bleu, la proportion de r-PTH. En gris les PTH de première intention). 41

Figure 11 : Évolution des scores. 43

Figure 12 : Liséré radio transparent (1-2mm d'épaisseur) au contact de la cale TM®, en zone I de DeLee et Charnley). 45

BY-NC-ND

Table des tableaux

Tableau 1 : Variables épidémiologiques de la population étudiée. 40
Tableau 2 : Caractérisation peropératoire de la série.....42
Tableau 3 : Répartition des patients en fonction des sous-groupes du score HHS. 42
Tableau 4 : Répartition de patients en fonction des sous-groupes du score PMA. 43
Tableau 5 : Résultats de l'analyse univariée (valeurs de p). 44
Tableau 6 : Résultats cliniques de différentes séries publiées. 48

BY-NC-ND

Introduction

L'arthroplastie totale de hanche représente une des interventions les plus efficaces et avec le plus grand taux de succès en chirurgie orthopédique (32,149).

L'augmentation de l'espérance de vie de la population générale, ainsi que celle de facteurs de risque arthrogènes comme l'obésité (146), propulsent l'incidence des indications des prothèses totales de hanche (PTH) (33).

Malgré d'excellents résultats, 5-10% des implants non cimentés présentent un descellement aseptique à 10 ans de l'implantation (1,2). Beaucoup de patients dépassent la survie des implants avec environ 17% des prothèses primaires nécessitant une révision (r-PTH) (119). Le taux de survie des implants diminue avec une pose chez des patients davantage jeunes et actifs (3). Le nombre de PTH chez les patients relativement jeunes augmente, et avec celui-ci, le nombre de reprises et de re-révisions (65).

Les reprises pour descellement aseptique augmentent (52). Des modèles de projection prévoient une augmentation de la demande des reprises de PTH dans les 20 années à venir (33). Les principales indications pour reprise acétabulaire sont les descellements aseptiques, le sepsis, le défaut de fixation des implants, l'usure, l'ostéolyse et l'instabilité. Une reprise peut être indiquée chez un patient symptomatique ou chez un patient asymptomatique présentant une ostéolyse progressive, une usure importante, ou une perte de substance osseuse compromettant une éventuelle reconstruction (34).

La présence de pertes de substance osseuses acétabulaires lors d'arthroplasties totales de hanche (de première intention, ou de reprise), peut impliquer la nécessité d'une reconstruction acétabulaire. Ceci représente souvent une problématique majeure pour le chirurgien.

Le but de la reconstruction cotyloïdienne est d'obtenir une fixation stable et durable du nouvel implant acétabulaire (120) afin de rétablir le centre de rotation et, si possible, de restaurer le stock osseux. La stratégie chirurgicale est directement liée aux défects osseux et au contact résiduel entre l'implant cotyloïdien et l'acétabulum « hôte ». La présence de défects non circonscrits nécessite une reconstruction plus complexe que les défects de petite taille (27).

Différentes options thérapeutiques ont été décrites dans la littérature, avec des résultats variables à long terme (23,27,76–79).

BY-NC-ND

Les implants acétabulaires en Trabecular Métal® (TM®) ont été mis sur le marché dans la fin des années 90 en alternative aux techniques de reconstruction déjà existantes (42,47,69,98,99), dans le but de pallier les problèmes de descellement aseptique (148) et d'obtenir de meilleurs résultats en termes de survie à long terme.

Différentes séries ont rapporté de bons résultats cliniques et radiologiques ainsi que des bons taux de survie des implants en TM® à court, moyen et plus récemment à long terme (20,87,136,92,93,28,90,86,168,111,74,94,70,26,85,88,51,173,69,99,46,98,4,107,48,71,50,100,47).

L'objectif de notre étude était d'évaluer l'évolution clinique et radiologique de notre série de patients ayant eu une reconstruction acétabulaire au moyen d'implants en TM® lors de la pose d'une PTH, de première intention ou de révision. Nous nous sommes aussi intéressés aux complications et au taux de survie des implants en tantale.

Secondairement, nous avons recherché si des facteurs de la population étudiée étaient sensibles d'influencer cette évolution.

BY-NC-ND

I. Matériels et Méthodes

I.1. Matériels

Nous avons mené une étude mono centrique, rétrospective, d'Avril 2012 à Mars 2016, sur les patients ayant bénéficié de reconstructions acétabulaires avec du TM® pour pertes de substance osseuse lors d'arthroplasties totales de hanche, dans le service de chirurgie orthopédique et traumatologie du CHU Dupuytren à Limoges.

I.1.1. Le Trabecular Metal® (TM®)

Le Trabecular Métal® ou Tantale poreux est une structure à cellules ouvertes avec un motif structurel régulier, répétitif en dodécaèdres (30,128). Sa structure est très semblable à celle de l'os spongieux, d'où son nom « trabéculaire », qui le caractérise (**Figure 1**).

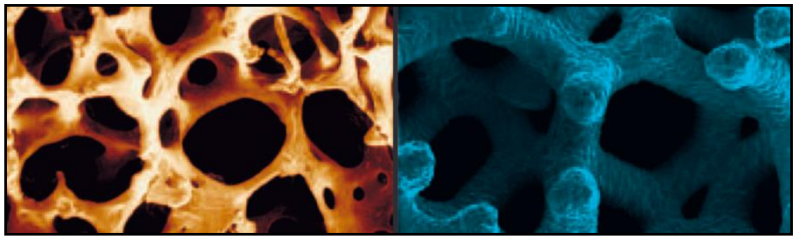

Figure 1 : Structure « trabéculaire » de l'os spongieux et du TM®.

Il est fabriqué à partir d'une structure de carbone vitreux, sur laquelle est déposé du Tantale pur, par déposition/infiltration de vapeur (40,123). La structure initiale en carbone peut être fabriquée en multiples formes et tailles, permettant aux implants d'avoir une large **modularité** (**Figure 2**). En moyenne, le recouvrement en Tantale a une épaisseur de 40-60 µm et représente 99% du poids de l'implant (128).

BY-NC-ND

Figure 2 : Modularité des implants en TM®.

Le Tantale élémentaire est un métal de transition (numéro atomique 73), **résistant à la corrosion** (124), **bioactif** (125) et relativement **inerte** *in vivo* (30,128). Depuis le milieu du XXè siècle, il a été utilisé pour la fabrication de nombreux dispositifs médicaux comme des électrodes de pacemakers, des mailles pour la réparation nerveuse, des marqueurs radio opaques et des plaques de cranioplastie (30).

Dans plusieurs études in vitro et chez l'animal, le TM® a assuré un soutien satisfaisant à la fois pour l'ostéo-incorporation et pour la fixation mécanique (40,41,129). La structure du TM® présente une grande **porosité volumétrique (70-80%)**, avec des pores interconnectés entre eux (diamètre entre 400 et 600 µm), et une micro texture rugueuse. Ces caractéristiques augmentent le contact implant-os et facilitent la **stabilité initiale** (112), l'**ostéo-intégration** et l'**ostéo-incorporation** (30,39,40). Par ailleurs, son **module d'élasticité bas** (**3 GPa** - élément ductile), proche de celui de l'os, et sa grande surface de frottement (**coefficient de friction élevé,** améliorant la fixation à l'os natif), lui octroient d'excellentes propriétés d'ostéo-intégration (bioactivité, biocompatibilité) et d'**ostéoconduction** (39,75,100,106,112,113,126–128). Ces implants favorisent une **fixation biologique** précoce et renforcée (130) et diminuent le risque de stress shielding en permettant un **meilleur transfert des forces** de charge (75,112).

L'**ostéo-intégration** a été définie par Per-Ingvar Brånemark dans les années 80 comme le lien structurel et fonctionnel direct entre l'os vivant et la surface d'un implant portant des charges (144). On peut aussi parler de la formation d'une interface directe entre un implant et l'os, sans interpositions tissulaires, notamment fibreuses, entre les deux (Miller et al. (142))

Plus récemment, Albrektsson et al. (143) parlèrent « d'ankylose fonctionnelle », avec une adhérence osseuse à l'implant, où l'os est formé directement sur la surface de l'implant, rendant ce dernier stable mécaniquement.

L'**ostéo-incorporation** (100,112,141) fait référence au potentiel de régénération de l'os au niveau de la surface d'un implant et à l'intérieur de celui-ci. Les implants poreux, offrent à la fois le potentiel de recouvrement de leur surface par l'os (ostéo-intégration ou

BY-NC-ND

« ongrowth » des anglo-saxons), mais aussi à l'intérieur de l'implant, au niveau des pores (« ingrowth »). Souvent dans la littérature anglo-saxonne, l'ostéo-incorporation inclut par excès l'ostéo-intégration.

I.1.2. Technique opératoire

L'abord était réalisé soit selon une voie Postérieure de Moore, soit selon une voie Latérale de Hardinge, soit selon une voie par Trochantérotomie.

Le premier temps était fémoral.

Dans les chirurgies de première intention, nous préparions classiquement l'extrémité proximale du fémur avec réalisation de la coupe au niveau du col fémoral, puis la préparation endo-médullaire à l'aide des râpes de taille croissante. Pour les reprises, le pivot fémoral, ainsi que le ciment endo-medullaire étaient enlevés. Lorsqu'il s'avérait nécessaire, une fémorotomie ou un volet fémoral étaient réalisés. En deux occasions, le composant fémoral n'a pas été changé.

Le deuxième temps était acétabulaire.

Après une bonne exposition de la cavité cotyloïdienne, les tissus granulomateux et/ou les pseudo-membranes étaient excisés, l'implant acétabulaire ainsi que le ciment étaient enlevés.

L'évaluation préopératoire des défects était confirmée et complétée en peropératoire. Les défects osseux étaient le plus fréquemment localisés en **supéro-lateral** et **postéro-supéro-latéral**. La nécessité d'une cale était anticipée sur la programmation préopératoire (radiographies du bassin de face et de la hanche concernée de face et de profil), mais la décision finale était prise lors de la préparation cotyloïdienne, si le type de défect empêchait le bon soutien du composant acétabulaire.

L'acétabulum était préparé par des fraises hémisphériques ou « reamers ». Des diamètres ascendants étaient utilisés pour obtenir le meilleur « press-fit » des cupules d'essai avec les parois antérieure et postérieure, ou un bon positionnement des anneaux de soutien, en évitant de sacrifier du stock osseux.

Le défect supérieur était aussi préparé pour recevoir une cale de taille suffisante et assurer un bon contact avec l'os natif et un bon soutien de la cupule, ou éventuellement, de l'anneau de renforcement.

BY-NC-ND

La cupule d'essai était positionnée dans l'orientation désirée, afin d'évaluer le défect osseux restant (**Figure 3**). Le but était d'orienter le composant acétabulaire au niveau du vrai centre de rotation de la hanche, avec 15-20º d'antéversion et 40-45º d'inclinaison.

Figure 3 : Positionnement des implants d'essai.

Les cales étaient sécurisées par au moins deux vis qui, en cas de mise en place de croix de renforcement, pouvaient être fixées ensemble.

Nous avons complété la reconstruction par de l'allogreffe morcelée à l'intérieur de la cale, ainsi que les pertes de substance mineures qui pouvaient persister, notamment au niveau du fond cotyloïdien.

Les cupules cimentées étaient fixées soit directement dans la cavité cotyloïdienne, soit après renforcement par un anneau type croix de Kerboull (**Figure 4**).

BY-NC-ND

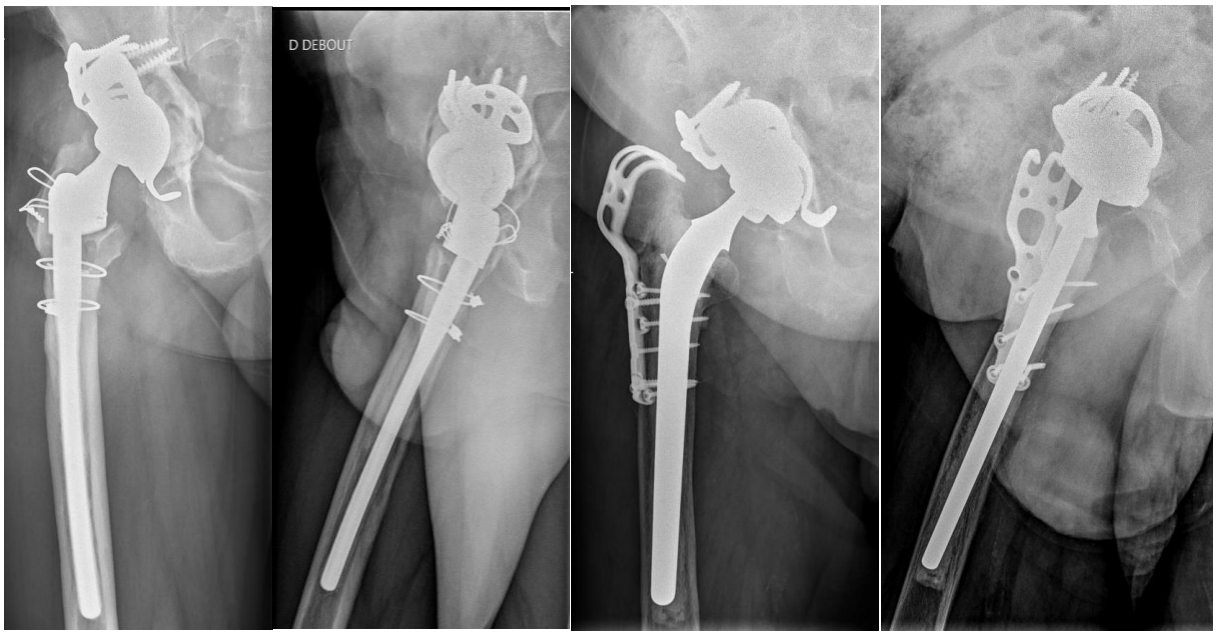

Figure 4 : Reconstructions avec cales TM® associées à des renforts acétabulaires et des cupules cimentées.

Les cupules non cimentées étaient impactées, avec une interface de ciment lorsque des cales y étaient associées, afin d'éviter la formation de débris liés aux frottements (**Figure 5**).

Figure 5 : Reconstructions avec implants non cimentées (À gauche, cotyle TM® associé à une cale TM® pour une perte de substance IIIA. À droite, un cotyle TM®, renforcé par des vis, pour une perte de substance IIC).

La stabilité des implants était évaluée manuellement et a été considérée satisfaisante pour tous les patients.

BY-NC-ND

Tous les patients ont été anti-coagulés au moins de façon préventive pendant six semaines. L'appui sous couvert de cannes anglaises a été autorisé pour tous les patients pendant cette même durée.

Les patients ont été suivis cliniquement et radiologiquement de façon régulière par leurs chirurgiens respectifs.

I.1.3. La série

Grâce aux codes CCAM ainsi que ceux des dispositifs médicaux implantés de la pharmacie hospitalière, nous avons pu retrouver les patients.

Les critères d'inclusion étaient :

- Patients opérés d'une prothèse totale de hanche, de première intention ou de révision.
- Présence d'une perte de substance osseuse cotyloïdienne, nécessitant une reconstruction acétabulaire.
- Utilisation d'au moins un **implant en Trabecular Metal®** (cale acétabulaire ou cupule) pour la reconstruction acétabulaire.
- **Suivi** post-opératoire **minimum de 12 mois**.

Les critères d'exclusion étaient :

- Reconstruction acétabulaire sans mise en place d'implants en Trabecular Metal®.
- Suivi post opératoire inférieur à 12 mois.

39 patients ont été inclus dans l'étude, soit **40 hanches opérées** :

- 3 PTH de première intention (2 métastases osseuses et une coxarthrose post-radique).
- 37 r-PTH.

Les 40 reconstructions ont été réalisées par 4 opérateurs différents. **50% des patients** ont été opérés par le **même opérateur**.

BY-NC-ND

Les indications opératoires lors de la première PTH sont présentées dans la **Figure 6**.

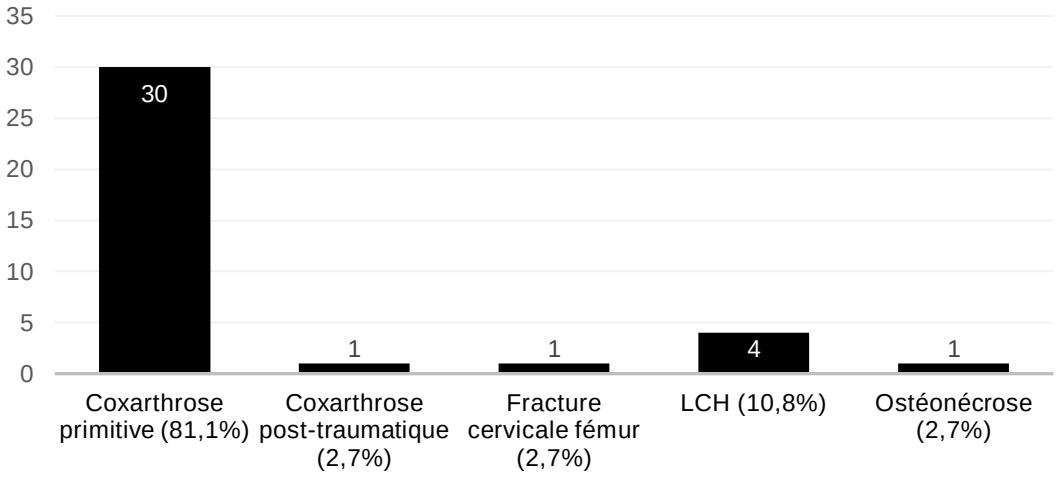

Figure 6 : Répartition des indications des PTH lors de la première pose (et donc sans reconstruction acétabulaire).

Les clichés radiologiques préopératoires (**Figure 7**), couplés aux informations des compte-rendus opératoires, ont permis de classer les pertes de substance osseuse selon la **Classification de Paprosky** (35–38,101) (**Annexe 1**).

Figure 7 : Radiographies préopératoires présentant les défects osseux.

BY-NC-ND

La répartition des patients selon les pertes de substance acétabulaires est présentée dans la **Figure 8**.

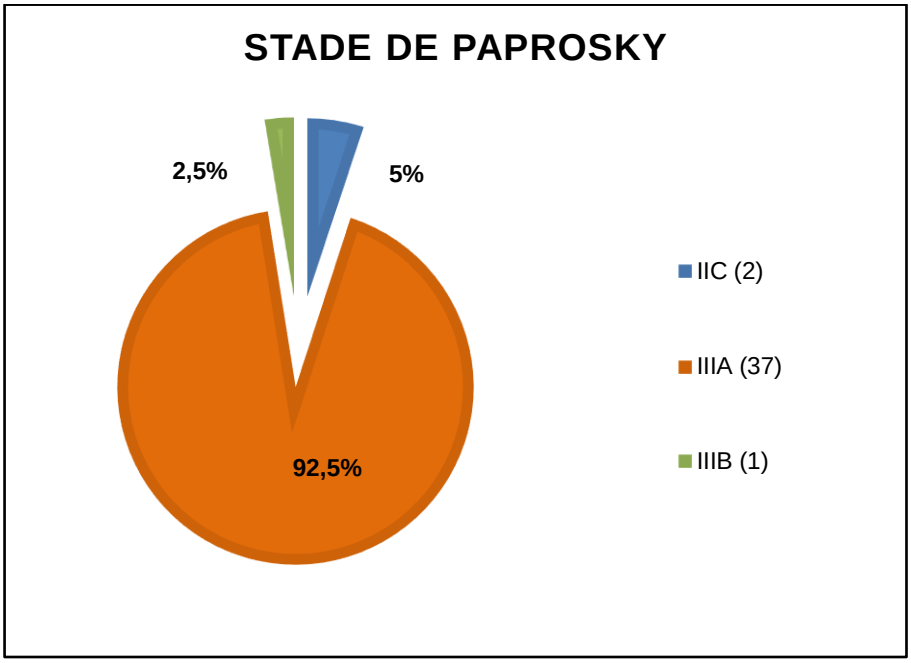

Figure 8 : Répartition des pertes de substance osseuse selon la Classification de Paprosky.

I.2. Méthodes

Les patients ont été évalués de manière clinique et paraclinique par le même évaluateur.

I.2.1. Évaluation clinique

Au dernier recul, les données démographiques (âge, sexe, opérateur, IMC), contextuelles (première intention ou r-PTH, indications, ostéoporose, antécédents médicaux et chirurgicaux, coté concerné), détails peropératoires (voie d'abord, reprise uni- ou bipolaire, type d'implants posés) ont été recueillis.

Nous avons recherché la présence de douleurs, évalué les amplitudes articulaires, recherché une inégalité de membre, analysé la marche.

Les données de l'examen clinique nous ont permis de classer les patients selon le **score de Charnley** (176) et de calculer des scores fonctionnels objectifs : **Harris Hip Score [HHS]** (158) (**Annexe 2**), **score de Postel-Merle d'Aubigné [PMA]** (159) (**Annexe 3**). Les patients remplissaient le questionnaire subjectif **Oxford Hip Score-12 [OHS-12]** (156,157) (**Annexe 4**). Les résultats de ces scores étaient comparés à ceux obtenus en préopératoire.

BY-NC-ND

Une analyse univariée a étudiée les potentiels facteurs de risque influençant l'évolution clinique (antécédents, histoire de la maladie, caractéristiques peropératoires).

Pour affiner le seuil de significativité, nous avons répété l'analyse selon 3 situations différentes et pour chaque score clinique individuellement :

- Selon la population standard étudiée, avec une évolution linéaire des scores.
- Selon une subdivision de la population par sous-groupes d'évolution, en fonction de leur « sous-groupe clinique » préopératoire et au dernier recul.
- Selon une subdivision de la population par sous-groupes en fonction du caractère « amélioré » ou non.

I.2.2. Évaluation radiologique

Les radiographies post-opératoires étaient utilisées comme référence de suivi et d'évaluation (existence de signes directs ou indirects de descellement) :

- Lisérés radio-transparents ≥2mm évolutifs au niveau de l'interface os-implant, dans les 3 différentes zones décrites par DeLee et Charnley (145) (**Figure 9**), comme considéré par Zicat et al. (73).
- Signes de migration de la cupule et/ou l'apparition d'ostéolyse. Nous avons considéré un implant comme migré, si la position de celui-ci changeait de >3mm ou si la cupule basculait de >5-10º (critères de Massin et al.) (70,147).
- Présence de débris témoignant de friction entre implants.
- Fracture de matériel de reconstruction acétabulaire, notamment vis ou anneaux de renforcement.

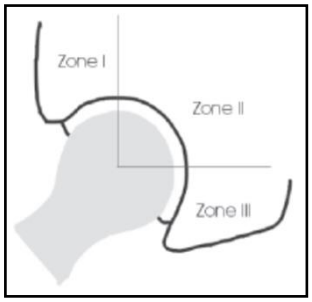

Figure 9 : Zones radiologiques de DeLee et Charnley.

Les composants acétabulaires étaient considérés comme stables radiologiquement si, au dernier contrôle, il n'existait ni liserés évolutifs, ni signes de migration des implants. On

BY-NC-ND

étudiait également la qualité de la cimentation, l'intégrité des cales et des vis, ainsi que l'existence d'une repousse osseuse (description par Weeden et al. (71)).

I.2.3. Méthode statistique

Les résultats des variables quantitatives sont présentés sous la forme moyenne ± écart-type, minimum, maximum et médiane, ceux des variables qualitatives sont exprimés en fréquences et pourcentages. La vérification des normalités des distributions des variables quantitatives a été réalisée par la méthode de Shapiro-Wilk.

Les comparaisons de variables qualitatives entre deux groupes de sujets (post-op vs pré-op) ont été réalisées par des tests du Chi2 ou des tests exacts de Fisher en fonction des effectifs théoriques et des conditions d'utilisation des tests utilisés.

Les distributions des variables quantitatives ont été comparées par des tests non paramétriques de Man et Whitney pour séries non appariées ou Wilcoxon pour séries appariées dans le cas de variables ne suivant pas une distribution normale.

Des tests non paramétriques de Kruskal Wallis ont été réalisés pour comparer des distributions de variables quantitatives à plus de 2 classes ne suivant pas la loi normale.

Le seuil de significativité choisi pour l'ensemble des analyses statistiques est de 0,05.

Le logiciel utilisé est SAS 9.1.3 (SAS Institute, Cary, USA).

BY-NC-ND

II. Résultats

II.1. Données épidémiologiques

Les 39 patients, soit 40 hanches ont été revus en consultation (**0 perdus de vus, 0 décès**).

Le **recul moyen** du suivi post opératoire était de **33,43 mois** (+/- 14,43 [12 ; 59]).

Les variables démographiques de la série sont résumées dans le **Tableau 1**.

Âge (ans)	75,55	+/- 9,67	[58 ; 92]
Sexe	Femmes 20 (50%)	Hommes 20 (50%)	
IMC	28,19	+/- 5,23	[17,8 ; 47,8]
Côté	D 25 (62,5%)	G 15 (37,5%)	
Antécédents médicaux			
Score de Charnley	A 12 (30%)	B 8 (20%)	C 20 (50%)
Dyspnée NYHA 3 ou 4	5 (12,5%)		
Cardiopathie ischémique	9 (22,5%)		
BPCO	3 (7,5%)		
Diabète	13 (32,5%)		
Polyarthrite Rhumatoïde	3 (7,5%)		
DMLA avancée	1 (2,5%)		
Dépression	5 (12,5%)		
Lombalgies	17 (42,5%)		
Troubles neuro membre inf	2 (5%)		
Algodystrophie	1 (2,5%)		
Néoplasie	3 (7,5%)		
Luxation congénitale de Hanche	5 (12,5%)		
Ostéonécrose tête fémorale	1 (2,5%)		
Antécédents chirurgicaux			
Hanche concernée "native"	3 (7,5%)		
PTH controlatérale	24 (60%)		
PTG homolatérale	4 (10%)		
Antécédents de sepsis	4 (10%)		
Chirurgies préalables sur la hanche concernée	1,68	+/- 1,29	[0 ; 7]

Tableau 1 : Variables épidémiologiques de la population étudiée.

BY-NC-ND

Les indications opératoires sont résumées dans la **Figure 10**.

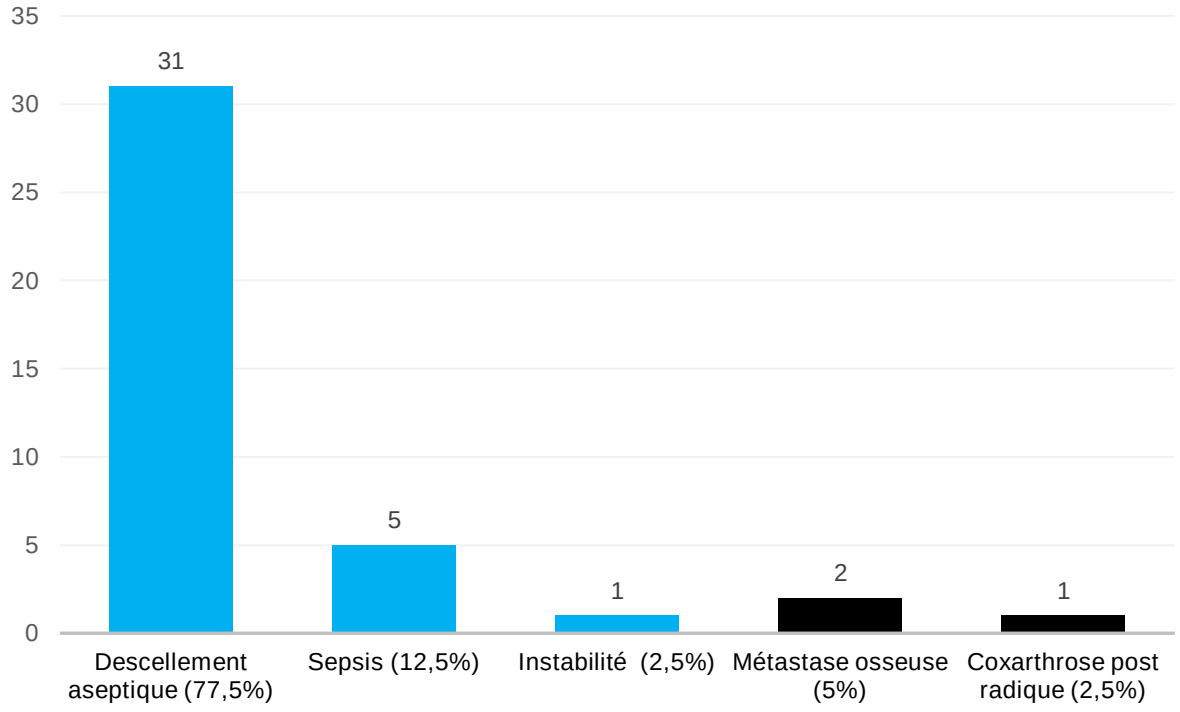

Figure 10 : Indications opératoires (En bleu, la proportion de r-PTH. En gris les PTH de première intention).

II.2. <u>Données opératoires</u>

38 reconstructions (95%) ont été réalisées à l'aide de cales acétabulaires.

4 patients (10%) ont eu un cotyle TM® de révision, dont 2 ont été respectivement associés à la pose de 1 (stade IIIA de Paprosky) et 2 (stade IIIB de Paprosky) cales acétabulaires.

Un résumé des différents implants utilisés est exposé dans le **Tableau 2**.

BY-NC-ND

Voie d'abord	Transglutéale de Hardinge	Postérieure de Moore	Trochantérotomie		
	25 (62,5%)	10 (25%)	5 (12,5%)		
Composant Fémoral					
Volet fémoral ou trochantérotomie	**12 (30%)**				
Plaque de trochantérotomie	**9 (22,5%)**				
Tige cimentée	**34 (85%)**				
Type de tige	**Native**	**Initiale**	**Mutars**	**Optimale**	**Integra**
	26 (65%)	4 (10%)	2 (5%)	2 (5%)	6 (15%)
Taille tête (mm)	**22**		**28**		
	16 (40%)		24 (60%)		
Composant acétabulaire					
Cale(s) en TM	**Oui 38 (95%)**				
Cotyle TM de révision	**Oui 4 (10%)**				
Type de Cupule	**DM**	**Full PE**	**Retentif**		
	34 (85%)	4 (10%)	2 (5%)		
Croix de Kerboull	**34 (85%)**				
Cimentation acétabulaire	**38 (95%)**				

Tableau 2 : Caractérisation peropératoire de la série.

II.3. Données cliniques

Le score **HHS moyen** a évolué de 39,43 (+/- 14,9 [6,85 ;79,25]) en pré opératoire à **85,68** (+/- 13,17 [48,55 ;100]) au dernier recul **(p<0,0001**). Tous les patients ont eu une **amélioration** absolue du score HHS, correspondant à une **progression moyenne de 46,26 points** [17,75 ; 69,95].

31 patients (**77,5%**) présentaient un résultat final **bon ou excellent** (score HHS≥80).

5 patients (12,5%) avaient un résultat final mauvais (score HHS<70).

La répartition des patients en fonction des résultats du score HHS pré- et post-opératoire est présentée dans le **Tableau 3**.

HHS	Préopératoire	Dernier recul
<70 (Mauvais)	39 (97,5%)	5 (12,5%)
70-79 (Assez bon)	1 (2,5%)	4 (10%)
80-89 (Bon)	0	13 (32,5%)
90-100 (Excellent)	0	18 (45%)
Total	40	40

Tableau 3 : Répartition des patients en fonction des sous-groupes du score HHS.

BY-NC-ND

Le **score moyen de Postel-Merle d'Aubigné (PMA)** a évolué de 8,78 (+/- 2,84 [3 ;16]) à **15,65** (2,53 [9 ;18]) (**p<0,0001**). Tous les patients ont eu une **amélioration** absolue du score PMA, avec une **progression moyenne de 6,88** [2 ; 12].

31 patients (**77,5%**) présentaient des résultats **bons, très bons ou excellents** (score PMA≥15).

2 patients (5%), malgré une amélioration de leur scores finaux, ont présenté un mauvais résultat (score <9).

3 patients ont basculé dans un sous-groupe clinique supérieur, mais leur résultat est resté médiocre (score PMA entre 9 et 12).

La répartition des patients en fonction des résultats du score PMA pré- et post-opératoire est présentée dans le **Tableau 4**.

PMA	Préopératoire	Dernier recul
<9 (Mauvais)	24 (60%)	2 (5%)
9-12 (Médiocre)	14 (35%)	3 (7,5%)
13-14 (Assez bon)	1 (2,5%)	4 (10%)
15-16 (Bon)	1 (2,5%)	11 (27,5%)
17 (Très bon)	0	12 (30%)
18 (Excellent)	0	8 (20%)
Total	40	40

Tableau 4 : Répartition de patients en fonction des sous-groupes du score PMA.

L'évolution des scores HHS et PMA est résumée dans la **Figure 11**.

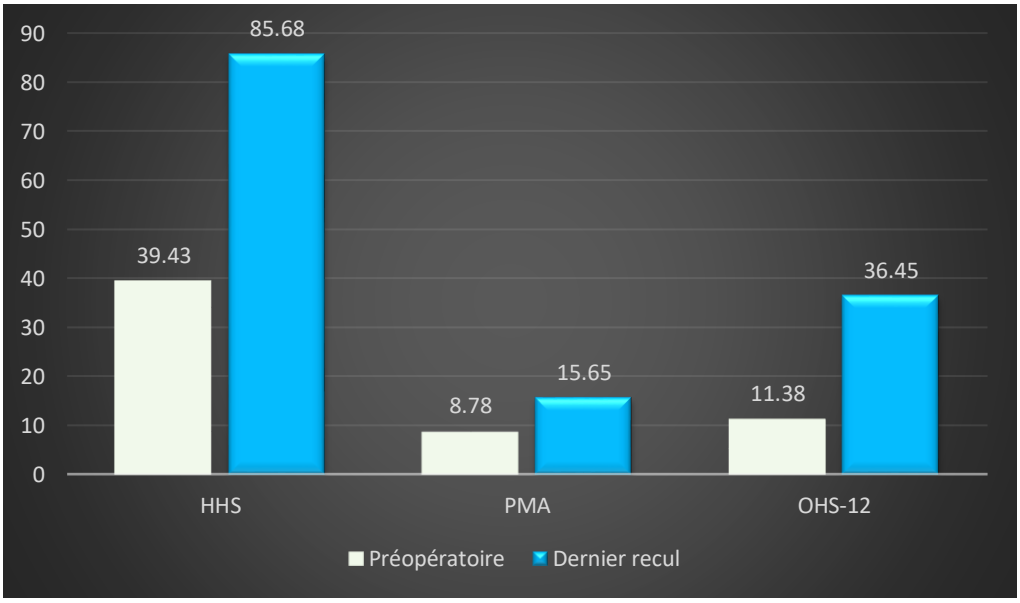

Figure 11 : Évolution des scores.

BY-NC-ND

Le score OHS-12, a évolué de 11,38 (+/-8,51 [2 ;39]) à **36,45** (+/-9,1 [14 ;48]) (**p<0,0001**). L'amélioration moyenne absolue était de 25,1 [7 ; 37].

Le **seul facteur de risque statistiquement significatif** (**p<0,05**), influençant l'évolution des scores cliniques, et ce, dans toutes nos analyses univariées, et pour les trois scores évalués, était la **dépression**.

Les autres antécédents médicaux, septiques, le nombre de chirurgies préalables, le type d'implants utilisés, la voie d'abord ou le type de défect, n'influençaient pas de façon significative le résultat final.

Les résultats de l'analyse univariée sont présentés dans le **Tableau 5**.

	Évolution HHS			Évolution PMA			Évolution OHS-12		
Facteur étudié	Globale	Sous Gpes cliniques	Sous Gpes Amélioration	Globale	Sous Gpes cliniques	Sous Gpes Amélioration	Globale	Sous Gpes cliniques	Sous Gpes Amélioration
Âge	p=0,15	p=0,16	p=0,21	p=0,26	p=0,41	p=0,13	p=0,13	p=0,79	p=0,8
Sexe	p=0,76	p=0,75	p=0,61	p=0,32	p=0,33	p=0,54	p=0,58	p=0,49	p=0,53
IMC	p=0,75	p=0,5	p=0,47	p=0,87	p=0,48	p=0,9	p=0,78	p=0,75	p=0,73
Dyspnée NYHA 3ou4	p=0,76	p=0,86	p=0,59	p=0,51	p=0,61	p=0,58	p=0,53	p=0,15	p=0,15
Dépression	**p<0,01**	**p<0,03**	**p<0,05**	**p<0,01**	**p<0.05**	**p<0,001**	**p<0,05**	**p<0.05**	**p<0,01**
LCH	p=0,11	**p<0,01**	p=0,36	p=0,76	p=0,2	p=0,58	p=0,08	p=0,2	p=0,27
Lombalgies	p=0,48	p=0,57	p=0,91	**p<0,03**	p=0,083	p=0,21	p=0,47	p=0,8	p=0,98
PTH controlatérale	p=0,69	p=0,58	p=0,32	p=0,69	p=0,27	p=0,23	p=0,63	p=0,6	p=0,49
PTG homolatérale	p=0,75	p=0,81	p=0,42	p=0,89	p=0,89	p=0,62	p=0,77	p=0,76	p=0,33
Antécédents septiques	p=0,28	p=0,41	p=0,42	p=0,35	p=0,37	p=0,9	p=0,74	p=0,72	p=0,67
Nombre de chirurgies préalables	p=0,62	p=0,75	p=0,91	p=0,54	p=0,37	p=0,41	p=0,68	p=0,68	p=0,58
Indication reprise	p=0,74	p=0,28	p=0,23	p=0,15	p=0,065	p=0,9	p=0,1	p=0,87	p=0,86
Stade Paprosky	p=0,55	p=0,68	p=0,49	p=0,88	p=0,62	p=0,76	p=0,2	p=0,92	p=0,86
Type implants	p=0,4	p=0,13	p=0,31	p=0,53	p=0,26	p=0,33	p=0,63	p=0,58	p=0,56
Voie d'abord	p=0,45	p=0,34	p=0,15	p=0,17	p=0,13	p=0,062	p=0,08	p=0,62	p=0,75

Tableau 5 : Résultats de l'analyse univariée (valeurs de p).

BY-NC-ND

II.4. Données radiologiques

2 patients (5%) ont présenté des lisérés radio transparents au niveau de la zone I de DeLee et Charnley, au niveau de cales en TM® (**Figure 12**). Nous n'avons pas constaté de migration des composants acétabulaires ni des composants en TM®.

Figure 12 : Liséré radio transparent (1-2mm d'épaisseur) au contact de la cale TM®, en zone I de DeLee et Charnley).

Aucun phénomène de formation de débris, ni de fracture de matériel (vis notamment) n'a été observé.

Au dernier recul, il n'y a pas eu d'ostéolyse acétabulaire.

II.5. Complications

5 patients (12,5%) ont présenté des complications, **toutes non liées aux implants TM®**.

2 patients sous anticoagulants oraux ont présenté un hématome (à 1,5 et 14 mois), nécessitant un drainage chirurgical.

Une patiente a présenté une fracture péri prothétique Vancouver B1, suite à une chute 19 mois après la r-PTH, et a bénéficié d'une ostéosynthèse.

Une luxation traumatique a été notée à un mois post-opératoire, nécessitant une réduction par manœuvres externes et la mise en place d'une attelle pendant 1 mois.

Nous déplorons un sepsis post-opératoire à *Staphyloccocus epidermidis* survenu à 4,5 mois post-opératoires nécessitant un lavage chirurgical, changement des implants mobiles et antibiothérapie adaptée. Il s'agissait d'une contamination par voie hématogène d'une plaie cutanée inter-orteil. Le patient n'a pas eu de récidive septique à 14 mois de recul.

BY-NC-ND

II.6. Survie des implants

Au dernier recul, le **taux de survie du TM® était de 100%**, aucun descellement aseptique n'a été observé.

Toutes complications confondues, la survie était de 87,5%.

BY-NC-ND

III. Discussion

La technologie des métaux poreux, comme le Trabecular Metal®, est arrivée dans l'arsenal chirurgical orthopédique pour faciliter la reconstruction acétabulaire, mais aussi pour améliorer les résultats fonctionnels et la survie des implants par rapport aux techniques existantes.

Nous avons évalué notre série de patients ayant eu une reconstruction acétabulaire avec des implants en TM® et **nos résultats à court terme sont encourageants**.

Données cliniques

Dans notre série, l'évolution clinique à 33,43 mois, a été très satisfaisante avec un score HHS de 85,68/100 ; un score PMA de 15,68/18 et un OHS-12 à 36,45/48. Il s'agit de bons, voire excellents résultats, comparables à ceux observés dans la littérature (**Tableau 6**). En 2007, la série de 43 reconstructions acétabulaires pour des défects classés Paprosky IIIA avec des composants en TM® et des cales pour 26 cas ont présenté un score HHS de 84 à 33,6 mois de suivi (Weeden et al. (71)). Dans leur série de 97 reconstructions acétabulaires sur défects classés au moins Paprosky IIA et traités avec des cotyles TM® de révision +/- cales, Van Kleunen et al. (4) ont décrit un score HHS de 76 au dernier recul de 45 mois. Avec un recul de 39,6 mois, Lachiewiecz et al. (108) ont observé un score HHS final de 86 chez 39 reconstructions acétabulaires par des cupules en TM® avec ou sans cales pour tous les types de défects osseux. La même année, une étude multicentrique (Fernández-Fairen et al. (51)) sur 263 reconstructions avec du TM® a exposé un score HHS de 82,1 à 73,6 mois de suivi. Pour ces auteurs, il n'y avait pas de corrélation entre le type du défect osseux et le résultat final. Davies et al. (2011) (88) ont reconstruit 46 hanches classées au moins Paprosky IIC, à l'aide de cupules TM® +/- cales. À 50 mois de suivi, le score HHS était de 78,2. En reprenant des séries précédemment décrites, Del Gaizo et al. (2012) (70) ont montré une amélioration à 81,5 du score HHS, à 60 mois de suivi, pour 37 reconstructions de stades IIIA de Paprosky. Dans une série de 46 reconstructions pour des défects IIB et IIIA de Paprosky, avec des cales en TM® et de la greffe osseuse impactée, Gehrke et al. (2013) (74) ont évalué un score HHS final de 82, à 46 mois de suivi. Les séries les plus récemment publiées (2017), avec des suivis plus importants (au-delà de 6 ans), de Flecher et al. (136) et Evola et al. (137) ont montré respectivement des scores HHS à 84 et 85,8, dans des reconstructions avec des cupules en TM® associées selon les défects, à des cales. Dans leur série, Jenkins et al. (5), ont présenté de bons résultats cliniques pour 85 reconstructions à un délai allant de 5 à 12 ans. Ils avaient un taux de survie à au moins 5 ans de 97% et expliquaient les causes de descellement aseptique à des discontinuités pelviennes pour deux patients, et des erreurs techniques pour un cas.

BY-NC-ND

Auteur	Année	Nombre de reconstructions	Âge moyen (ans)	Délai suivi (mois)	Descellements aseptiques	HHS final	PMA final
Nehme et al. [22]	2004	16	64	32	0	70	/
Unger et al. [49]	2005	60	63	42	1	94,4	/
Sporer et al. [48]	2006	28	64	37,2	0	/	10,6
Weeden et al. [47]	2007	43	65,4	33,6	0	84	9,2
Flecher et al. [46]	2008	23	52,8	35	0	/	10,6
Kim et al. [45]	2008	46	66	40	0	/	/
Van Kleunen et al. [44]	2009	97	59	45	0	76	/
Simon et al. [20]	2009	64	68	30	1	/	16
Lakstein et al. [43]	2009	53	63	45	2	/	10,6
Malkani et al. [19]	2009	22	72	39	0	79,4	/
Siegmeth et al. [23]	2009	34	64	34	1	/	/
Laciewiecz et al. [83]	2010	39	65	39,6	1	86	/
Fernández-Fairen et al. [41]	2010	263	69,5	73,6	0	82,1	/
Davies et al. [40]	2011	46	66,7	50	0	78,2	/
Skytta et al. [39]	2011	827	69,1	36	16	/	/
Borland et al. [38]	2012	24	62	61	1	/	/
Del Gaizo et al. [37]	2012	37	60	60	1	81,5	/
Elganzoury et al. [36]	2013	18	50	18	0	80	/
Gill et al. [90]	2013	15	67,8	39	0	/	/
Gehrke et al. [35]	2013	46	65	46	2	82	/
Abolghasemian et al. [34]	2013	34	69	64,5	3	/	/
Batuyong et al. [33]	2014	24	67	37	0	88	/
Callado et al.[32]	2014	23	58	29,5	0	/	15,96
Molicnik et al. [31]	2014	25	70	20,5	0	79	/
Whitehouse et al. [30]	2015	56	67	110	3	/	/
Rhys et al. [29]	2015	55	72	63	0	/	/
Konan et al. [26]	2016	46	64	132	2	/	/
Flecher et al. [27]	2017	51	64	81,6	0	84	/
Mahmoud et al. [25]	2017	147	72	60,1	5	/	/
Mäkinen et al. [150]	2017	22	70	39	3	/	28,7
Jenkins et al. [85]	2017	85	70	60-144	2	/	/
Evola et al. [84]	2017	58	71,9	87,6	0	85,8	/
Limoges	2017	40	75,6	33,4	0	85,68	15,65

Tableau 6 : Résultats cliniques de différentes séries publiées.

Nous avons démontré une corrélation entre l'évolution des scores HHS et PMA. La progression de ces deux scores était à la fois statistiquement significative d'une manière absolue, mais aussi dans la répartition finale par sous-groupes cliniques.

Malgré une progression de tous leurs scores, 5 patients ont eu des mauvais résultats. L'amélioration absolue n'ayant pas été suffisante pour se traduire cliniquement. **Ces mauvais résultats ne s'expliquaient ni par la reconstruction acétabulaire, ni par les implants en TM®.**

Dans notre étude, le seul patient opéré de façon bilatérale, présentait des difficultés à la marche en raison de ses comorbidités, et souffrait de lombalgies chroniques avec une claudication mixte neurologique et vasculaire.

Une patiente présentait des comorbidités cardiopulmonaires et de problèmes visuels l'empêchant de se déplacer seule et la confinant en fauteuil roulant.

Enfin, deux cas de mauvais résultats s'expliquaient par l'atteinte du composant fémoral :

- Un cas de « stress shielding » sur une tige non cimentée.
- Un cas de conflit avec la plaque d'ostéosynthèse de la trochantérotomie.

BY-NC-ND

Dans notre série, 2 patients souffrant de lésions métastatiques uniques, ont eu une reconstruction de première intention. Après résection totale, les pertes de substance étaient classées IIIA. Habituellement, la reconstruction de ces lésions péri-acétabulaires s'effectue selon la technique de Harrington (6,7,178). Ces montages présentent un taux de succès initial élevé mais peuvent échouer progressivement, soit par évolution de la maladie, soit par descellement et migration de l'implant. Les séries les plus larges publiées retrouvent des taux d'échecs allant jusqu'à 9% (8,178). L'opérateur de ces 2 patients a pris parti de combler le défect supéro-latéral avec une cale en TM® permettant un soutien structurel immédiat de la cupule, et évitant une potentielle résorption à distance d'une allogreffe massive. L'évolution de ces patients était très favorable au dernier recul (respectivement scores HHS=97 et 86,7 ; PMA=17 et 15 ; OHS-12=37 et 42). Radiologiquement, ils présentaient une bonne ostéo-intégration, sans signes de descellement directs ou indirects. Comme nous, Khan et al. (177), présentaient de bons résultats à 56 mois chez 20 patients ayant eu une reconstruction acétabulaire au TM® sur une indication néoplasique (HHS=74 ; pas de descellements aseptiques).

L'analyse univariée dans notre étude n'a mis en évidence qu'un seul facteur influençant l'évolution des scores de façon statistiquement significative ($p<0,05$) : la dépression. Cela implique que le résultat des reconstructions acétabulaires dans notre série est indépendant des antécédents chirurgicaux des patients, mais aussi des causes pour lesquelles est indiquée la reconstruction du cotyle. De même, les bons résultats obtenus sont indépendants de l'étendue des défects ou du type d'implants utilisés. En 2017, Mahmoud et al. (20) ont analysé 147 r-PTH avec reconstruction acétabulaire par cales en TM® avec des implants cimentés et non cimentés. Ils ont conclu que l'amélioration clinique n'était pas liée au caractère cimenté des implants.

Données radiologiques

Les résultats radiologiques ont aussi été favorables. Seulement 2 patients ont présenté des lisérés radio transparents en zone I de DeLee et Charnley.

Ces images n'étaient néanmoins pas évolutives en comparant les différents clichés radiographiques, et il n'y avait notamment pas de traduction clinique.

Complications

Malgré les complications (2 hématomes, 1 fracture périprothétique, 1 luxation post-traumatique et un sepsis aigu), les 5 patients ont eu une évolution satisfaisante avec de bons scores finaux, allant de 78 à 92,85 pour le score HHS et de 15 à 17 pour le score PMA. Les complications ont été indépendantes des implants en TM®, et de la reconstruction acétabulaire.

BY-NC-ND

Survie

Dans notre série, **le taux de survie des implants en TM® était de 100%**, en prenant le descellement aseptique comme événement d'échec. Ce taux de complication est aussi rapporté dans différentes séries qui n'ont pas présenté de descellements aseptiques à plus de 18 mois de suivi (4,29,47,51,71,86,88,90,93,94,98,99,107,136,137,168). Skyttä et al. (85) ont observé 16 cas de descellements aseptiques, mais cela représentait environ 2% de leur série, une des plus grandes de la littérature, avec 827 hanches. Nous n'avons pas eu de changements du composant acétabulaire ni des cales en TM®.

Toutes complications confondues, le taux de survie de notre série était de 87,5%.

Place du TM® dans la chirurgie de reconstruction de hanche

La reconstruction acétabulaire est un défi important pour le chirurgien orthopédiste lors des arthroplasties de hanche, quand des défects osseux existent. Plus la perte de substance osseuse est importante, et plus la stratégie thérapeutique est complexe en anticipant les possibles complications mécaniques responsables d'un échec.

Quand la surface de contact entre l'implant et l'os natif est supérieure à 50%, et/ou la circonférence du rebord cotyloïdien est intacte, il s'agit de pertes de substance osseuses circonscrites. Une stabilité primaire suffisante peut être alors obtenue. La reprise pourra alors se faire avec des cupules hémisphériques non cimentées, accompagnées ou non par des vis cotyloïdiennes et de la greffe spongieuse morcelée (78,79,67,66,80), ou avec des cupules cimentées et de la greffe osseuse (24,55,56,68,115). Parfois, une cupule de grand diamètre peut être utilisée pour augmenter la stabilité primaire (19,27).

Dans les pertes de substance osseuse plus importantes (non circonscrites, segmentaires ou combinées), un composant non cimenté isolé peut s'avérer insuffisant. Les conditions biologiques suffisantes pour l'ostéo-intégration et l'ostéo-incorporation ne peuvent être obtenues que si la surface de contact avec l'os natif est de 40-60%. Dans ces cas, ce type de reconstruction est à éviter. Il en est de même dans les cas d'ostéoporose sévère, d'irradiation et de discontinuité pelvienne (23). Les options pour la reconstruction devront être plus complexes.

Différentes solutions de prise en charge ont été décrites dans la littérature, avec des résultats hétérogènes selon les séries, notamment à moyen/long terme, sans permettre d'arriver à une solution consensuelle à ce jour.

L'utilisation de cupules « Jumbo » a montré de bons résultats à 10 ans sur des défects de type Paprosky II (9,171). Cependant, le taux de complications, notamment de luxations, était de jusqu'à 21% (9), du fait d'un centre de rotation plus haut (10,11). De plus, leur utilisation pour des types Paprosky III reste controversé (12,171). Les implants bilobés (78,153) sont une

BY-NC-ND

alternative ayant l'avantage de préserver l'os des colonnes antéropostérieures par rapport aux « Jumbocups ». Néanmoins, Chen et al. (153) ont recommandé d'éviter ce type d'implants devant un taux de descellement aseptique de 21% à 41 mois. Dans les grandes pertes de substance, les cupules bilobées ou les « Jumbocups », peuvent détruire la colonne postérieure, les défects supérieurs et inférieurs étant souvent plus importants que les défects antéropostérieurs (9,11).

La reconstruction avec un centre de gravité haut permet une stabilité primaire satisfaisante de l'implant (13), mais en contrepartie s'accompagne d'une faiblesse des abducteurs (10) et des taux d'usure du Polyéthylène plus élevés (11,172). Ce type de reconstruction modifie par ailleurs la biomécanique de la hanche et est associée à un risque plus élevé de luxation (14,136).

Les cupules « Triflange » sont associées à un taux de re-révision de 15,9% et un taux de complications de 24,5% (15,154,155).

« Jumbocups », cupules bilobées, cupules « Triflange », apportent des solutions biomécaniques aux pertes de substance osseuse mais ne restituent pas le stock osseux.

Classiquement, les allogreffes ont largement été utilisées dans les greffes morcelées impactées (56,55,59) et dans les greffes structurelles (27). Le risque de transmission infectieuse et le risque de déclencher une réponse immunitaire ont toujours été critiqués à ces techniques (109,110). L'irradiation et la congélation permettent de pallier cela, au prix néanmoins, d'altérer les caractéristiques ostéo-conductrices et ostéo-incorporatrices de la greffe, ainsi que de diminuer son rôle de soutien structurel (Pelker et al. (62)).

Les études animales sur la biologie des greffes osseuses ont montré un modèle systématique de réparation et d'incorporation du greffon avec une séquence d'étapes : hémorragique, nécrotique, revascularisation, et substitution progressive par du tissu néoformé. Le processus de revascularisation augmente la porosité de l'os cortical et spongieux en remodelant son architecture interne. Ce remodelage augmente la résorption du greffon au fur et à mesure que la revascularisation avance. Celle-ci a comme résultat une détérioration des propriétés structurelles de support de charges du greffon. Ces modifications biologiques favorisent donc le descellement et l'échec de la reconstruction acétabulaire avec allogreffe structurelle (25).

Quand la localisation des défects empêche le support du rebord acétabulaire et entrave à la stabilité de la cupule, les allogreffes structurelles apportent un soutien mécanique au composant cotyloïdien, descendent la hanche à son centre anatomique et restituent le stock osseux acétabulaire (20).

Les résultats de la littérature sont là aussi variables, et montrent dans certains cas des taux d'échecs de jusqu'à 47**%**, avec des résorptions des greffons osseux causant un descellement aseptique des composants cotyloïdiens à 10-12 ans de recul (4,16,23–25,43,44,96,102,104,105,162,164,169,170). Ces taux d'échec étaient liés à des techniques chirurgicales complexes (16,27) à l'origine d'erreurs techniques, à la taille des défects osseux qui influençaient l'incorporation de la greffe (notamment si la perte de substance osseuse dépassait 50%) (23), et à la résorption ultérieure des greffons (23,25).

Plusieurs auteurs ont montré de mauvais résultats pour les défects acétabulaires traités avec des allogreffes structurelles, sans anneaux de soutien (25,164,174). Pendant l'incorporation

BY-NC-ND

de la greffe, ainsi que pendant le processus de remodelage, la greffe devrait partiellement être protégée des forces excessives de charge mécanique. Un anneau de renforcement est conseillé dans ce type de reconstructions (29,105,166).

Les allogreffes structurelles ont montré des résultats acceptables dans la restitution du stock osseux(17,18).

Sporer et al. (44) ainsi que Del Gaizo et al. (70), conclurent qu'il s'agissait d'une option thérapeutique pour les défects segmentaires ou combinés (Paprosky IIB, IIIA, IIIB), qui doit actuellement être réservée aux patients jeunes pour lesquels est recherchée une restauration du stock osseux dans l'optique d'une éventuelle nouvelle reprise à distance. Les résultats sont néanmoins imprédictibles avec un taux d'échec en lien aux forces de charge excessive sur l'os inerte de la greffe, qui tend à se fragiliser au cours du temps pendant sa revascularisation, jusqu'à son effondrement (43,118).

Les allogreffes osseuses impactées sont aussi une méthode acceptée pour restaurer le stock osseux, et ont montré de bons résultats cliniques et radiologiques (55–59). Néanmoins, des mauvais résultats par résorption des greffons à long terme ont été publiés (24).

Les métaux hautement poreux, tels que le Trabécular Metal®, constitué de Tantale, ont été développés pour pallier les limitations des implants et techniques de reconstruction déjà existantes, notamment en termes de fixation dans les pertes de substance osseuse où la surface d'os natif et donc de potentielle ostéo-intégration, était moindre (27), mais aussi pour améliorer la survie à long terme. Les reconstructions du cotyle avec TM® présentent de meilleurs résultats que les méthodes conventionnelles avec des greffes osseuses structurelles (25,103).

La structure de ces implants est idéale pour la reconstruction acétabulaire. Grâce à leur haute porosité volumétrique, avec 70-80% de porosité, elle favorise une colonisation plus profonde de l'implant par l'os néoformé (40,100,112,113). Bobyn et al. (1999) ont montré dans un modèle canin, que les implants en TM® étaient colonisés par de l'os spongieux à 40-50% de leur volume, déjà à 1 mois de l'implantation (41). Leur bas module d'élasticité, plus proche de ceux de l'os spongieux et de l'os cortical (entre 2,5 et 3,9 MPa), prévient le stress shielding (40), et leur grande résistance aux forces de cisaillement (haut coefficient de friction), améliorent la stabilité initiale de l'implant (39,75,106), en augmentant la fixation sur l'os natif. Zhang et al. (106) ont comparé la résistance aux forces de frottement de différents systèmes et ont conclu que le Tantale poreux assurait une meilleure stabilité initiale avec l'os, que les greffes osseuses ou que d'autres métaux poreux. Zardiackas et al (2001) (123) ont montré, dans une autre étude biomécanique, que les implants en Tantale étaient plus résistants que l'os cortical ou spongieux et apportaient un meilleur support quand il était nécessaire de solliciter des charges physiologiques et/ou une ostéo-incorporation. Cela rend plus efficace la prévention des échecs et le risque de descellements aseptiques par rapport à d'autres structures utilisées auparavant. Ces caractéristiques donnent un meilleur potentiel d'ostéo-intégration, d'ostéo-incorporation et de fixation biologique, apportant une amélioration de la stabilité initiale (39,40,42).

BY-NC-ND

Les implants en TM® permettent de reconstruire tous les types de défects osseux et ont montré de bons résultats à court et moyen terme en surpassant les résultats cliniques et de survie des autres techniques (29,44,48,50,63,69,70,84,85,88,98,169,173). Ils apportent une meilleure stabilité biomécanique que les cupules conventionnelles en titane (42,83). Ses propriétés d'ostéo-incorporation sont supérieures à celles des allogreffes dans la reconstruction acétabulaire (44,50,69,70). Leur structure persiste inchangée alors que les allogreffes subissent un phénomène de résorption dans le temps. Cet avantage de ne pas avoir de potentiel de résorption mais un potentiel de fixation biologique évite ainsi les ruptures par contrainte (47,100).

La versatilité des cupules et cales en TM® permet une adaptation per opératoire flexible. La taille, orientation et disposition des cales sont dictées par les pertes de substance acétabulaires. Les cales TM® de tailles et formes différentes, sont utilisées pour restaurer le centre de rotation et la biomécanique normale de la hanche, combler de larges défects osseux (>50%) et restaurer les bords acétabulaires de support, afin de permettre un meilleur contact os-prothèse et améliorer la stabilité mécanique (51,71)

Le TM® apporte non seulement un avantage structurel mais aussi des caractéristiques ostéo-conductrices et ostéo-intégratrices, tout avec un éventail d'implants pour s'adapter aux différentes pertes de substance.

Actuellement, les avantages biomécaniques du TM®, avec les bons résultats des séries, ont fait que son utilisation s'est même élargie aux arthroplasties de première intention. Pour De Martino et al. (138) (2016) et Macheras et al. (134) (2017), les taux de survie pour descellement aseptique sont de 100% à 15 et 18 ans respectivement.

Questionnements futurs

Quelques inquiétudes restent à éclaircir concernant ce matériau.

D'une part, son caractère non résorbable, qui représente son avantage structurel, pose une question en cas de sepsis aigu et/ou chronique : faut-il chercher à retirer les implants en TM® ? Est-ce possible, après ostéo-incorporation ? Serait-il délétère ?

Dans notre série, les patients qui ont eu une reconstruction acétabulaire après sepsis chronique ou avec des antécédents septiques, n'ont pas eu de récidive. De même, le seul patient qui a eu une complication septique aiguë après reconstruction avec TM® n'a pas eu de récidive suite à la prise en charge chirurgicale et médicale adaptées.

Peu de données sont présentes dans la littérature. Tokarski et al. (122) (2015) ont comparé les résultats de r-PTH avec des reconstructions au TM® d'un côté et à des implants en Titane, de l'autre. Ils ont conclu que le taux de survie du TM® était supérieur au Titane, toutes causes confondues, et que les implants en TM® protégeaient des récidives septiques lorsque la r-PTH était indiquée pour infection. Laaksonen et al. (140) (2017) ont voulu vérifier ces résultats

BY-NC-ND

en utilisant deux grands registres (suédois et australiens) et ont contredit les résultats précédemment exposés.

Aussi en 2017, Harrisson et al. (160) menèrent une étude in vitro étudiant et comparant les propriétés antimicrobiennes du Tantale et du Titane. Selon les auteurs, le Tantale n'a pas de propriétés intrinsèques antibactériennes ou inhibant la formation de biofilm. Ils ont supposé que les reconstructions avec TM® pourraient avoir des meilleurs résultats en termes de récidive septique que le Titane, car l'interface entre deux implants en TM® était du ciment, souvent aux antibiotiques, alors que pour le Titane, il n'y avait pas d'interface cimentée.

D'autre part, malgré des reculs plus importants dans les séries, il persiste la nécessité de surveiller l'effet de la potentielle formation de débris et leur toxicité par le biais d'ions métalliques, dus au frottement entre modules en tantale. Jusqu'à ce jour, il n'y a pas de publications concernant des reconstructions de hanche et des complications liées aux débris de tantale. Endrizzi et al. (121) (2016) ont publié une étude s'intéressant à la formation précoce et rapide de débris sur des implants glénoïdiens en TM®. Ils ont observé une aggravation progressive radiologique chez 44% des patients avec une présence de débris qui augmentait de 10% chaque année. Malgré une stabilité clinique, la mauvaise évolution radiologique a mené les auteurs à arrêter l'utilisation de ces implants. Heureusement, ce phénomène rapidement dégénératif n'est pas observé dans les implants cotyloïdiens. Cela ne diminue pas la nécessité de surveiller la formation de débris, et d'éviter leur formation, en veillant à assurer une bonne interface cimentée entre modules, ainsi qu'un bon lavage des débris quand un méchage à travers une cale est nécessaire.

Limites

Notre étude présente des limites. Il s'agit d'une série rétrospective avec un effectif limité. Une étude prospective, comparative, randomisée aurait été le schéma idéal, mais extrêmement difficile à réaliser pour une pathologie avec grande hétérogénéité des patients et notamment des lésions, pouvant nécessiter une réadaptation in situ des stratégies chirurgicales. Une population plus nombreuse aurait été utile pour la puissance dans l'analyse univariée, mais il s'agit de lésions peu fréquentes et notre série reste comparable à la plupart des séries de la littérature, en termes de taille. L'hétérogénéité de la population étudiée, rend plus difficile la comparaison des résultats. Il s'agit néanmoins d'une des rares études dans la littérature étudiant entre autres l'utilisation de cales TM® avec des implants cotyloïdiens cimentés. Une poursuite du suivi est nécessaire.

BY-NC-ND

Conclusion

L'utilisation de TM® dans la reconstruction acétabulaire pour perte de substance osseuse dans les arthroplasties totales de hanche donne de bons résultats tant sur le plan clinique que radiologique à court terme. À presque 3 ans de recul, le taux de survie est excellent. Dans les grandes pertes de substance osseuse, ni le type d'implant cotyloïdien associé à la reconstruction acétabulaire, ni son mode de fixation, influencent l'évolution.

Peu de complications sont directement liées aux implants en TM® bien qu'une poursuite de la surveillance soit nécessaire.

À l'ère du « sans ciment », ces résultats encourageants de notre série semblent imposer le TM® comme une alternative chirurgicale intéressante.

Des travaux futurs sont nécessaires afin de confirmer ces résultats à long terme, notamment par la réalisation d'études prospectives. L'impact socio-économique de ces implants nous semble également une piste intéressante à évaluer.

BY-NC-ND

Références bibliographiques

1. Eskelinen A, Remes V, Helenius I, Pulkkinen P, Nevalainen J, Paavolainen P. Uncemented total hip arthroplasty for primary osteoarthritis in young patients: a mid-to long-term follow-up study from the Finnish Arthroplasty Register. Acta Orthop. févr 2006;77(1):57-70.

2. Kärrholm J, Herberts P, Garellick G. [Increasing incidence of early reoperation of dislocation after primary hip arthroplasty. An analysis of the national hip arthroplasty registry]. Lakartidningen. 6 sept 2006;103(36):2547-50.

3. McAuley JP, Szuszczewicz ES, Young A, Engh CA. Total hip arthroplasty in patients 50 years and younger. Clin Orthop Relat Res. janv 2004;(418):119-25.

4. Van Kleunen JP, Lee G-C, Lementowski PW, Nelson CL, Garino JP. Acetabular revisions using trabecular metal cups and augments. J Arthroplasty. sept 2009;24(6 Suppl):64-8.

5. Jenkins DR, Odland AN, Sierra RJ, Hanssen AD, Lewallen DG. Minimum Five-Year Outcomes with Porous Tantalum Acetabular Cup and Augment Construct in Complex Revision Total Hip Arthroplasty. J Bone Joint Surg Am. 17 mai 2017;99(10):e49.

6. Walker RH. Pelvic reconstruction/total hip arthroplasty for metastatic acetabular insufficiency. Clin Orthop Relat Res. sept 1993;(294):170-5.

7. Vena VE, Hsu J, Rosier RN, O'Keefe RJ. Pelvic reconstruction for severe periacetabular metastatic disease. Clin Orthop Relat Res. mai 1999;(362):171-80.

8. Marco RA, Sheth DS, Boland PJ, Wunder JS, Siegel JA, Healey JH. Functional and oncological outcome of acetabular reconstruction for the treatment of metastatic disease. J Bone Joint Surg Am. mai 2000;82(5):642-51.

9. Dearborn JT, Harris WH. Acetabular revision arthroplasty using so-called jumbo cementless components: an average 7-year follow-up study. J Arthroplasty. janv 2000;15(1):8-15.

10. Jerosch J, Steinbeck J, Stechmann J, Güth V. Influence of a high hip center on abductor muscle function. Arch Orthop Trauma Surg. 1997;116(6-7):385-9.

11. Hendricks KJ, Harris WH. High placement of noncemented acetabular components in revision total hip arthroplasty. A concise follow-up, at a minimum of fifteen years, of a previous report. J Bone Joint Surg Am. oct 2006;88(10):2231-6.

12. Dearborn JT, Harris WH. Acetabular revision after failed total hip arthroplasty in patients with congenital hip dislocation and dysplasia. Results after a mean of 8.6 years. J Bone Joint Surg Am. août 2000;82-A(8):1146-53.

13. Harris WH. Reconstruction at a high hip center in acetabular revision surgery using a cementless acetabular component. Orthopedics. sept 1998;21(9):991-2.

BY-NC-ND

14. Dearborn JT, Harris WH. High placement of an acetabular component inserted without cement in a revision total hip arthroplasty. Results after a mean of ten years. J Bone Joint Surg Am. avr 1999;81(4):469-80.

15. Jain S, Grogan RJ, Giannoudis PV. Options for managing severe acetabular bone loss in revision hip arthroplasty. A systematic review. Hip Int. avr 2014;24(2):109-22.

16. Hooten JP, Engh CA, Engh CA. Failure of structural acetabular allografts in cementless revision hip arthroplasty. J Bone Joint Surg Br. mai 1994;76(3):419-22.

17. Argenson J-N, Paratte S, Flecher X, Aubaniac J-M. Impaction grafting for acetabular revision: bringing back the bone. Orthopedics. sept 2004;27(9):967-8.

18. Avci S, Connors N, Petty W. 2- to 10-year follow-up study of acetabular revisions using allograft bone to repair bone defects. J Arthroplasty. janv 1998;13(1):61-9.

19. Ahmad AQ, Schwarzkopf R. Clinical evaluation and surgical options in acetabular reconstruction: A literature review. J Orthop. déc 2015;12(Suppl 2):S238-243.

20. Mahmoud AN, Sundberg M, Flivik G. Comparable Results With Porous Metal Augments in Combination With Either Cemented or Uncemented Cups in Revision Hip Arthroplasty: An Analysis of One Hundred Forty-Seven Revisions at a Mean of Five Years. J Arthroplasty. mai 2017;32(5):1612-7.

21. Abolghasemian M, Tangsataporn S, Sternheim A, Backstein DJ, Safir OA, Gross AE. Porous metal augments: big hopes for big holes. Bone Joint J. nov 2013;95-B(11 Suppl A):103-8.

22. Mäkinen TJ, Abolghasemian M, Watts E, Fichman SG, Kuzyk P, Safir OA, et al. Management of massive acetabular bone defects in revision arthroplasty of the hip using a reconstruction cage and porous metal augment. Bone Joint J. mai 2017;99-B(5):607-13.

23. Shon WY, Santhanam SS, Choi JW. Acetabular Reconstruction in Total Hip Arthroplasty. Hip Pelvis. mars 2016;28(1):1-14.

24. van Haaren EH, Heyligers IC, Alexander FGM, Wuisman PIJM. High rate of failure of impaction grafting in large acetabular defects. J Bone Joint Surg Br. mars 2007;89(3):296-300.

25. Kwong LM, Jasty M, Harris WH. High failure rate of bulk femoral head allografts in total hip acetabular reconstructions at 10 years. J Arthroplasty. août 1993;8(4):341-6.

26. Borland WS, Bhattacharya R, Holland JP, Brewster NT. Use of porous trabecular metal augments with impaction bone grafting in management of acetabular bone loss. Acta Orthop. août 2012;83(4):347-52.

BY-NC-ND

27. Pulido L, Rachala SR, Cabanela ME. Cementless acetabular revision: past, present, and future. Revision total hip arthroplasty: the acetabular side using cementless implants. Int Orthop. févr 2011;35(2):289-98.

28. Whitehouse MR, Masri BA, Duncan CP, Garbuz DS. Continued good results with modular trabecular metal augments for acetabular defects in hip arthroplasty at 7 to 11 years. Clin Orthop Relat Res. févr 2015;473(2):521-7.

29. Gill K, Wilson MJ, Whitehouse SL, Timperley AJ. Results using Trabecular Metal™ augments in combination with acetabular impaction bone grafting in deficient acetabula. Hip Int. déc 2013;23(6):522-8.

30. Black J. Biological performance of tantalum. Clin Mater. 1994;16(3):167-73.

31. Mirza SB, Dunlop DG, Panesar SS, Naqvi SG, Gangoo S, Salih S. Basic science considerations in primary total hip replacement arthroplasty. Open Orthop J. 11 mai 2010;4:169-80.

32. Learmonth ID, Young C, Rorabeck C. The operation of the century: total hip replacement. Lancet. 27 oct 2007;370(9597):1508-19.

33. Kurtz S, Ong K, Lau E, Mowat F, Halpern M. Projections of primary and revision hip and knee arthroplasty in the United States from 2005 to 2030. J Bone Joint Surg Am. avr 2007;89(4):780-5.

34. Clohisy JC, Calvert G, Tull F, McDonald D, Maloney WJ. Reasons for revision hip surgery: a retrospective review. Clin Orthop Relat Res. déc 2004;(429):188-92.

35. Telleria JJM, Gee AO. Classifications in brief: Paprosky classification of acetabular bone loss. Clin Orthop Relat Res. nov 2013;471(11):3725-30.

36. Paprosky WG, Cross MB. CORR Insights®: Validity and reliability of the Paprosky acetabular defect classification. Clin Orthop Relat Res. juill 2013;471(7):2266.

37. Yu R, Hofstaetter JG, Sullivan T, Costi K, Howie DW, Solomon LB. Validity and reliability of the Paprosky acetabular defect classification. Clin Orthop Relat Res. juill 2013;471(7):2259-65.

38. Paprosky WG, Perona PG, Lawrence JM. Acetabular defect classification and surgical reconstruction in revision arthroplasty. A 6-year follow-up evaluation. J Arthroplasty. févr 1994;9(1):33-44.

39. Bobyn JD, Poggie RA, Krygier JJ, Lewallen DG, Hanssen AD, Lewis RJ, et al. Clinical validation of a structural porous tantalum biomaterial for adult reconstruction. J Bone Joint Surg Am. 2004;86-A Suppl 2:123-9.

40. Bobyn JD, Stackpool GJ, Hacking SA, Tanzer M, Krygier JJ. Characteristics of bone ingrowth and interface mechanics of a new porous tantalum biomaterial. J Bone Joint Surg Br. sept 1999;81(5):907-14.

BY-NC-ND

41. Bobyn JD, Toh KK, Hacking SA, Tanzer M, Krygier JJ. Tissue response to porous tantalum acetabular cups: a canine model. J Arthroplasty. avr 1999;14(3):347-54.

42. Meneghini RM, Meyer C, Buckley CA, Hanssen AD, Lewallen DG. Mechanical stability of novel highly porous metal acetabular components in revision total hip arthroplasty. J Arthroplasty. avr 2010;25(3):337-41.

43. Jasty M, Harris WH. Salvage total hip reconstruction in patients with major acetabular bone deficiency using structural femoral head allografts. J Bone Joint Surg Br. janv 1990;72(1):63-7.

44. Sporer SM, O'Rourke M, Chong P, Paprosky WG. The use of structural distal femoral allografts for acetabular reconstruction. Average ten-year follow-up. J Bone Joint Surg Am. avr 2005;87(4):760-5.

45. Brown NM, Morrison J, Sporer SM, Paprosky WG. The Use of Structural Distal Femoral Allograft for Acetabular Reconstruction of Paprosky Type IIIA Defects at a Mean 21 Years of Follow-Up. J Arthroplasty. mars 2016;31(3):680-3.

46. Lakstein D, Backstein D, Safir O, Kosashvili Y, Gross AE. Trabecular Metal cups for acetabular defects with 50% or less host bone contact. Clin Orthop Relat Res. sept 2009;467(9):2318-24.

47. Nehme A, Lewallen DG, Hanssen AD. Modular porous metal augments for treatment of severe acetabular bone loss during revision hip arthroplasty. Clin Orthop Relat Res. déc 2004;(429):201-8.

48. Flecher X, Sporer S, Paprosky W. Management of severe bone loss in acetabular revision using a trabecular metal shell. J Arthroplasty. oct 2008;23(7):949-55.

49. Paprosky WG, Sporer SS, Murphy BP. Addressing severe bone deficiency: what a cage will not do. J Arthroplasty. juin 2007;22(4 Suppl 1):111-5.

50. Sporer SM, Paprosky WG. The use of a trabecular metal acetabular component and trabecular metal augment for severe acetabular defects. J Arthroplasty. sept 2006;21(6 Suppl 2):83-6.

51. Fernández-Fairen M, Murcia A, Blanco A, Meroño A, Murcia A, Ballester J. Revision of failed total hip arthroplasty acetabular cups to porous tantalum components: a 5-year follow-up study. J Arthroplasty. sept 2010;25(6):865-72.

52. Malchau H, Herberts P, Eisler T, Garellick G, Söderman P. The Swedish Total Hip Replacement Register. J Bone Joint Surg Am. 2002;84-A Suppl 2:2-20.

53. Cabanela ME. Reconstruction rings and bone graft in total hip revision surgery. Orthop Clin North Am. avr 1998;29(2):255-62.

BY-NC-ND

54. Gross AE, Goodman S. The current role of structural grafts and cages in revision arthroplasty of the hip. Clin Orthop Relat Res. déc 2004;(429):193-200.

55. Schreurs BW, Slooff TJ, Gardeniers JW, Buma P. Acetabular reconstruction with bone impaction grafting and a cemented cup: 20 years' experience. Clin Orthop Relat Res. déc 2001;(393):202-15.

56. Slooff TJ, Buma P, Schreurs BW, Schimmel JW, Huiskes R, Gardeniers J. Acetabular and femoral reconstruction with impacted graft and cement. Clin Orthop Relat Res. mars 1996;(324):108-15.

57. Gie GA, Linder L, Ling RS, Simon JP, Slooff TJ, Timperley AJ. Impacted cancellous allografts and cement for revision total hip arthroplasty. J Bone Joint Surg Br. janv 1993;75(1):14-21.

58. Welten ML, Schreurs BW, Buma P, Verdonschot N, Slooff TJ. Acetabular reconstruction with impacted morcellized cancellous bone autograft and cemented primary total hip arthroplasty: a 10- to 17-year follow-up study. J Arthroplasty. oct 2000;15(7):819-24.

59. Schreurs BW, Slooff TJ, Buma P, Gardeniers JW, Huiskes R. Acetabular reconstruction with impacted morsellised cancellous bone graft and cement. A 10- to 15-year follow-up of 60 revision arthroplasties. J Bone Joint Surg Br. mai 1998;80(3):391-5.

60. Pekkarinen J, Alho A, Lepistö J, Ylikoski M, Ylinen P, Paavilainen T. Impaction bone grafting in revision hip surgery. A high incidence of complications. J Bone Joint Surg Br. janv 2000;82(1):103-7.

61. Lie SA, Havelin LI, Furnes ON, Engesaeter LB, Vollset SE. Failure rates for 4762 revision total hip arthroplasties in the Norwegian Arthroplasty Register. J Bone Joint Surg Br. mai 2004;86(4):504-9.

62. Pelker RR, McKay J, Troiano N, Panjabi MM, Friedlaender GE. Allograft incorporation: a biomechanical evaluation in a rat model. J Orthop Res. 1989;7(4):585-9.

63. Stiehl JB. Trabecular metal in hip reconstructive surgery. Orthopedics. juill 2005;28(7):662-70.

64. Heiple KG, Chase SW, Herndon CH. A comparative study of the healing process following different types of bone transplantation. J Bone Joint Surg Am. déc 1963;45:1593-616.

65. Ulrich SD, Seyler TM, Bennett D, Delanois RE, Saleh KJ, Thongtrangan I, et al. Total hip arthroplasties: what are the reasons for revision? Int Orthop. oct 2008;32(5):597-604.

66. Templeton JE, Callaghan JJ, Goetz DD, Sullivan PM, Johnston RC. Revision of a cemented acetabular component to a cementless acetabular component. A ten to fourteen-year follow-up study. J Bone Joint Surg Am. nov 2001;83-A(11):1706-11.

BY-NC-ND

67. Macheras G, Kateros K, Kostakos A, Koutsostathis S, Danomaras D, Papagelopoulos PJ. Eight- to ten-year clinical and radiographic outcome of a porous tantalum monoblock acetabular component. J Arthroplasty. août 2009;24(5):705-9.

68. Buttaro MA, Comba F, Pusso R, Piccaluga F. Acetabular revision with metal mesh, impaction bone grafting, and a cemented cup. Clin Orthop Relat Res. oct 2008;466(10):2482-90.

69. Siegmeth A, Duncan CP, Masri BA, Kim WY, Garbuz DS. Modular tantalum augments for acetabular defects in revision hip arthroplasty. Clin Orthop Relat Res. janv 2009;467(1):199-205.

70. Del Gaizo DJ, Kancherla V, Sporer SM, Paprosky WG. Tantalum augments for Paprosky IIIA defects remain stable at midterm followup. Clin Orthop Relat Res. févr 2012;470(2):395-401.

71. Weeden SH, Schmidt RH. The use of tantalum porous metal implants for Paprosky 3A and 3B defects. J Arthroplasty. sept 2007;22(6 Suppl 2):151-5.

72. Jeong M, Kim H-J, Lim S-J, Moon Y-W, Park Y-S. Revision Total Hip Arthroplasty Using Tantalum Augment in Patients with Paprosky III or IV Acetabular Bone Defects: A Minimum 2-year Follow Up Study. Hip Pelvis. juin 2016;28(2):98-103.

73. Zicat B, Engh CA, Gokcen E. Patterns of osteolysis around total hip components inserted with and without cement. J Bone Joint Surg Am. mars 1995;77(3):432-9.

74. Gehrke T, Bangert Y, Schwantes B, Gebauer M, Kendoff D. Acetabular revision in THA using tantalum augments combined with impaction bone grafting. Hip Int. août 2013;23(4):359-65.

75. Christie MJ. Clinical applications of Trabecular Metal. Am J Orthop. avr 2002;31(4):219-20.

76. Berry DJ, Müller ME. Revision arthroplasty using an anti-protrusio cage for massive acetabular bone deficiency. J Bone Joint Surg Br. sept 1992;74(5):711-5.

77. Callaghan JJ, Salvati EA, Pellicci PM, Wilson PD, Ranawat CS. Results of revision for mechanical failure after cemented total hip replacement, 1979 to 1982. A two to five-year follow-up. J Bone Joint Surg Am. sept 1985;67(7):1074-85.

78. DeBoer DK, Christie MJ. Reconstruction of the deficient acetabulum with an oblong prosthesis: three- to seven-year results. J Arthroplasty. sept 1998;13(6):674-80.

79. Della Valle CJ, Berger RA, Rosenberg AG, Galante JO. Cementless acetabular reconstruction in revision total hip arthroplasty. Clin Orthop Relat Res. mars 2004;(420):96-100.

80. Emerson RH, Head WC, Berklacich FM, Malinin TI. Noncemented acetabular revision arthroplasty using allograft bone. Clin Orthop Relat Res. déc 1989;(249):30-43.

BY-NC-ND

81. Sporer SM, Paprosky WG, O'Rourke MR. Managing bone loss in acetabular revision. Instr Course Lect. 2006;55:287-97.

82. Sporer SM, Paprosky WG. Acetabular revision using a trabecular metal acetabular component for severe acetabular bone loss associated with a pelvic discontinuity. J Arthroplasty. sept 2006;21(6 Suppl 2):87-90.

83. Lachiewicz PF, Watters TS. Porous metal metaphyseal cones for severe bone loss: when only metal will do. Bone Joint J. nov 2014;96-B(11 Supple A):118-21.

84. Gross AE, Goodman SB. Rebuilding the skeleton: the intraoperative use of trabecular metal in revision total hip arthroplasty. J Arthroplasty. juin 2005;20(4 Suppl 2):91-3.

85. Skyttä ET, Eskelinen A, Paavolainen PO, Remes VM. Early results of 827 trabecular metal revision shells in acetabular revision. J Arthroplasty. avr 2011;26(3):342-5.

86. Callado VM, de Sandes Kimura O, de Carvalho Leal D, Teixeira de Sousa Filho PG, Cury Fernandes MB, Carvalho de Almendra Freitas EH. Evaluation of the fixation of the trabecular metal wedge in patients undergoing revision of total hip arthroplasty. Rev Bras Ortop. août 2014;49(4):364-9.

87. Konan S, Duncan CP, Masri BA, Garbuz DS. Porous tantalum uncemented acetabular components in revision total hip arthroplasty: a minimum ten-year clinical, radiological and quality of life outcome study. Bone Joint J. juin 2016;98-B(6):767-71.

88. Davies JH, Laflamme GY, Delisle J, Fernandes J. Trabecular metal used for major bone loss in acetabular hip revision. J Arthroplasty. déc 2011;26(8):1245-50.

89. Van Kleunen JP, Lee G-C, Lementowski PW, Nelson CL, Garino JP. Acetabular revisions using trabecular metal cups and augments. J Arthroplasty. sept 2009;24(6 Suppl):64-8.

90. Moličnik A, Hanc M, Rečnik G, Krajnc Z, Rupreht M, Fokter SK. Porous tantalum shells and augments for acetabular cup revisions. Eur J Orthop Surg Traumatol. août 2014;24(6):911-7.

91. Oommen AT, Krishnamoorthy VP, Poonnoose PM, Korula RJ. Fate of bone grafting for acetabular defects in total hip replacement. Indian J Orthop. avr 2015;49(2):181-6.

92. Rowan FE, Gorenchtein M, Aslam S, Condon F, Masterson EL. A comparison of acetabular impaction grafting and trabecular metal for revision arthroplasty. Hip Int. 25 juill 2016;26(4):350-4.

93. Clement RGE, Ray AG, MacDonald DJ, Wade FA, Burnett R, Moran M. Trabecular Metal Use in Paprosky Type 2 and 3 Acetabular Defects: 5-Year Follow-Up. J Arthroplasty. avr 2016;31(4):863-7.

94. Elganzoury I, Bassiony AA. Early results of trabecular metal augment for acetabular reconstruction in revision hip arthroplasty. Acta Orthop Belg. oct 2013;79(5):530-5.

BY-NC-ND

95. Komarasamy B, Vadivelu R, Bruce A, Kershaw C, Davison J. Clinical and radiological outcome following total hip arthroplasty with an uncemented trabecular metal monoblock acetabular cup. Acta Orthop Belg. juin 2006;72(3):320-5.

96. Flecher X, Paprosky W, Grillo J-C, Aubaniac J-M, Argenson J-N. Do tantalum components provide adequate primary fixation in all acetabular revisions? Orthop Traumatol Surg Res. mai 2010;96(3):235-41.

97. Hansen E, Shearer D, Ries MD. Does a cemented cage improve revision THA for severe acetabular defects? Clin Orthop Relat Res. févr 2011;469(2):494-502.

98. Simon J-P, Bellemans J. Clinical and radiological evaluation of modular trabecular metal acetabular cups. Short-term results in 64 hips. Acta Orthop Belg. oct 2009;75(5):623-30.

99. Malkani AL, Price MR, Crawford CH, Baker DL. Acetabular component revision using a porous tantalum biomaterial: a case series. J Arthroplasty. oct 2009;24(7):1068-73.

100. Unger AS, Lewis RJ, Gruen T. Evaluation of a porous tantalum uncemented acetabular cup in revision total hip arthroplasty: clinical and radiological results of 60 hips. J Arthroplasty. déc 2005;20(8):1002-9.

101. Bradford MS, Paprosky WG. Acetabular defect classification: a detailed radiographic approach. Semin Arthroplasty. avr 1995;6(2):76-85.

102. Morsi E, Garbuz D, Gross AE. Total hip arthroplasty with shelf grafts using uncemented cups. A long-term follow-up study. J Arthroplasty. janv 1996;11(1):81-5.

103. Woodgate IG, Saleh KJ, Jaroszynski G, Agnidis Z, Woodgate MM, Gross AE. Minor column structural acetabular allografts in revision hip arthroplasty. Clin Orthop Relat Res. févr 2000;(371):75-85.

104. Chandler H, Lopez C, Murphy S, VanEenenaam DP. Acetabular reconstruction using structural grafts in total hip replacement: a 12 1/2 year follow-up. Semin Arthroplasty. avr 1995;6(2):118-30.

105. Garbuz D, Morsi E, Gross AE. Revision of the acetabular component of a total hip arthroplasty with a massive structural allograft. Study with a minimum five-year follow-up. J Bone Joint Surg Am. mai 1996;78(5):693-7.

106. Zhang Y, Ahn PB, Fitzpatrick DC, Heiner AD, Poggie RA, Brown TD. Interfacial frictional behavior: cancellous bone, cortical bone, and a novel porous tantalum biomaterial. J Musculoskelet Res. 1 déc 1999;3(4):245-51.

107. Kim WY, Greidanus NV, Duncan CP, Masri BA, Garbuz DS. Porous tantalum uncemented acetabular shells in revision total hip replacement: two to four year clinical and radiographic results. Hip Int. mars 2008;18(1):17-22.

BY-NC-ND

108. Lachiewicz PF, Soileau ES. Tantalum components in difficult acetabular revisions. Clin Orthop Relat Res. févr 2010;468(2):454-8.

109. Ng VY. Risk of disease transmission with bone allograft. Orthopedics. 1 août 2012;35(8):679-81.

110. Lee PTH, Raz G, Safir OA, Backstein DJ, Gross AE. Long-term results for minor column allografts in revision hip arthroplasty. Clin Orthop Relat Res. déc 2010;468(12):3295-303.

111. Abolghasemian M, Tangsataporn S, Sternheim A, Backstein D, Safir O, Gross AE. Combined trabecular metal acetabular shell and augment for acetabular revision with substantial bone loss: a mid-term review. Bone Joint J. févr 2013;95-B(2):166-72.

112. Cohen R. A porous tantalum trabecular metal: basic science. Am J Orthop. avr 2002;31(4):216-7.

113. Bobyn JD, Pilliar RM, Cameron HU, Weatherly GC. The optimum pore size for the fixation of porous-surfaced metal implants by the ingrowth of bone. Clin Orthop Relat Res. août 1980;(150):263-70.

114. Slooff TJ, Schimmel JW, Buma P. Cemented fixation with bone grafts. Orthop Clin North Am. oct 1993;24(4):667-77.

115. van Egmond N, De Kam DCJ, Gardeniers JWM, Schreurs BW. Revisions of extensive acetabular defects with impaction grafting and a cement cup. Clin Orthop Relat Res. févr 2011;469(2):562-73.

116. Issack PS, Nousiainen M, Beksac B, Helfet DL, Sculco TP, Buly RL. Acetabular component revision in total hip arthroplasty. Part II: management of major bone loss and pelvic discontinuity. Am J Orthop. nov 2009;38(11):550-6.

117. Bostrom MP, Lehman AP, Buly RL, Lyman S, Nestor BJ. Acetabular revision with the Contour antiprotrusio cage: 2- to 5-year followup. Clin Orthop Relat Res. déc 2006;453:188-94.

118. Pollock FH, Whiteside LA. The fate of massive allografts in total hip acetabular revision surgery. J Arthroplasty. sept 1992;7(3):271-6.

119. Choplin RH, Henley CN, Edds EM, Capello W, Rankin JL, Buckwalter KA. Total hip arthroplasty in patients with bone deficiency of the acetabulum. Radiographics. juin 2008;28(3):771-86.

120. Haddad FS, Shergill N, Muirhead-Allwood SK. Acetabular reconstruction with morcellized allograft and ring support: a medium-term review. J Arthroplasty. oct 1999;14(7):788-95.

BY-NC-ND

121. Endrizzi DP, Mackenzie JA, Henry PDG. Early Debris Formation with a Porous Tantalum Glenoid Component: Radiographic Analysis with 2-Year Minimum Follow-up. J Bone Joint Surg Am. 15 juin 2016;98(12):1023-9.

122. Tokarski AT, Novack TA, Parvizi J. Is tantalum protective against infection in revision total hip arthroplasty? Bone Joint J. janv 2015;97-B(1):45-9.

123. Zardiackas LD, Parsell DE, Dillon LD, Mitchell DW, Nunnery LA, Poggie R. Structure, metallurgy, and mechanical properties of a porous tantalum foam. J Biomed Mater Res. 2001;58(2):180-7.

124. Bermúdez M-D, Carrión FJ, Martínez-Nicolás G, López R. Erosion–corrosion of stainless steels, titanium, tantalum and zirconium. Wear. 1 janv 2005;258(1):693-700.

125. Kato H, Nakamura T, Nishiguchi S, Matsusue Y, Kobayashi M, Miyazaki T, et al. Bonding of alkali- and heat-treated tantalum implants to bone. J Biomed Mater Res. 2000;53(1):28-35.

126. Miyaza T, Kim H-M, Kokubo T, Ohtsuki C, Kato H, Nakamura T. Mechanism of bonelike apatite formation on bioactive tantalum metal in a simulated body fluid. Biomaterials. févr 2002;23(3):827-32.

127. Kokubo T, Kim H-M, Kawashita M. Novel bioactive materials with different mechanical properties. Biomaterials. juin 2003;24(13):2161-75.

128. Levine BR, Sporer S, Poggie RA, Della Valle CJ, Jacobs JJ. Experimental and clinical performance of porous tantalum in orthopedic surgery. Biomaterials. sept 2006;27(27):4671-81.

129. Hacking SA, Bobyn JD, Toh K, Tanzer M, Krygier JJ. Fibrous tissue ingrowth and attachment to porous tantalum. J Biomed Mater Res. 15 déc 2000;52(4):631-8.

130. Balla VK, Bodhak S, Bose S, Bandyopadhyay A. Porous tantalum structures for bone implants: fabrication, mechanical and in vitro biological properties. Acta Biomater. août 2010;6(8):3349-59.

131. Biemond JE, Aquarius R, Verdonschot N, Buma P. Frictional and bone ingrowth properties of engineered surface topographies produced by electron beam technology. Arch Orthop Trauma Surg. mai 2011;131(5):711-8.

132. Navarro M, Michiardi A, Castaño O, Planell JA. Biomaterials in orthopaedics. J R Soc Interface. 6 oct 2008;5(27):1137-58.

133. Emms NW, Buckley SC, Stockley I, Hamer AJ, Kerry RM. Mid- to long-term results of irradiated allograft in acetabular reconstruction: a follow-up report. J Bone Joint Surg Br. nov 2009;91(11):1419-23.

BY-NC-ND

134. Macheras GA, Lepetsos P, Leonidou AO, Anastasopoulos PP, Galanakos SP, Poultsides LA. Survivorship of a Porous Tantalum Monoblock Acetabular Component in Primary Hip Arthroplasty With a Mean Follow-Up of 18 Years. J Arthroplasty. 6 juill 2017;

135. Macheras GA, Kateros K, Koutsostathis SD, Tsakotos G, Galanakos S, Papadakis SA. The Trabecular Metal Monoblock acetabular component in patients with high congenital hip dislocation: a prospective study. J Bone Joint Surg Br. mai 2010;92(5):624‑8.

136. Flecher X, Appy B, Parratte S, Ollivier M, Argenson J-N. Use of porous tantalum components in Paprosky two and three acetabular revision. A minimum five‑year follow-up of fifty one hips. Int Orthop. mai 2017;41(5):911‑6.

137. Evola FR, Costarella L, Evola G, Barchitta M, Agodi A, Sessa G. Acetabular revisions using porous tantalum components: A retrospective study with 5-10 years follow-up. World J Orthop. 18 juill 2017;8(7):553‑60.

138. De Martino I, De Santis V, Sculco PK, D'Apolito R, Poultsides LA, Gasparini G. Long-Term Clinical and Radiographic Outcomes of Porous Tantalum Monoblock Acetabular Component in Primary Hip Arthroplasty: A Minimum of 15-Year Follow-Up. J Arthroplasty. sept 2016;31(9 Suppl):110‑4.

139. Noiseux NO, Long WJ, Mabry TM, Hanssen AD, Lewallen DG. Uncemented porous tantalum acetabular components: early follow-up and failures in 613 primary total hip arthroplasties. J Arthroplasty. mars 2014;29(3):617‑20.

140. Laaksonen I, Lorimer M, Gromov K, Rolfson O, Mäkelä KT, Graves SE, et al. Does the Risk of Rerevision Vary Between Porous Tantalum Cups and Other Cementless Designs After Revision Hip Arthroplasty? Clin Orthop Relat Res. 23 juin 2017;

141. Bobyn JD. Fixation and bearing surfaces for the next millennium. Orthopedics. sept 1999;22(9):810‑2.

142. Miller-Keane OM. Miller-Keane Encyclopedia & Dictionary of Medicine, Nursing & Allied Health -- Revised Reprint - 7th Edition [Internet]. 1992 [cité 9 sept 2017]. Disponible sur: https://www.elsevier.com/books/miller-keane-encyclopedia-and-dictionary-of-medicine-nursing-and-allied-health-revised-reprint/miller-keane/978-1-4160-2604-4

143. Albrektsson T, Johansson C. Osteoinduction, osteoconduction and osseointegration. Eur Spine J. oct 2001;10 Suppl 2:S96-101.

144. Brånemark PI. Osseointegration and its experimental background. J Prosthet Dent. sept 1983;50(3):399‑410.

145. DeLee JG, Charnley J. Radiological demarcation of cemented sockets in total hip replacement. Clin Orthop Relat Res. déc 1976;(121):20‑32.

146. OMS | Obésité et surpoids [Internet]. WHO. [cité 9 sept 2017]. Disponible sur: http://www.who.int/mediacentre/factsheets/fs311/fr/

147. Massin P, Schmidt L, Engh CA. Evaluation of cementless acetabular component migration. An experimental study. J Arthroplasty. sept 1989;4(3):245‑51.

BY-NC-ND

148. Paganias CG, Tsakotos GA, Koutsostathis SD, Macheras GA. Osseous integration in porous tantalum implants. Indian J Orthop. sept 2012;46(5):505-13.

149. Shan L, Shan B, Graham D, Saxena A. Total hip replacement: a systematic review and meta-analysis on mid-term quality of life. Osteoarthr Cartil. mars 2014;22(3):389-406.

150. von Roth P, Wassilew GI. [The Use of Jumbo Cups in Revision Total Hip Arthroplasty]. Z Orthop Unfall. 10 mai 2017;

151. von Roth P, Abdel MP, Harmsen WS, Berry DJ. Uncemented jumbo cups for revision total hip arthroplasty: a concise follow-up, at a mean of twenty years, of a previous report. J Bone Joint Surg Am. 18 févr 2015;97(4):284-7.

152. Gustke KA, Levering MF, Miranda MA. Use of jumbo cups for revision of acetabulae with large bony defects. J Arthroplasty. janv 2014;29(1):199-203.

153. Chen WM, Engh CA, Hopper RH, McAuley JP, Engh CA. Acetabular revision with use of a bilobed component inserted without cement in patients who have acetabular bone-stock deficiency. J Bone Joint Surg Am. févr 2000;82(2):197-206.

154. Berasi CC, Berend KR, Adams JB, Ruh EL, Lombardi AV. Are custom triflange acetabular components effective for reconstruction of catastrophic bone loss? Clin Orthop Relat Res. févr 2015;473(2):528-35.

155. Christie MJ, Barrington SA, Brinson MF, Ruhling ME, DeBoer DK. Bridging massive acetabular defects with the triflange cup: 2- to 9-year results. Clin Orthop Relat Res. déc 2001;(393):216-27.

156. Delaunay C, Epinette J-A, Dawson J, Murray D, Jolles B-M. Validation de la version française du score de hanche Oxford-12. /data/revues/18770517/v95i2/S187705170900046X/ [Internet]. 21 avr 2009 [cité 17 sept 2017]; Disponible sur: http://www.em-consulte.com/en/article/209897

157. Wylde V, Learmonth ID, Cavendish VJ. The Oxford hip score: the patient's perspective. Health Qual Life Outcomes. 31 oct 2005;3:66.

158. Harris WH. Traumatic arthritis of the hip after dislocation and acetabular fractures: treatment by mold arthroplasty. An end-result study using a new method of result evaluation. J Bone Joint Surg Am. juin 1969;51(4):737-55.

159. Merle D'Aubigné R. [Numerical classification of the function of the hip. 1970]. Rev Chir Orthop Reparatrice Appar Mot. 1990;76(6):371-4.

160. Harrison PL, Harrison T, Stockley I, Smith TJ. Does tantalum exhibit any intrinsic antimicrobial or antibiofilm properties? Bone Joint J. sept 2017;99-B(9):1153-6.

161. Akiyama H, Yamamoto K, Tsukanaka M, Kawanabe K, Otsuka H, So K, et al. Revision total hip arthroplasty using a Kerboull-type acetabular reinforcement device with bone allograft: minimum 4.5-year follow-up results and mechanical analysis. J Bone Joint Surg Br. sept 2011;93(9):1194-200.

BY-NC-ND

162. Kawanabe K, Akiyama H, Onishi E, Nakamura T. Revision total hip replacement using the Kerboull acetabular reinforcement device with morsellised or bulk graft: results at a mean follow-up of 8.7 years. J Bone Joint Surg Br. janv 2007;89(1):26-31.

163. Schutzer SF, Harris WH. High placement of porous-coated acetabular components in complex total hip arthroplasty. J Arthroplasty. août 1994;9(4):359-67.

164. Shinar AA, Harris WH. Bulk structural autogenous grafts and allografts for reconstruction of the acetabulum in total hip arthroplasty. Sixteen-year-average follow-up. J Bone Joint Surg Am. févr 1997;79(2):159-68.

165. Gill TJ, Sledge JB, Müller ME. The management of severe acetabular bone loss using structural allograft and acetabular reinforcement devices. J Arthroplasty. janv 2000;15(1):1-7.

166. Kerboull M, Hamadouche M, Kerboull L. The Kerboull acetabular reinforcement device in major acetabular reconstructions. Clin Orthop Relat Res. sept 2000;(378):155-68.

167. Zehntner MK, Ganz R. Midterm results (5.5-10 years) of acetabular allograft reconstruction with the acetabular reinforcement ring during total hip revision. J Arthroplasty. oct 1994;9(5):469-79.

168. Batuyong ED, Brock HS, Thiruvengadam N, Maloney WJ, Goodman SB, Huddleston JI. Outcome of porous tantalum acetabular components for Paprosky type 3 and 4 acetabular defects. J Arthroplasty. juin 2014;29(6):1318-22.

169. Beckmann NA, Weiss S, Klotz MCM, Gondan M, Jaeger S, Bitsch RG. Loosening after acetabular revision: comparison of trabecular metal and reinforcement rings. A systematic review. J Arthroplasty. janv 2014;29(1):229-35.

170. Brüggemann A, Fredlund E, Mallmin H, Hailer NP. Are porous tantalum cups superior to conventional reinforcement rings? Acta Orthop. févr 2017;88(1):35-40.

171. Patel JV, Masonis JL, Bourne RB, Rorabeck CH. The fate of cementless jumbo cups in revision hip arthroplasty. J Arthroplasty. févr 2003;18(2):129-33.

172. Yoder SA, Brand RA, Pedersen DR, O'Gorman TW. Total hip acetabular component position affects component loosening rates. Clin Orthop Relat Res. mars 1988;(228):79-87.

173. Kosashvili Y, Safir O, Backstein D, Lakstein D, Gross AE. Salvage of failed acetabular cages by nonbuttressed trabecular metal cups. Clin Orthop Relat Res. févr 2010;468(2):466-71.

174. Eggli S, Müller C, Ganz R. Revision surgery in pelvic discontinuity: an analysis of seven patients. Clin Orthop Relat Res. mai 2002;(398):136-45.

BY-NC-ND

175. Lachiewicz PF, Soileau ES. Tantalum components in difficult acetabular revisions. Clin Orthop Relat Res. févr 2010;468(2):454‑8.

176. Charnley J. The long-term results of low-friction arthroplasty of the hip performed as a primary intervention. J Bone Joint Surg Br. févr 1972;54(1):61‑76.

177. Khan FA, Rose PS, Yanagisawa M, Lewallen DG, Sim FH. Surgical technique: Porous tantalum reconstruction for destructive nonprimary periacetabular tumors. Clin Orthop Relat Res. févr 2012;470(2):594‑601.

178. Harrington KD. The management of acetabular insufficiency secondary to metastatic malignant disease. J Bone Joint Surg Am. avr 1981;63(4):653‑64.

BY-NC-ND

Annexes

Annexe 1. Classification de Paprosky pour les pertes de substance osseuses acétabulaires. 71
Annexe 2. Questionnaire du score Harris Hip Score (HHS). 72
Annexe 3. Questionnaire du score de Postel-Merle D'aubigné (PMA).....73
Annexe 4. Questionnaire du score Oxford Hip Score-12 (OHS-12).....74

BY-NC-ND

Annexe 1. Classification de Paprosky pour les pertes de substance osseuses acétabulaires.

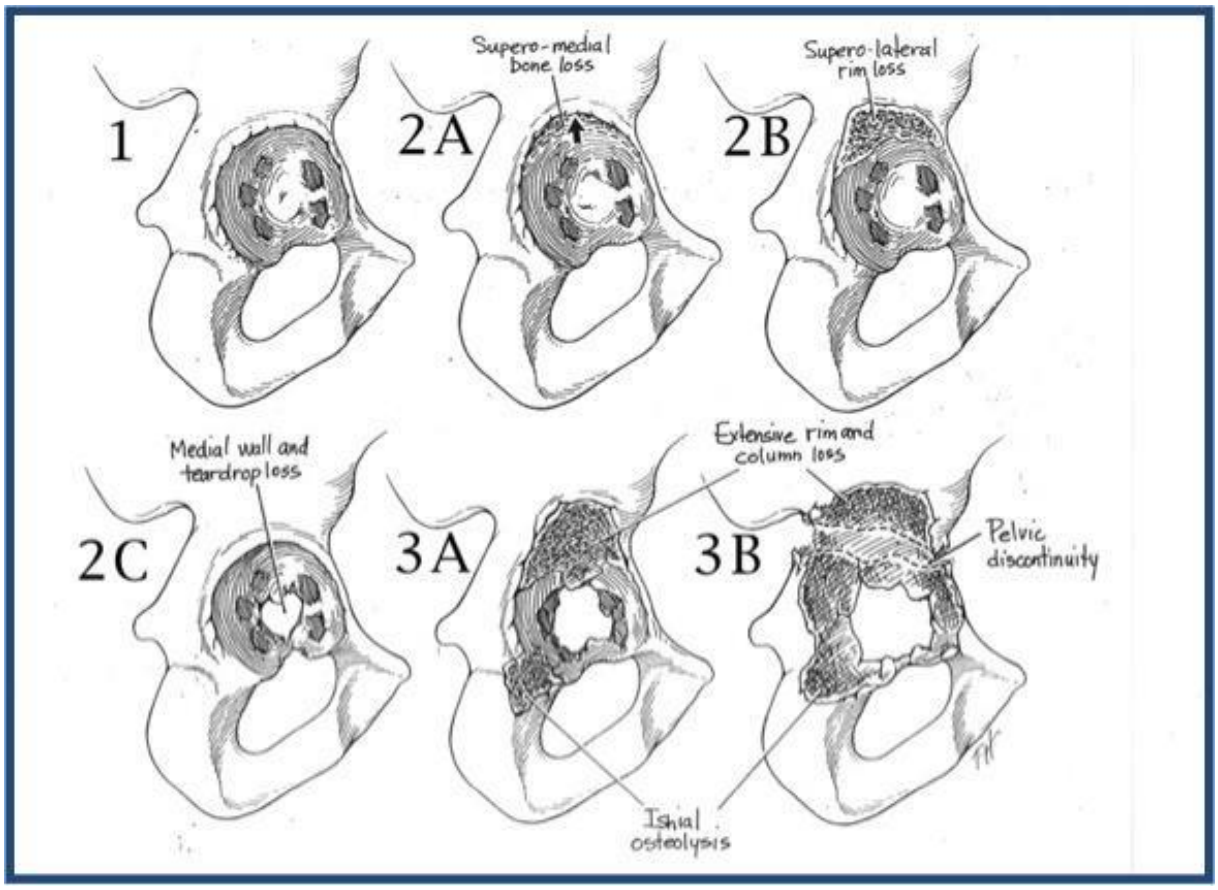

BY-NC-ND

Annexe 2. Questionnaire du score Harris Hip Score (HHS).

Harris Hip Score (à évaluer par le clinicien)

Nom : Date du jour :
Prénom : HANCHE : GAUCHE DROITE
DDN :

100 pour une hanche parfaite, 0 pour un très mauvais résultat

DOULEUR (/44)
0 : - Totalement invalide, douleurs permanentes même au lit
10 : - Douleur marquée, limitation grave des activités
20 : - Douleur modérée mais tolérable, entraînant quelques limitations à l'activité ordinaire ou du travail, occasionnelle pouvant exiger des médicaments anti-douleur plus forts que les antalgiques mineurs
30 : - Légère douleur, aucun effet sur les activités habituelles. Peut parfois survenir après une activité inhabituelle. Peut prendre des antalgiques mineurs
40 : - Légère, occasionnelle, n'entraînant aucune limitation des activités
44 : - Aucune

PERIMETRE DE MARCHE (/11)
0 : - lit et chaise
2 : - dans la maison
5 : - 10 à 15 minutes
8 : - 30 minutes
11 : - illimité

ACTIVITES – CHAUSSURES – CHAUSSETTES (/4)
0 : - incapacité de mettre les chaussettes ou nouer les lacets
2 : - avec difficulté
4 : - avec aisance

TRANSPORT PUBLIC (/1)
0 : - impossible d'utiliser les transports publics (bus)
1 : - capable d'utiliser les transports (bus)

BOITERIE (/11)
0 : - sévère ou incapable de marcher
5 : - modérée
8 : - légère
11 : - aucune

SOUTIEN (/11)
0 : - deux béquilles ou incapable de marcher
2 : - deux cannes
3 : - une béquille
5 : - canne la plupart du temps
7 : - canne pour de longues promenades
11 : - aucune

ESCALIERS (/4)
0 : - impossible de monter et descendre
1 : - possible mais de manière non orthodoxe
2 : - normalement, à l'aide d'une rampe
4 : - normalement, sans la rampe

ASSIS (/5)
0 : - impossible de s'asseoir confortablement sur une chaise
3 : - sur une chaise pendant 30 minutes
5 : - confortablement sur une chaise ordinaire pendant une heure

MOBILITES (/5)
si flexion 0-110°, si abduction 0-20°, si adduction 0-15°, si rotation externe 0-15°.
En dehors de ces limites il faut attribuer les 5 points de la façon suivante :
multiplier le nombre de degrés possibles dans le volant de mobilité que présente la hanche par l'index qui lui correspond
Flexion entre 0 et 45° : nombre de degrés multiplié par 1.0
Flexion entre 45 et 90° : nombre de degrés multiplié par 0.6
Flexion entre 90 et 110° : nombre de degrés multiplié par 0.3
Abduction entre 0 et 15° : nombre de degrés multiplié par 0.8
Abduction entre 15 et 20° : nombre de degrés multiplié par 0.3
Abduction >20° : nombre de degrés multiplié par 0
RE entre 0 et 15° : nombre de degrés multiplié par 0.4
RE >15° : nombre de degrés multiplié par 0
RI qq soit le nbre de degré : nombre de degrés multiplié par 0
Adduction entre 0 et 15° : nombre de degrés multiplié par 0.2
Total maximum : 100.5 qui donneront donc les 5 points pour le chapitre mobilité

ABSENCE D'ATTITUDE VICIEUSE (/4)
1 point pour moins de 30° de flessum
1 point pour moins de 10° d'adductum
1 point pour moins de 10° d'attitude vicieuse en rotation interne
1 point pour inégalité de longueur de moins de 3.2 cm

BY-NC-ND

Annexe 3. Questionnaire du score de Postel-Merle D'aubigné (PMA).

Score de Postel Merle-D'Aubigné (à évaluer par le clinicien)

Nom : Date du jour :
Prénom :
DDN : Côté : Droite Gauche

18 pour une hanche parfaite, 0 pour un très mauvais résultat.

Douleur (/6)

6 – Aucune
5 – Rare et légère, n'empêchant aucune activité normale.
4 – Compatible avec une activité physique réduite, permettant une demi-heure ou plus de marche.
3 – Apparaissant après 20 minutes de marche.
2 – Apparaissant après 10 minutes de marche.
1 – Immédiate, très vive à la mobilisation et à l'appui, ne permettant que quelques pas.
0 – Permanente, ne permettant pas la marche, confinant le malade au lit.

Stabilité (/6)

6 – Stabilité parfaite, marche normale et illimitée.
5 – Stabilité imparfaite, légère boiterie à la fatigue, canne parfois pour les longues distances.
4 – Légère instabilité, boiterie nette, souvent une canne pour sortir.
3 – Instabilité, forte boiterie, canne en permanence.
2 – Forte instabilité, deux cannes, une béquille parfois.
1 – Appui monopodal impossible, deux cannes béquilles.
0 – Station debout impossible, appui impossible, grabataire.

Mobilité (/6) Amplitude en flexion

6 – > ou = 90°
5 – 70 à 85°
4 – 50 à 70°
3 – 30 à 50°
2 – < 30°

Si attitude vicieuse en flexion-rotation externe, retirer 1 point. Si attitude vicieuse en flexion rotation interne, retirer 2 points.

BY-NC-ND

Annexe 4. Questionnaire du score Oxford Hip Score-12 (OHS-12).

Nom: Côté: DROITE GAUCHE
Prénom: Date du jour:
Date de naissance:

Cochez une seule case □ pour chaque question :

1. Durant les 4 dernières semaines, comment décririez-vous la douleur que vous avez habituellement ressentie dans votre hanche ?

Aucune	Minime	Légère	Modérée	Sévère
□	□	□	□	□

2. Durant les 4 dernières semaines, avez-vous eu des difficultés pour vous laver et vous sécher le corps vous-même (des pieds à la tête) à cause de votre hanche ?

Aucune	Minime	Légère	Modérée	Sévère
□	□	□	□	□

3. Durant les 4 dernières semaines, avez-vous eu des difficultés à cause de votre hanche pour entrer ou sortir d'une voiture ou pour utiliser les transports en commun ? (Quel que soit le transport utilisé)

Aucune difficulté	Difficultés minimes	Difficultés modérées	Difficultés majeures	Impossible à réaliser
□	□	□	□	□

4. Durant les 4 dernières semaines, avez-vous été capable de mettre seul(e) vos bas, collants ou chaussettes ?

Oui, facilement	Avec très peu de difficultés	Avec quelques difficultés	Avec beaucoup de difficultés	Non, impossible
□	□	□	□	□

5. Durant les 4 dernières semaines, avez-vous pu faire tout(e) seul(e) des courses pour la maison ?

Oui, facilement	Avec très peu de difficultés	Avec quelques difficultés	Avec beaucoup de difficultés	Non, impossible
□	□	□	□	□

6. Durant les 4 dernières semaines, combien de temps pouviez-vous marcher (sans vous arrêter) avant que la douleur dans votre hanche en devienne très importante ? (Avec ou sans canne)

Pas de douleur ou plus de 30 minutes	De 16 à 30 minutes seulement	De 5 à 15 minutes	Autour de la maison	Marche impossible ou douleur sévère
□	□	□	□	□

7. Durant les 4 dernières semaines, avez-vous pu monter un étage par les escaliers ?

Oui, facilement	Avec très peu de difficultés	Avec quelques difficultés	Avec beaucoup de difficultés	Non, impossible
□	□	□	□	□

8.Durant les 4 dernières semaines, après être resté assis (pour un repas par exemple), quel degré de douleur avez-vous ressenti en vous levant de la chaise à cause de votre hanche ?

Pas douloureux du tout	Légèrement douloureux	Modérément douloureux	Très douloureux	Insupportable
□	□	□	□	□

9. Durant les 4 dernières semaines, avez-vous boité en marchant, à cause de votre hanche ?

Rarement ou jamais	Quelquefois, ou juste au début	Souvent, pas seulement au début	La plupart du temps	Tout le temps
□	□	□	□	□

10. Durant les 4 dernières semaines, avez-vous ressenti au niveau de votre hanche malade (ou opérée) une douleur soudaine, vive et intense (en coup de poignard, spasme, en vrille, etc) ?

Jamais	Seulement 1 ou 2 jours	Quelques jours	La plupart des jours	Chaque jour
□	□	□	□	□

11. Durant les 4 dernières semaines, la douleur de votre hanche vous a-t-elle gêné(e) dans votre travail ou vos activités habituelles (tâches ménagères comprises) ?

Pas du tout	Un peu	Modérément	Fortement	Tout le temps
□	□	□	□	□

12. Durant les 4 dernières semaines, avez.vous souffert de douleurs de votre hanche au lit la nuit?

Jamais	Seulement 1 ou 2 nuits	Quelques nuits	La plupart des nuits	Toutes les nuits
□	□	□	□	□

Merci d'avoir pris le temps de répondre à ces questions

BY-NC-ND

Serment d'Hippocrate

En présence des maîtres de cette école, de mes condisciples, je promets et je jure d'être fidèle aux lois de l'honneur et de la probité dans l'exercice de la médecine.

Je dispenserai mes soins sans distinction de race, de religion, d'idéologie ou de situation sociale.

Admis à l'intérieur des maisons, mes yeux ne verront pas ce qui s'y passe, ma langue taira les secrets qui me seront confiés et mon état ne servira pas à corrompre les moeurs ni à favoriser les crimes.

Je serai reconnaissant envers mes maîtres, et solidaire moralement de mes confrères. Conscient de mes responsabilités envers les patients, je continuerai à perfectionner mon savoir.

Si je remplis ce serment sans l'enfreindre, qu'il me soit donné de jouir de l'estime des hommes et de mes condisciples, si je le viole et que je me parjure, puissé-je avoir un sort contraire.

BY-NC-ND

Utilisation du Trabecular Metal® dans les reconstructions acétabulaires pour pertes de substance osseuses dans les arthroplasties totales de hanche.

Introduction. Les pertes de substance osseuses acétabulaires sont un défi pour le chirurgien orthopédique lors d'arthroplasties totales de hanche de révision ou de première intention. Le Tantale poreux a montré de bons résultats à court, moyen et long terme. Nous avons évalué notre série de patients ayant eu une reconstruction cotyloïdienne au moyen d'implants en TM®. **Matériels et Méthodes.** 39 patients (40 hanches) ont été évalués rétrospectivement. 37 étaient des révisions de prothèses totales de hanche et 3 étaient des prothèses de première intention. Un suivi minimum de 12 mois était nécessaire. L'évaluation clinique était faite par les scores HHS, PMA et OHS-12. L'évaluation radiologique recherchait des signes de descellement. Une analyse univariée des potentiels facteurs de risque sur l'évolution a été menée. **Résultats.** À 33,43 mois de recul, nous n'avons pas eu de perdus de vue. Les scores moyens étaient de 85,68 (HHS), 15,65 (PMA) et 36,45 (OHS-12) (p<0,0001). Dans l'analyse statistique, la dépression était le seul facteur significatif de mauvaise évolution (p<0,05). Il n'y a pas eu de descellements aseptiques, avec une survie des implants TM® de 100%. 5 patients ont présenté des complications qui n'étaient pas en lien avec les implants TM® ni la reconstruction acétabulaire. Nous n'avons pas observé de signes de descellements radiologiques. **Conclusion.** Notre étude montre des résultats satisfaisants à court terme. Le TM® est une bonne alternative dans les reconstructions de hanche. Des études prospectives sont souhaitables pour confirmer nos résultats à long terme.

Mots-clés : Trabecular Metal®, reconstruction acétabulaire, pertes de substance osseuses, arthroplastie totale de hanche.

Use of Trabecular Metal® in acetabular reconstruction for bone deficiency in total hip replacement.

Background. Acetabular bone defects are of challenging management for orthopaedic surgeons in revision or primary total hip arthroplasties. Porous Tantalum has shown good short-, mid- and long-term results. We evaluated our series of patients who had undergone an acetabular reconstruction with TM®. **Patients and Methods.** 39 patients (40 hips) were assessed retrospectively with a minimal follow-up of 12 months. 37 were revision total hip arthroplasties and 3 were primary THA. The clinical assessment was performed with HHS, PMA score and OHS-12. Radiological evaluation looked for loosening signs. A univariate analysis examined for potential risk factors influencing the progression. **Results.** At 33,34 months of mean follow-up, we had no patients lost. The mean scores were 85,68 (HHS), 15,65 (PMA) and 36,45 (OHS-12) (p<0,0001). In the univariate analysis, depression was found to be the only statistically significant risk factor of bad results (p<0,05). We had no cases of aseptic loosening, and our TM® implant survival rate was 100%. 5 patients had complications, all of which were not related to the TM® implants nor the reconstruction. There were no signs of radiological loosening. **Conclusion.** Our study shows satisfactory short-term results. TM® is a good option for hip reconstructive surgery. Further prospective studies are needed to confirm our results in the long-term.

Keywords : Trabecular Metal®, acetabular reconstruction, bone loss, total hip arthroplasty.