2017 - 2018

**THÈSE**

pour le

**DIPLÔME D'ÉTAT DE DOCTEUR EN MÉDECINE**

**Qualification en CHIRURGIE GÉNÉRALE**

# Influence des variations anatomiques du ligament gléno-huméral moyen sur les lésions dégénératives de la coiffe des rotateurs

Une étude prospective d'anatomie arthroscopique


**BÄCHLER Julien**

Né le 27 décembre 1988 à Meulan (78)


Sous la direction du Dr. Romain LANCIGU

Membres du jury

| | |
|---|---|
| Pr GAGEY Olivier | Président |
| Dr LANCIGU Romain | Directeur |
| Pr ROPARS Mikael | Membre |
| Dr CRONIER Patrick | Membre |
| Dr HUBERT Laurent | Membre |

Soutenue publiquement
Le 20 octobre 2017


université angers

UFR SANTÉ

# ENGAGEMENT DE NON PLAGIAT

Je, soussigné Julien BÄCHLER, déclare être pleinement conscient que le plagiat de documents ou d'une partie d'un document publiés sur toutes formes de support, y compris l'Internet, constitue une violation des droits d'auteur ainsi qu'une fraude caractérisée.

En conséquence, je m'engage à citer toutes les sources que j'ai utilisées pour écrire cette thèse.

Signé par l'étudiant le **17/07/2017**



# LISTE DES ENSEIGNANTS DE L'UFR SANTÉ D'ANGERS

**Directeur de l'UFR** : Pr Isabelle RICHARD
**Directeur adjoint de l'UFR et directeur du département de pharmacie** : Pr Frédéric LAGARCE
**Directeur du département de médecine** : Pr Nicolas LEROLLE

## PROFESSEURS DES UNIVERSITÉS

| | | |
|---|---|---|
| ABRAHAM Pierre | Physiologie | Médecine |
| ASFAR Pierre | Réanimation | Médecine |
| AUBE Christophe | Radiologie et imagerie médicale | Médecine |
| AUDRAN Maurice | Rhumatologie | Médecine |
| AZZOUZI Abdel Rahmène | Urologie | Médecine |
| BARON-HAURY Céline | Médecine générale | Médecine |
| BARTHELAIX Annick | Biologie cellulaire | Médecine |
| BATAILLE François-Régis | Hématologie ; transfusion | Médecine |
| BAUFRETON Christophe | Chirurgie thoracique et cardiovasculaire | Médecine |
| BEAUCHET Olivier | Gériatrie et biologie du vieillissement | Médecine |
| BENOIT Jean-Pierre | Pharmacotechnie | Pharmacie |
| BEYDON Laurent | Anesthésiologie-réanimation | Médecine |
| BONNEAU Dominique | Génétique | Médecine |
| BOUCHARA Jean-Philippe | Parasitologie et mycologie | Médecine |
| BRIET Marie | Pharmacologie | Médecine |
| CAILLIEZ Eric | Médecine générale | Médecine |
| CALES Paul | Gastroentérologie ; hépatologie | Médecine |
| CAMPONE Mario | Cancérologie ; radiothérapie | Médecine |
| CAROLI-BOSC François-Xavier | Gastroentérologie ; hépatologie | Médecine |
| CHABASSE Dominique | Parasitologie et mycologie | Médecine |
| CHAPPARD Daniel | Cytologie et histologie | Médecine |
| CONNAN Laurent | Médecine générale | Médecine |
| COUTANT Régis | Pédiatrie | Médecine |
| COUTURIER Olivier | Biophysique et médecine nucléaire | Médecine |
| CUSTAUD Marc-Antoine | Physiologie | Médecine |
| DARSONVAL Vincent | Chirurgie plastique, reconstructrice et esthétique | Médecine |
| DE BRUX Jean-Louis | Chirurgie thoracique et cardiovasculaire | Médecine |
| DESCAMPS Philippe | Gynécologie-obstétrique | Médecine |
| DIQUET Bertrand | Pharmacologie | Médecine |
| DUVAL Olivier | Chimie thérapeutique | Pharmacie |
| DUVERGER Philippe | Pédopsychiatrie | Médecine |
| ENON Bernard | Chirurgie vasculaire ; médecine vasculaire | Médecine |
| EVEILLARD Mathieu | Bactériologie-virologie | Pharmacie |
| FANELLO Serge | Épidémiologie ; économie de la santé et prévention | Médecine |
| FAURE Sébastien | Pharmacologie physiologie | Pharmacie |
| FOURNIER Henri-Dominique | Anatomie | Médecine |
| FURBER Alain | Cardiologie | Médecine |
| GAGNADOUX Frédéric | Pneumologie | Médecine |
| GARNIER François | Médecine générale | Médecine |
| GARRE Jean-Bernard | Psychiatrie d'adultes | Médecine |
| GOHIER Bénédicte | Psychiatrie d'adultes | Médecine |

| | | |
|---|---|---|
| GRANRY Jean-Claude | Anesthésiologie-réanimation | Médecine |
| GUARDIOLA Philippe | Hématologie ; transfusion | Médecine |
| GUILET David | Chimie analytique | Pharmacie |
| HAMY Antoine | Chirurgie générale | Médecine |
| HUEZ Jean-François | Médecine générale | Médecine |
| HUNAULT-BERGER Mathilde | Hématologie ; transfusion | Médecine |
| IFRAH Norbert | Hématologie ; transfusion | Médecine |
| JARDEL Alain | Physiologie | Pharmacie |
| JEANNIN Pascale | Immunologie | Médecine |
| JOLY-GUILLOU Marie-Laure | Bactériologie-virologie ; hygiène hospitalière | Médecine |
| LACCOURREYE Laurent | Oto-rhino-laryngologie | Médecine |
| LAGARCE Frédéric | Biopharmacie | Pharmacie |
| LARCHER Gérald | Biochimie et biologie moléculaires | Pharmacie |
| LASOCKI Sigismond | Anesthésiologie-réanimation | Médecine |
| LAUMONIER Frédéric | Chirurgie infantile | Médecine |
| LEFTHERIOTIS Georges | Physiologie | Médecine |
| LEGRAND Érick | Rhumatologie | Médecine |
| LERMITE Émilie | Chirurgie générale | Médecine |
| LEROLLE Nicolas | Réanimation | Médecine |
| LUNEL-FABIANI Françoise | Bactériologie-virologie ; hygiène hospitalière | Médecine |
| MARCHAIS Véronique | Bactériologie-virologie | Pharmacie |
| MARTIN Ludovic | Dermato-vénéréologie | Médecine |
| MENEI Philippe | Neurochirurgie | Médecine |
| MERCAT Alain | Réanimation | Médecine |
| MERCIER Philippe | Anatomie | Médecine |
| MILEA Dan | Ophtalmologie | Médecine |
| PAPON Nicolas | Parasitologie mycologie | Pharmacie |
| PASSIRANI Catherine | Chimie générale | Pharmacie |
| PELLIER Isabelle | Pédiatrie | Médecine |
| PICHARD Eric | Maladies infectieuses ; maladies tropicales | Médecine |
| PICQUET Jean | Chirurgie vasculaire ; médecine vasculaire | Médecine |
| PODEVIN Guillaume | Chirurgie infantile | Médecine |
| PROCACCIO Vincent | Génétique | Médecine |
| PRUNIER Fabrice | Cardiologie | Médecine |
| REYNIER Pascal | Biochimie et biologie moléculaire | Médecine |
| RICHARD Isabelle | Médecine physique et de réadaptation | Médecine |
| RICHOMME Pascal | Pharmacognosie | Pharmacie |
| RODIEN Patrice | Endocrinologie, diabète et maladies métaboliques | Médecine |
| ROHMER Vincent | Endocrinologie, diabète et maladies métaboliques | Médecine |
| ROQUELAURE Yves | Médecine et santé au travail | Médecine |
| ROUGE-MAILLART Clotilde | Médecine légale et droit de la santé | Médecine |
| ROUSSEAU Audrey | Anatomie et cytologie pathologiques | Médecine |
| ROUSSEAU Pascal | Chirurgie plastique, reconstructrice et esthétique | Médecine |
| ROUSSELET M.-Christine | Anatomie et cytologie pathologiques | Médecine |
| ROY Pierre-Marie | Thérapeutique ; médecine d'urgence | Médecine |
| SAINT-ANDRE Jean-Paul | Anatomie et cytologie pathologiques | Médecine |
| SAULNIER Patrick | Biophysique pharmaceutique et biostatistique | Pharmacie |
| SENTILHES Loïc | Gynécologie-obstétrique | Médecine |
| SERAPHIN Denis | Chimie organique | Pharmacie |
| SUBRA Jean-François | Néphrologie | Médecine |
| UGO Valérie | Hématologie ; transfusion | Médecine |
| URBAN Thierry | Pneumologie | Médecine |
| VENIER Marie-Claire | Pharmacotechnie | Pharmacie |

| | | |
|---|---|---|
| VERNY Christophe | Neurologie | Médecine |
| WILLOTEAUX Serge | Radiologie et imagerie médicale | Médecine |
| ZAHAR Jean-Ralph | Bactériologie-virologie ; hygiène hospitalière | Médecine |
| ZANDECKI Marc | Hématologie ; transfusion | Médecine |

## MAÎTRES DE CONFÉRENCES

| | | |
|---|---|---|
| ANNAIX Véronique | Biochimie et biologie moléculaires | Pharmacie |
| ANNWEILER Cédric | Gériatrie et biologie du vieillissement | Médecine |
| AUGUSTO Jean-François | Néphrologie | Médecine |
| BAGLIN Isabelle | Pharmaco-chimie | Pharmacie |
| BASTIAT Guillaume | Biophysique et biostatistique | Pharmacie |
| BEAUVILLAIN Céline | Immunologie | Médecine |
| BELIZNA Cristina | Médecine interne | Médecine |
| BELLANGER William | Médecine générale | Médecine |
| BENOIT Jacqueline | Pharmacologie et pharmacocinétique | Pharmacie |
| BIGOT Pierre | Urologie | Médecine |
| BLANCHET Odile | Hématologie ; transfusion | Médecine |
| BOISARD Séverine | Chimie analytique | Pharmacie |
| BOURSIER Jérôme | Gastroentérologie ; hépatologie | Médecine |
| CAPITAIN Olivier | Cancérologie ; radiothérapie | Médecine |
| CASSEREAU Julien | Neurologie | Médecine |
| CHEVAILLER Alain | Immunologie | Médecine |
| CHEVALIER Sylvie | Biologie cellulaire | Médecine |
| CLERE Nicolas | Pharmacologie | Pharmacie |
| CRONIER Patrick | Chirurgie orthopédique et traumatologique | Médecine |
| DE CASABIANCA Catherine | Médecine générale | Médecine |
| DERBRE Séverine | Pharmacognosie | Pharmacie |
| DESHAYES Caroline | Bactériologie virologie | Pharmacie |
| DINOMAIS Mickaël | Médecine physique et de réadaptation | Médecine |
| DUCANCELLE Alexandra | Bactériologie-virologie ; hygiène hospitalière | Médecine |
| FERRE Marc | Biologie moléculaire | Médecine |
| FLEURY Maxime | Immunologie | Pharmacie |
| FORTRAT Jacques-Olivier | Physiologie | Médecine |
| HELESBEUX Jean-Jacques | Chimie organique | Pharmacie |
| HINDRE François | Biophysique | Médecine |
| JEANGUILLAUME Christian | Biophysique et médecine nucléaire | Médecine |
| JOUSSET-THULLIER Nathalie | Médecine légale et droit de la santé | Médecine |
| KEMPF Marie | Bactériologie-virologie ; hygiène hospitalière | Médecine |
| LACOEUILLE Franck | Biophysique et médecine nucléaire | Médecine |
| LANDREAU Anne | Botanique | Pharmacie |
| LE RAY-RICHOMME Anne-M. | Valorisation des substances naturelles | Pharmacie |
| LEPELTIER Élise | Chimie générale Nanovectorisation | Pharmacie |
| LETOURNEL Franck | Biologie cellulaire | Médecine |
| LIBOUBAN Hélène | Histologie | Médecine |
| MALLET Sabine | Chimie analytique et bromatologie | Pharmacie |
| MAROT Agnès | Parasitologie et mycologie médicale | Pharmacie |
| MAY-PANLOUP Pascale | Biologie et médecine du développement et de la reproduction | Médecine |
| MESLIER Nicole | Physiologie | Médecine |
| MOUILLIE Jean-Marc | Philosophie | Médecine |
| NAIL BILLAUD Sandrine | Immunologie | Pharmacie |
| PAPON Xavier | Anatomie | Médecine |
| PASCO-PAPON Anne | Radiologie et imagerie médicale | Médecine |
| PECH Brigitte | Pharmacotechnie | Pharmacie |
| PENCHAUD Anne-Laurence | Sociologie | Médecine |
| PETIT Audrey | Médecine et santé au travail | Médecine |

| | | |
|---|---|---|
| PIHET Marc | Parasitologie et mycologie | Médecine |
| PRUNIER Delphine | Biochimie et biologie moléculaire | Médecine |
| RIOU Jérémie | Biostatistique | Pharmacie |
| ROGER Émilie | Pharmacotechnie | Pharmacie |
| SCHINKOWITZ Andréas | Pharmacognosie | Pharmacie |
| SIMARD Gilles | Biochimie et biologie moléculaire | Médecine |
| TANGUY-SCHMIDT Aline | Hématologie ; transfusion | Médecine |
| TRICAUD Anne | Biologie cellulaire | Pharmacie |
| TURCANT Alain | Pharmacologie | Médecine |

## AUTRES ENSEIGNANTS

| | | |
|---|---|---|
| AMIARD Stéphane | Informatique | Médecine |
| AUTRET Erwan | Anglais | Médecine |
| BRUNOIS-DEBU Isabelle | Anglais | Pharmacie |
| CAVAILLON Pascal | Pharmacie Industrielle | Pharmacie |
| CHIKH Yamina | Économie-Gestion | Médecine |
| FISBACH Martine | Anglais | Médecine |
| LAFFILHE Jean-Louis | Officine | Pharmacie |
| LETERTRE Élisabeth | Coordination ingénierie de formation | Médecine |
| O'SULLIVAN Kayleigh | Anglais | Médecine |

# REMERCIEMENTS

Aux membres du jury,

À Monsieur le **Professeur GAGEY**,

Merci de m'avoir fait découvrir le vaste monde de la chirurgie dès mes plus jeunes années d'étude, de m'avoir enseigné l'anatomie, au tableau à la craie comme en dissection, et de m'avoir initié à l'orthopédie traumatologie au bloc opératoire et en consultation. Le souvenir de mon passage d'externe dans votre service a sans conteste influencé mon choix de spécialité et je ne l'ai jamais regretté.

Merci de me faire l'honneur de présider ce jury.

À Monsieur le **Professeur ROPARS**,

Merci de vous être spontanément intéressé à ce sujet et de me faire l'honneur de siéger dans ce jury.

À Monsieur le **Docteur CRONIER**,

Merci pour vos inlassables enseignements, pour votre patience à répéter les mêmes sermons, pour la narration de toutes vos histoires tant chirurgicales que culturelles. Vos conseils médicaux et de dessins m'ont été précieux pour l'élaboration de cette thèse et le resteront encore bien longtemps après qu'elle soit oubliée aux archives.

Merci de me faire l'honneur de siéger dans ce jury.

À Monsieur le **Docteur Laurent HUBERT**,

Merci de m'avoir fait découvrir l'arthroscopie d'épaule et l'univers complexe du membre supérieur, pour vos conseils et votre disponibilité et enfin pour la confiance que vous m'avez accordée en m'aiguillant si tôt vers cette thèse.

Merci de me faire l'honneur de siéger dans ce jury.

À Monsieur le **Docteur Romain LANCIGU**,

Merci d'avoir accepté de me guider dans ce long travail de thèse aussi symbolique qu'important pour tout médecin et d'avoir participé activement à cette aventure.

Merci pour tous tes conseils professionnels et amicaux, pour ton soutien en toutes circonstances, mais aussi pour tes fameux « coups de gueule » qui aident à garder le cap.

Merci de me faire l'honneur de siéger dans ce jury.

À tous ceux avec qui j'ai eu l'honneur de travailler, à l'hôpital comme ailleurs, et qui m'ont transmis leur savoir, leur point de vue ou tout simplement leur soutien moral et leur bonne humeur :

À Monsieur le **Docteur Pierre DE SAINT HERMINE**,
Merci d'avoir participé à cette expérience unique en contribuant au recrutement de patients et au recueil de données.

**À tous les chirurgiens du département de chirurgie osseuse du CHU d'Angers**, pour leurs enseignements théoriques comme pratiques, jours et nuits, sans relâche, Dr Xavier BUISSON, Dr Florian DUCELLIER, Dr Jean-Marie FRIN, Dr Morgan LAIGLE, Dr P. LE NAY, Dr Antoine MORICE, Dr P. RIDEREAU, Dr Vincent STEIGER, Dr A. TAHLA.

**À Mathurin GOMEZ, Raphaëlle GIBAUD, Thomas POUDEROUX, Pierre BORDURE, Florie FRIGOUD et Adrien PAUVERT**, mes chers collègues internes sans qui rien n'aurait été possible.
Merci pour leur participation essentielle au recueil de données, pour leur patience et leur sympathie, et surtout pour leur soutien et leur amitié.

**À tous mes autres collègues internes**, non moins chers, Dr Antoine PEYRONNET, Clément MARC, Augustin COUPRY, Dr Nicolas RUIZ, Louis RONY, Raphaël PINET, François FERCHAUD, Maxime ROULET, Pierre PETITJEAN, Caroline VINCELOT-CHAINARD, Adrien LINDER, Simon PELLETIER, Paul VIANNAY et Stéphane KERMEN pour tous les moments passés ensemble, à travailler ou à rire.

**Aux médecins réanimateurs anesthésistes** et **aux médecins urgentistes**, seniors comme internes, pour toutes les heures passées ensembles de journée, de garde, de nuit ou de week-end.

À l'équipe formidable de **secrétaires médicales** du département de chirurgie osseuse, dont l'aide est précieuse et la bonne humeur plus encore.

**Aux équipes infirmières, aux aides-soignants et aux brancardiers** du bloc, des services, de consultations, des urgences.

**À mes parents, le Dr Éric BÄCHLER et le Dr Laure HAÏM**, pour m'avoir donné une image exceptionnelle de la médecine, pour m'avoir transmis leurs valeurs, pour toujours m'avoir soutenu dans mes choix et pour avoir cheminé à mes côtés toutes ces années en surmontant les embûches de la vie quoi qu'il arrive.

**À tout le reste de ma famille**, mes sœurs, mes oncles et tantes, et **mes amis,** témoins de mes débuts, de la suite et j'espère de l'avenir, pour leur solidarité.

**À tous les autres**, ceux qui m'ont un jour transmis une parcelle de leur savoir, ceux qui m'ont conté une histoire inspirante, ceux qui m'ont fait réfléchir, aux patients acariâtres, aux vieilles dames au dynamisme inépuisable et à ceux qui sont arrivés le visage grimaçant de plaintes et de douleur et m'ont finalement dit au revoir avec le sourire.

Enfin, **à Alexandra**, pour ton soutien quotidien et inconditionnel, pour ta patience exceptionnelle, pour ta présence, en bref… pour tout.

# LISTE DES ABRÉVIATIONS

CHU : Centre hospitalo-universitaire

LGHM : Ligament gléno-huméral moyen

LGHS : Ligament gléno-huméral supérieur

LGHI : Ligament gléno-huméral inférieur

LB : Long biceps

SLAP : Superior Labrum from Anterior to Posterior

CNIL : Commission Nationale de l'Informatique et des Libertés

IRM : Imagerie par Résonnance Magnétique

IC : Intervalle de confiance

SOFCOT : Société Française de Chirurgie Orthopédique et Traumatologique

# DESSINS ET SCHÉMAS

Passionné de dessin depuis l'enfance, j'ai toujours adoré admirer les planches d'une belle bande dessinée, griffonner en marge d'un cours à édulcorer ou passer des heures à tracer des lignes parfaites, les gommer et recommencer jusqu'à satisfaction.

Cette thèse fut l'occasion d'accorder une attention toute particulière aux illustrations. Les dessins et schémas d'anatomie ont donc fait l'objet d'un travail à part entière, d'apprentissage de nouvelles techniques et de réalisation.

Mêlant méthode traditionnelle et modernité, tous les dessins ont été réalisés à la main sur papier puis corrigés et colorés par informatique à l'aide du logiciel Photoshop.

# TABLE DES MATIÈRES

ENGAGEMENT DE NON PLAGIAT 3

LISTE DES ENSEIGNANTS DE L'UFR SANTÉ D'ANGERS 4

REMERCIEMENTS 8

LISTE DES ABRÉVIATIONS 10

DESSINS ET SCHEMAS 11

INTRODUCTION 15

PREREQUIS 17

**I. Anatomie (1,3, 24) 17**
1. Muscle subscapulaire 18
2. Supra-épineux 20
3. Infra-épineux 22
4. Petit rond 24
5. Long chef du biceps brachial 26
6. Complexe ligamentaire gléno-huméral 28
   Ligaments gléno-huméraux 28
   Buford complex 29

**II. Biomécanique de la coaptation de l'épaule 30**
1. Synergie 30
2. Apports de la biomodélisation 33

**III. SLAP lesions 34**

PATIENTS ET METHODES 37

**I. Méthodes de sélection 37**
1. Déroulement de l'étude 37
   a. Caractéristiques de l'étude 37
   b. Objectifs 37
   c. Éthique 38
2. Population cible 38
   a. Critères d'inclusion 38
   b. Critères d'exclusion 38

**II. Méthodes d'observation 39**
1. Relevé des données 39
2. Données recueillies 40

**III. Méthodes d'évaluation** **41**
1. Objectif principal 41
a. Hypothèses de départ 41
b. Hypothèses étudiées 42
2. Objectif secondaire 43

**IV. Méthodologie statistique** **43**
1. Calcul de l'effectif 43
2. Méthodes d'analyses prévues 45

RESULTATS 47

**I. Description de la population** **47**
**II. Résultats concernant l'épidémiologie anatomique du LGHM** **48**
1. Données recueillies 48
2. Forme du LGHM 49
3. Insertion glénoïdale du LGHM 50
4. Insertion distale du LGHM 55

**III. Résultats concernant l'épidémiologie des lésions constatées** **57**
1. Données recueillies 57
2. Lésions du LB 58
3. Lésions de l'insertion du LB 58
4. Lésions du tendon du subscapulaire 59
5. Lésions du LGHM 59

**IV. Résultats concernant le tendon du LB** **60**
1. Lésions du tendon du LB en fonction de la forme du LGHM 60
a. Données recueillies 60
b. Analyse statistique 61
2. Lésions du tendon du LB en fonction de l'insertion glénoïdale du LGHM 62
a. Données recueillies 62
b. Analyse statistique 63
3. Lésions du tendon du LB en fonction de l'insertion distale du LGHM 65
a. Données recueillies 65
b. Analyse statistique 66

**V. Résultats concernant l'insertion du tendon du LB** **67**
1. Lésions de l'insertion du tendon du LB en fonction de la forme du LGHM 67
a. Données recueillies 67
b. Analyse statistique 68
2. Lésions de l'insertion du tendon du LB en fonction de l'insertion glénoïdale du LGHM 70
a. Données recueillies 70
b. Analyse statistique 71
3. Lésions de l'insertion du tendon du LB en fonction de l'insertion distale du LGHM 72
a. Données recueillies 72
b. Analyse statistique 73

**VI. Résultats concernant le tendon du subscapulaire** **74**
1. Lésions du tendon du subscapulaire en fonction de la forme du LGHM 74
a. Données recueillies 74
b. Analyse statistique 75
2. Lésions du tendon du subscapulaire en fonction de l'insertion glénoïdale du LGHM 77
a. Données recueillies 77
b. Analyse statistique 78

3. Lésions du tendon du subscapulaire en fonction de l'insertion distale du LGHM 79
a. Données recueillies 79
b. Analyse statistique 80

DISCUSSION 81

**I. Épidémiologie des variations anatomiques 81**
**II. Influence des variations du LGHM sur les lésions du tendon du LB 83**
**III. Influence des variations du LGHM sur les lésions SLAP 86**
**IV. Influence des variations du LGHM sur les lésions du tendon du subscapulaire 89**

CONCLUSION 95

BIBLIOGRAPHIE 97

TABLEAUX 105

FIGURES 106

# Introduction

En médecine comme en chirurgie, les connaissances et la technologie évoluent sans cesse, s'influençant mutuellement. À l'ère de la chirurgie mini-invasive, les techniques d'arthroscopie offrent une vue neuve sur des structures observées jusqu'à présent par abord direct altérant inévitablement les éléments présents sur la voie d'abord. Cette vue intra-articulaire permet aujourd'hui une description précise de la forme des ligaments antérieurs de l'épaule, de leurs insertions et de leurs rapports anatomiques.

Les ligaments gléno-huméraux forment la capsule articulaire antérieure de l'épaule (1–6). Ils sont insérés en médial sur le bord labral antérieur de la glène et en distal en périphérie de la surface articulaire antérieure de la tête humérale. Le ligament gléno-huméral supérieur (LGHS) au pôle supérieur, le ligament gléno-huméral inférieur (LGHI) au pôle inférieur, le ligament gléno-huméral moyen (LGHM) entre les deux. Le LGHM est sujet à de nombreuses variations que sont sa forme (7,5, 8–10) et ses insertions (7,10–13). Les différentes études ne s'accordent pas sur leurs fréquences. Souvent décrit lors de dissections anatomiques sur cadavres ou d'examen d'imagerie, on ne retrouve que peu de descriptions anatomiques arthroscopiques formelles.

La lésion de la coiffe des rotateurs de l'épaule est une pathologie courante dont la fréquence augmente avec l'âge (14). Les douleurs chroniques de l'épaule représentent le deuxième motif de consultation en rhumatologie (15), et le troisième motif de consultation pour trouble musculo-squelettique en soins primaires (16), avec une incidence en consultation de médecine générale de 11,2 pour 1000 patients par an (17). Ainsi, les tendinopathies et bursopathies de l'épaule représentent respectivement 48 % et 17 % des causes d'épaule douloureuse chronique en médecine générale (17).

Leur prévalence dans la population générale est estimée à 16 % de l'ensemble des plaintes fonctionnelles concernant l'appareil locomoteur (16). Ces atteintes sont un problème coûteux de santé

publique puisqu'elles induisent des absences répétées au travail (18), parfois associées à des compensations financières.

Sans intervention médicale, la pathologie va en s'aggravant avec une augmentation des douleurs et une limitation des mobilités. L'indication chirurgicale étant posée selon la demande fonctionnelle (19), il est difficile de la chiffrer en fonction de la gravité de l'atteinte. Loin d'être systématique, une intervention chirurgicale peut être réalisée en cas de conflit sous acromial (20), de rupture transfixiante et une demande fonctionnelle incompatible avec une simple rééducation, ou d'échec du traitement médical adapté et bien conduit (21).

Les facteurs de risques reconnus de tendinopathie de la coiffe des rotateurs sont les travaux répétitifs et/ou de force plus ou moins associés à la présence d'un conflit sous acromial, certaines pathologies systémiques (22,23), ainsi que certaines pratiques sportives. En dehors du conflit sous acromial dont le rôle est bien connu, celui de certains facteurs intrinsèques reste à définir dans la survenue des tendinopathies de l'épaule. Des prédispositions génétiques sont par exemple en cours d'évaluation (22), mais il est également possible que certaines variables anatomiques aient une influence, comme le LGHM. Ce dernier entretient d'étroits rapports anatomiques avec le tendon du subscapulaire, le tendon du long biceps (LB) et son insertion. Il n'existe actuellement pas de publication dans la littérature scientifique internationale établissant ou réfutant un lien entre les différentes variations anatomiques du LGHM et les lésions dégénératives de la coiffe des rotateurs.

À partir de 300 arthroscopies d'épaule consécutives, cette thèse propose d'établir prospectivement la fréquence des différentes variations anatomiques du LGHM et d'examiner leur influence sur l'apparition de lésions dégénératives du tendon du subscapulaire, du tendon du LB et de son insertion glénoïdale.

# Prérequis

## I. Anatomie (1,3, 24)

Les muscles de la coiffe des rotateurs entourent la tête humérale, en profondeur par rapport au muscle deltoïde. Ils participent essentiellement aux rotations de l'articulation gléno-humérale, mais également à son abduction et à sa stabilisation.

**Figure 1 — Vue latérale d'une épaule droite**
**Projection des coupes sagittales des muscles de la coiffe des rotateurs**

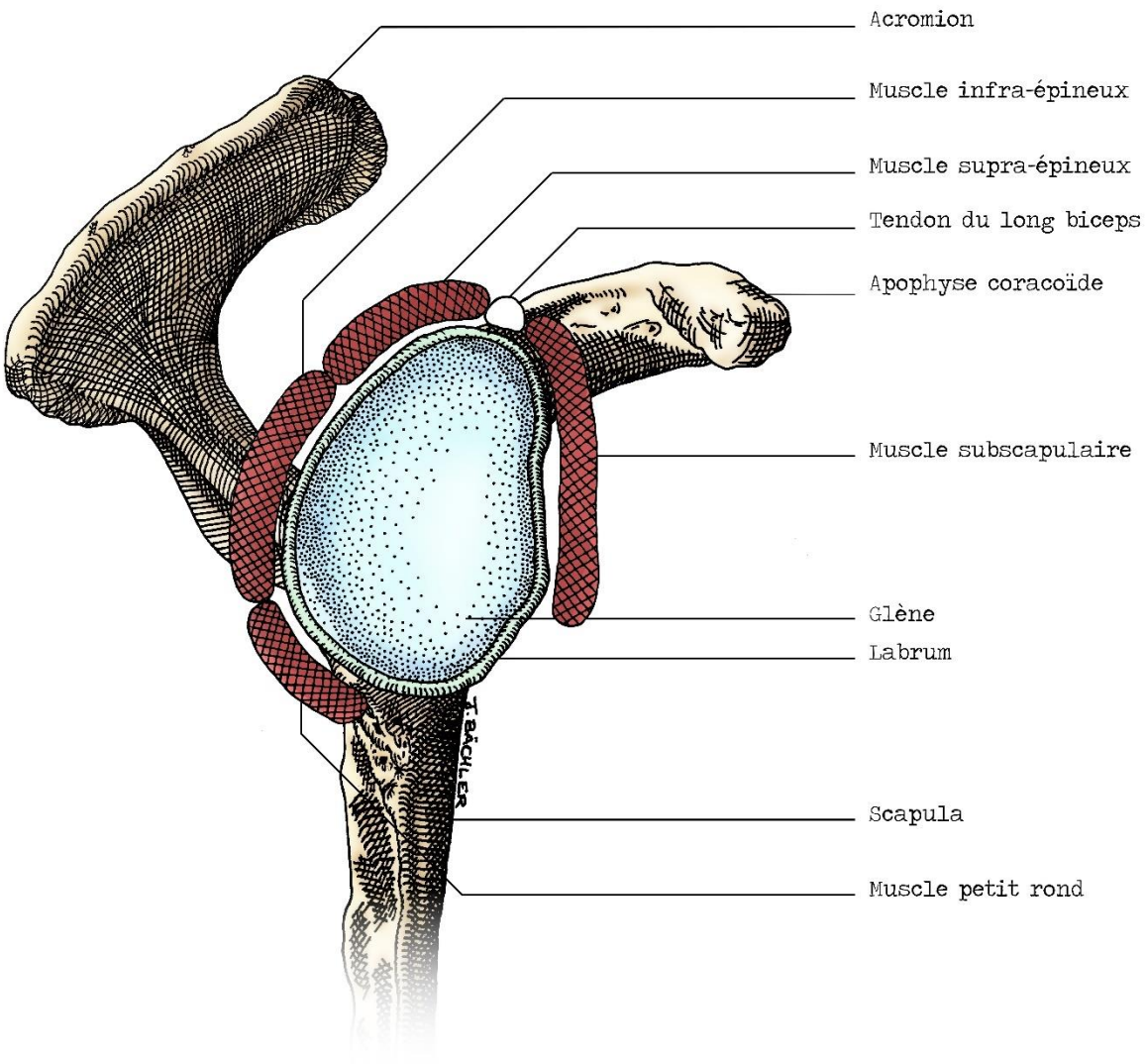

## 1. Muscle subscapulaire

– Morphologie : Muscle multipenné en trois grandes parties.

– Origine : Fosse subscapulaire de la scapula

– Insertion : Tubercule mineur de l'humérus

– Vascularisation : Artère du cercle périscapulaire, artère thoracique latérale, artère circonflexe humérale postérieure

– Innervation : Nerf subscapulaire (C5-6 > faisceau postérieur du plexus brachial)

– Rapports : Nerf axillaire et fosse axillaire en avant. Bourse subcoracoïdienne au niveau du tendon. Tendon du LB de façon indirect à la terminaison tendineuse. Complexe ligamentaire gléno-huméral en arrière de la portion tendineuse.

– Fonction : Majoritairement rotation interne. Coaptation gléno-humérale. Faible adduction.

– Palpation : Tendon sur la face antérieure de l'épaule sur le tubercule mineur.

– Tests cliniques : Press belly test, lift off test de Gerber, Bear hug test

**Figure 2 — Vue antérieure d'une épaule droite : muscle subscapulaire**

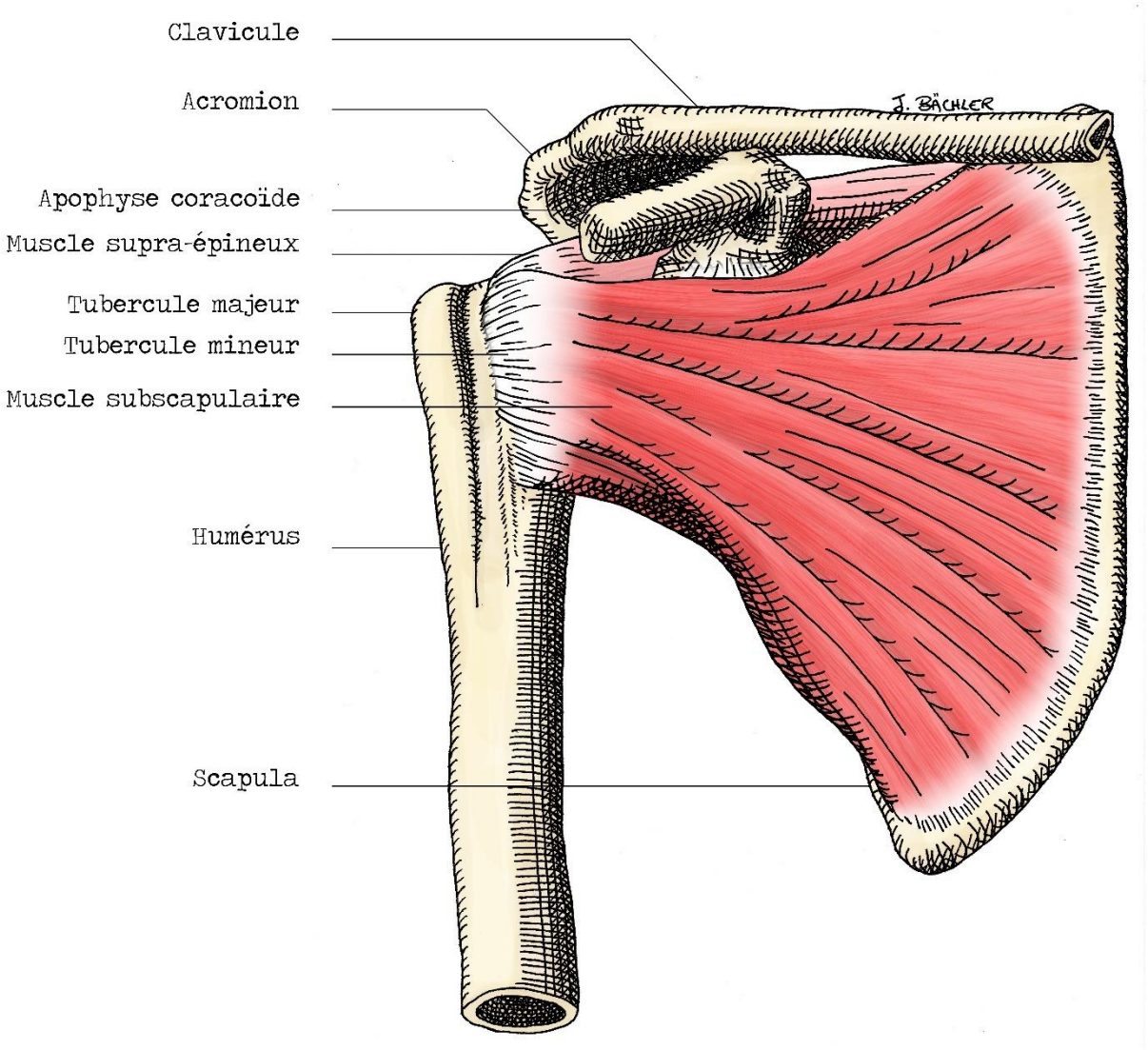

## 2. Supra-épineux

– Morphologie : Muscle penné, en deux régions

– Origine : Deux tiers médiaux de la fosse supra-épineuse de la scapula

– Insertion : Bord supérieur du tubercule majeur de l'humérus

– Vascularisation : Artère supra-scapulaire et cercle artériel périscapulaire.

– Innervation : Nerf supra-scapulaire (C4-6)

– Rapports : Bourse subacromiale au niveau de la jonction myotendineuse. Bourse subdeltoïdienne en distalité.

– Fonction : Abduction essentiellement de 0 à 90°. Coaptation gléno-humérale.

– Palpation : Muscle en fosse supra-épineuse. Tendon sur le bord supérieur du tubercule majeur à l'aplomb de l'acromion en rétropulsion et rotation interne.

– Tests cliniques : Force en abduction et rotation interne. Test de Jobe. Drop arm sign.

**Figure 3 — Vue postérieure d'une épaule droite : muscle supra-épineux**

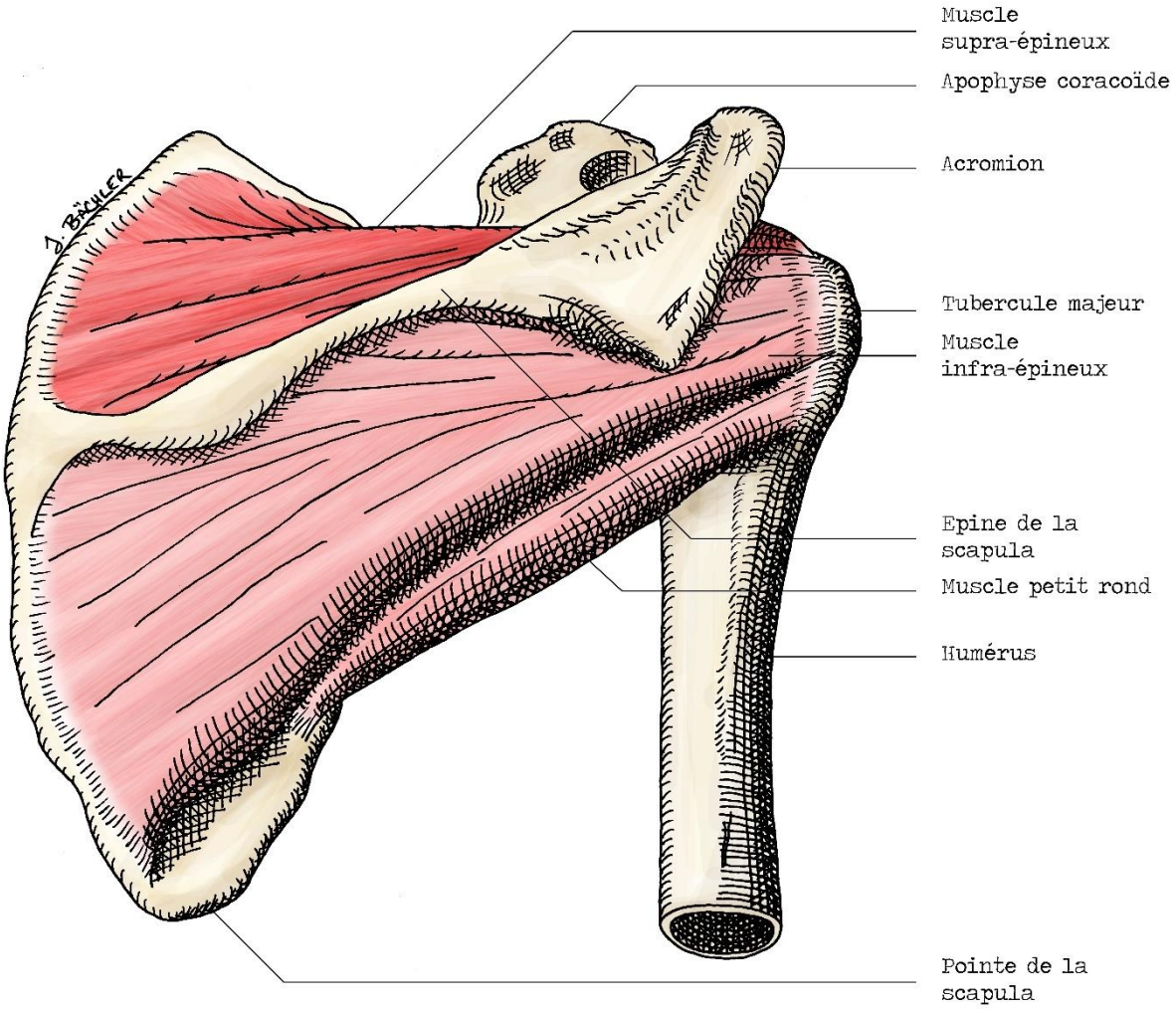

## 3. Infra-épineux

– Morphologie : Muscle penné

– Origine : Deux tiers médiaux de la fosse infra-épineuse de la scapula

– Insertion : Facette moyenne du tubercule majeur de l'humérus

– Vascularisation : Artère supra-scapulaire et artère circonflexe scapulaire.

– Innervation : Nerf supra-scapulaire (C4-6)

– Rapports : Le tendon s'accole à celui du petit rond et forme un tendon terminal conjoint. Muscle deltoïde en superficie.

– Fonction : Majoritairement rotation externe. Adduction. Coaptation gléno-humérale.

– Palpation : Muscle dans la fosse infra-épineuse. Tendon à travers le deltoïde, sous l'angle postéro-latéral de l'acromion.

– Tests cliniques : Difficile à individualiser du petit rond. Plutôt RE2. Manœuvre de Patte. Signe du portillon. Signe du clairon.

**Figure 4 — Vue postérieure d'une épaule droite : muscle infra-épineux**

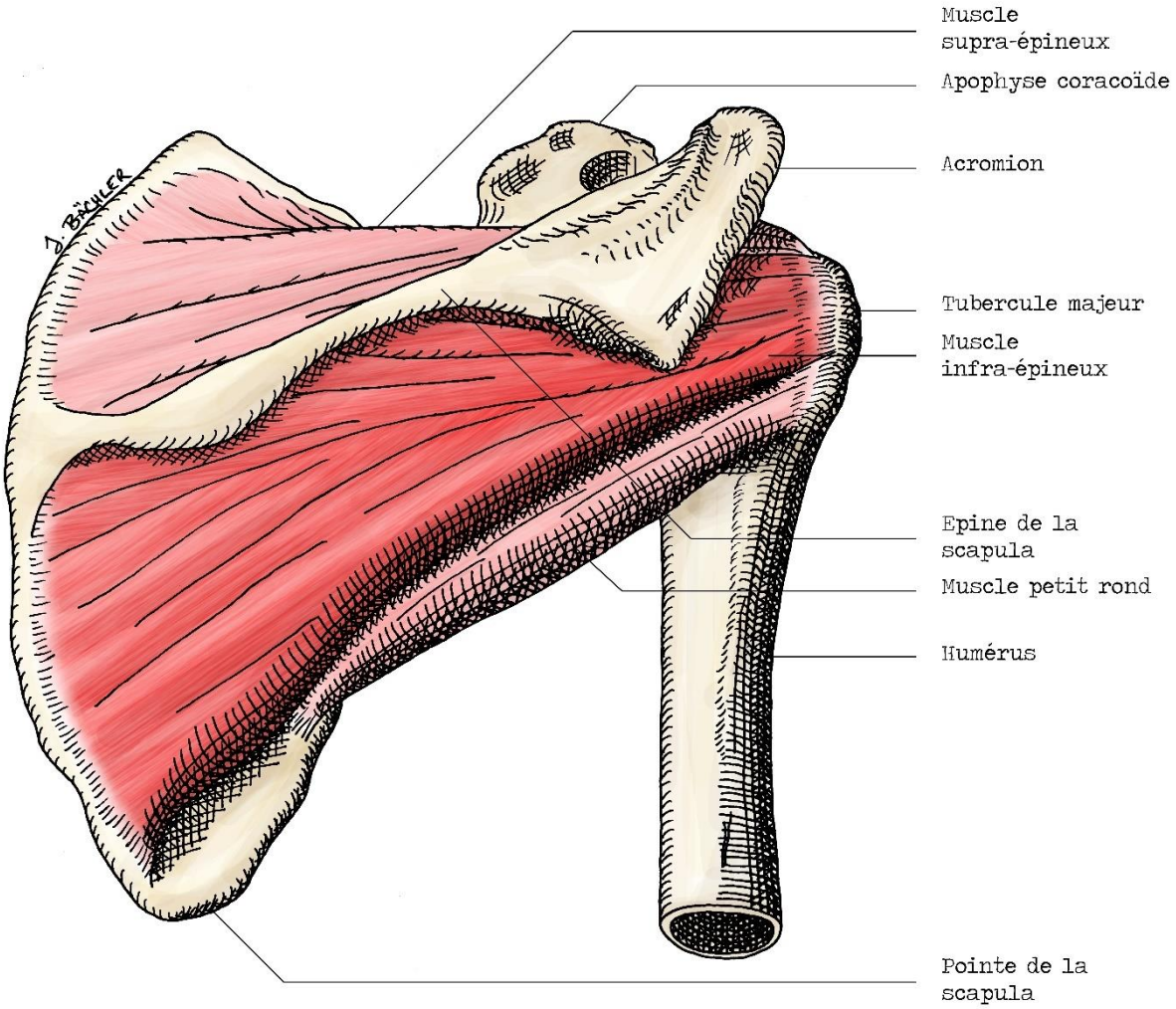

## 4. Petit rond

– Morphologie : Muscle penné.

– Origine : Bord latéral de la face postérieure de la scapula

– Insertion : Partie inférieure du bord postérieur du tubercule majeur de l'humérus

– Vascularisation : Artère circonflexe humérale, artère circonflexe scapulaire.

– Innervation : Nerf axillaire (C5-6)

– Rapports : Accolé au muscle infra-épineux.

– Fonction : Rotation externe. Coaptation gléno-humérale. Décélération de la rotation interne.

– Palpation : À travers le deltoïde sur la partie inférieure et postérieure du tubercule majeur.

– Tests cliniques : Difficile à individualiser de l'infra-épineux. Plutôt RE1. Manœuvre de Patte. Signe du portillon. Signe du clairon.

**Figure 5 — Vue postérieure d'une épaule droite : muscle petit rond**

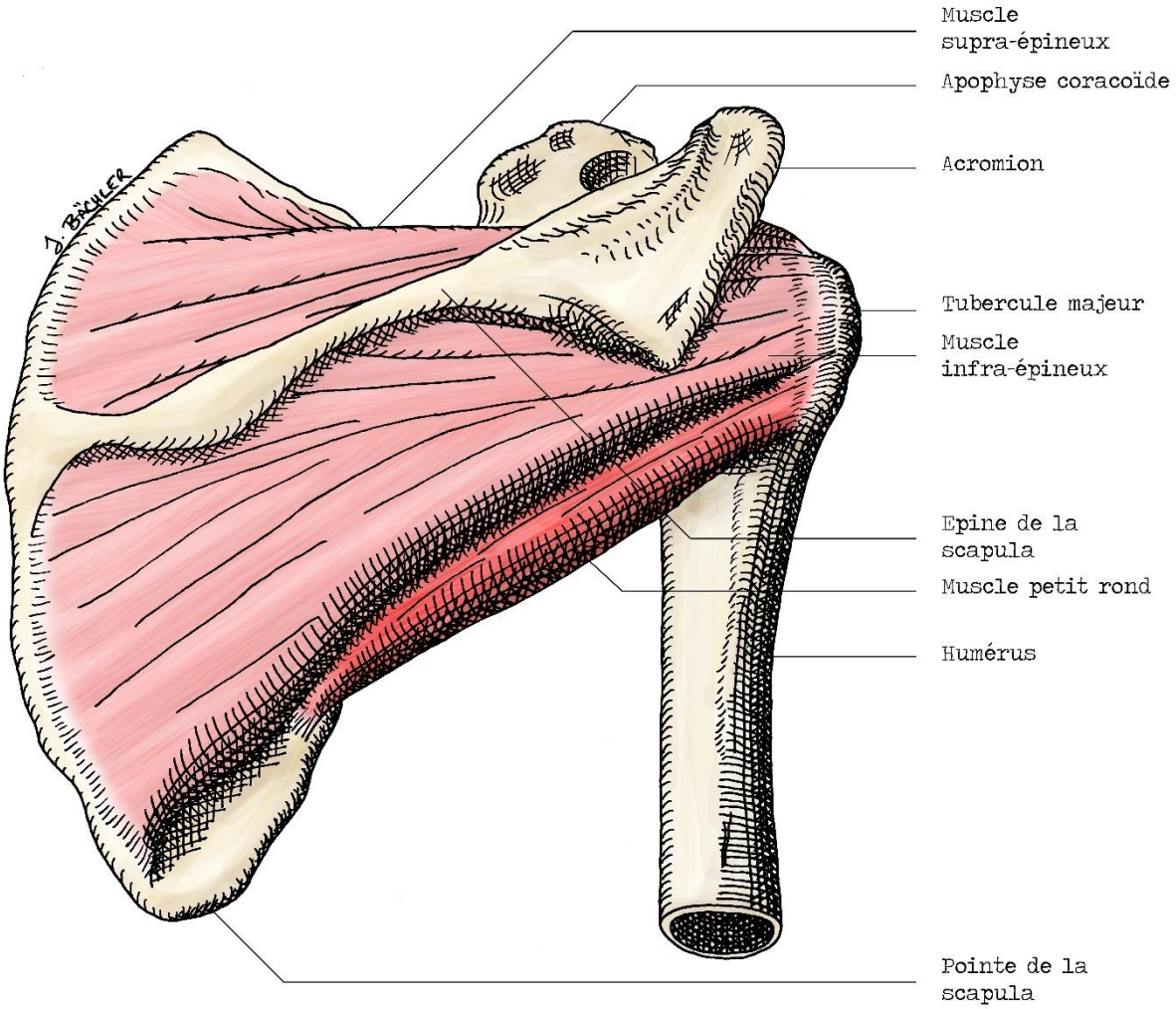

## 5. Long chef du biceps brachial

– Morphologie : Muscle fusiforme

– Origine : Processus supra-glénoïdien de la scapula

– Insertion : Tubérosité radiale

– Vascularisation : Branches de l'artère brachiale

– Innervation : Nerf musculo-cutané

– Rapports : Au niveau du tendon : gouttière inter-tubérositaire. LGHS, ligament coraco-huméral, portion tendineuse du subscapulaire et du supra-épineux.

– Fonction : Majoritairement, flexion et supination du coude. De façon mineure, abduction de l'épaule.

– Tests cliniques : Palm-up test. Signe de Popeye. Test de Yergason. Test de O'Brien

**Figure 6 — Vue antérieure d'une épaule droite : muscle biceps brachial**

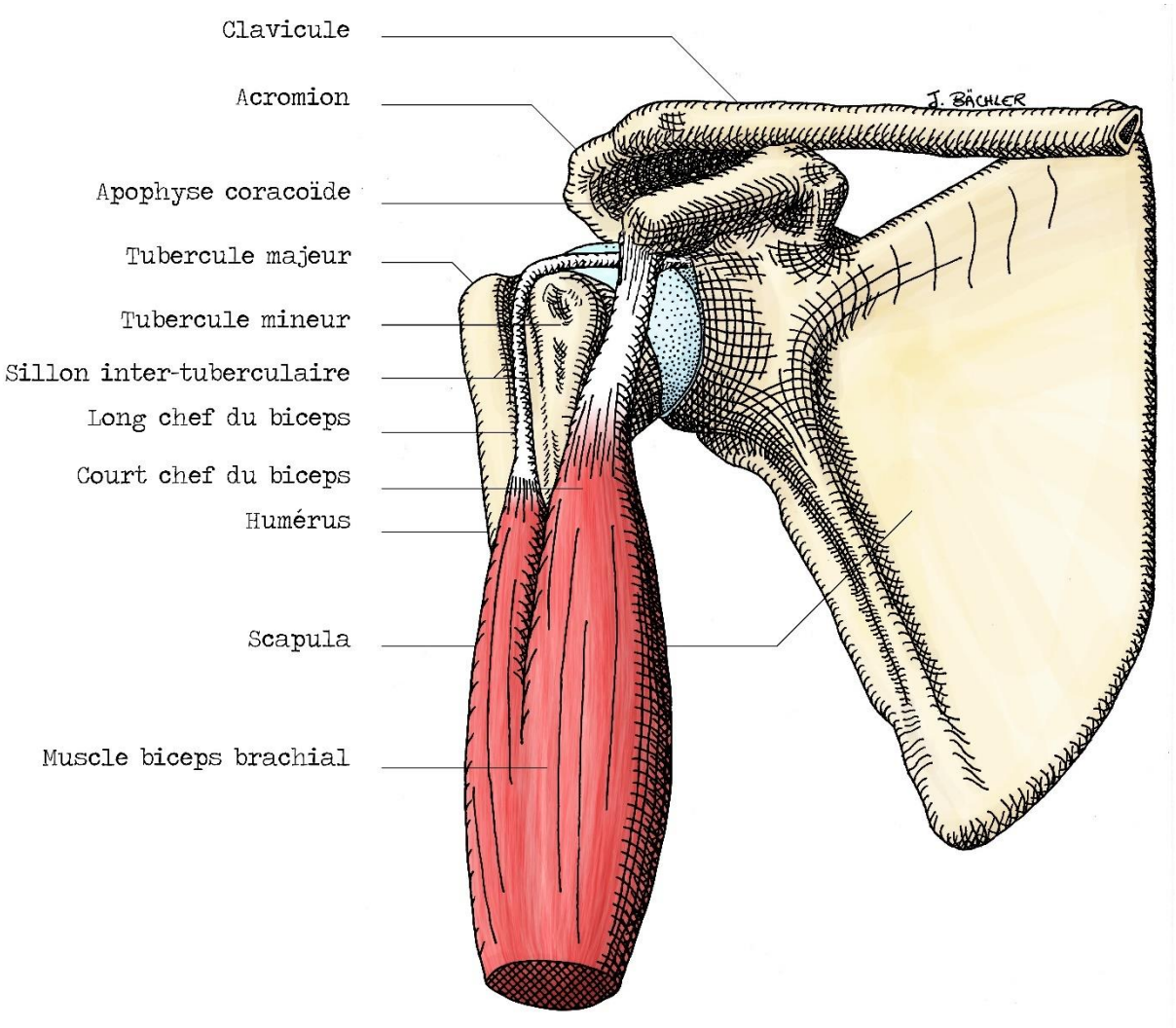

## 6. Complexe ligamentaire gléno-huméral

### Ligaments gléno-huméraux

Les trois ligaments gléno-huméraux, Figure 7, renforcent la capsule articulaire en antérieur et vont du labrum jusqu'au bord médial du tubercule mineur.

**Figure 7 — Vue antérieure d'une épaule droite : ligaments gléno-huméraux**

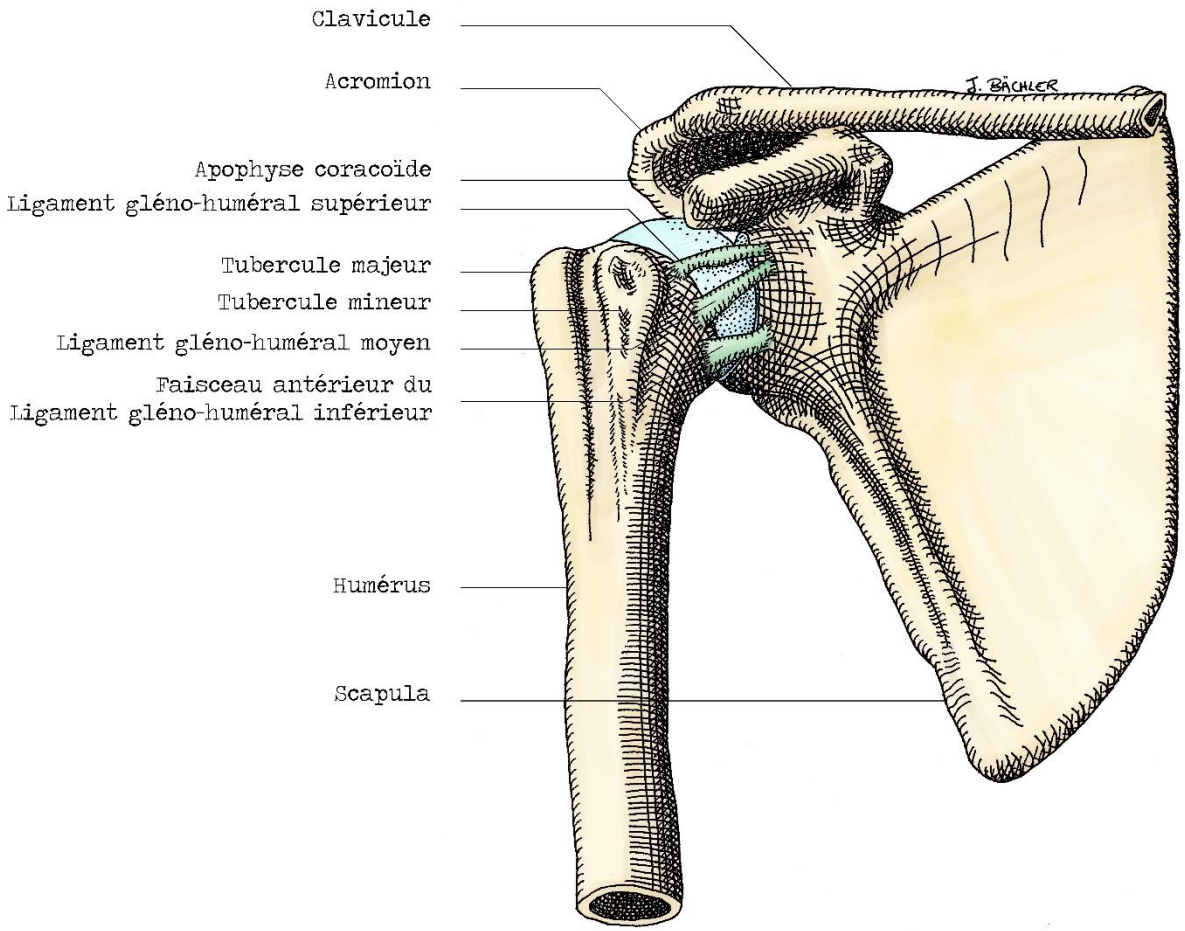

### Buford complex

Le Buford complex, Figure 8, est une forme particulière du LGHM associant une forme cord-like, une agénésie de la portion antérieure du labrum et une insertion commune avec le LGHS au pied du tendon du LB.

**Figure 8 — Vue latérale de la scapula : Buford complex**

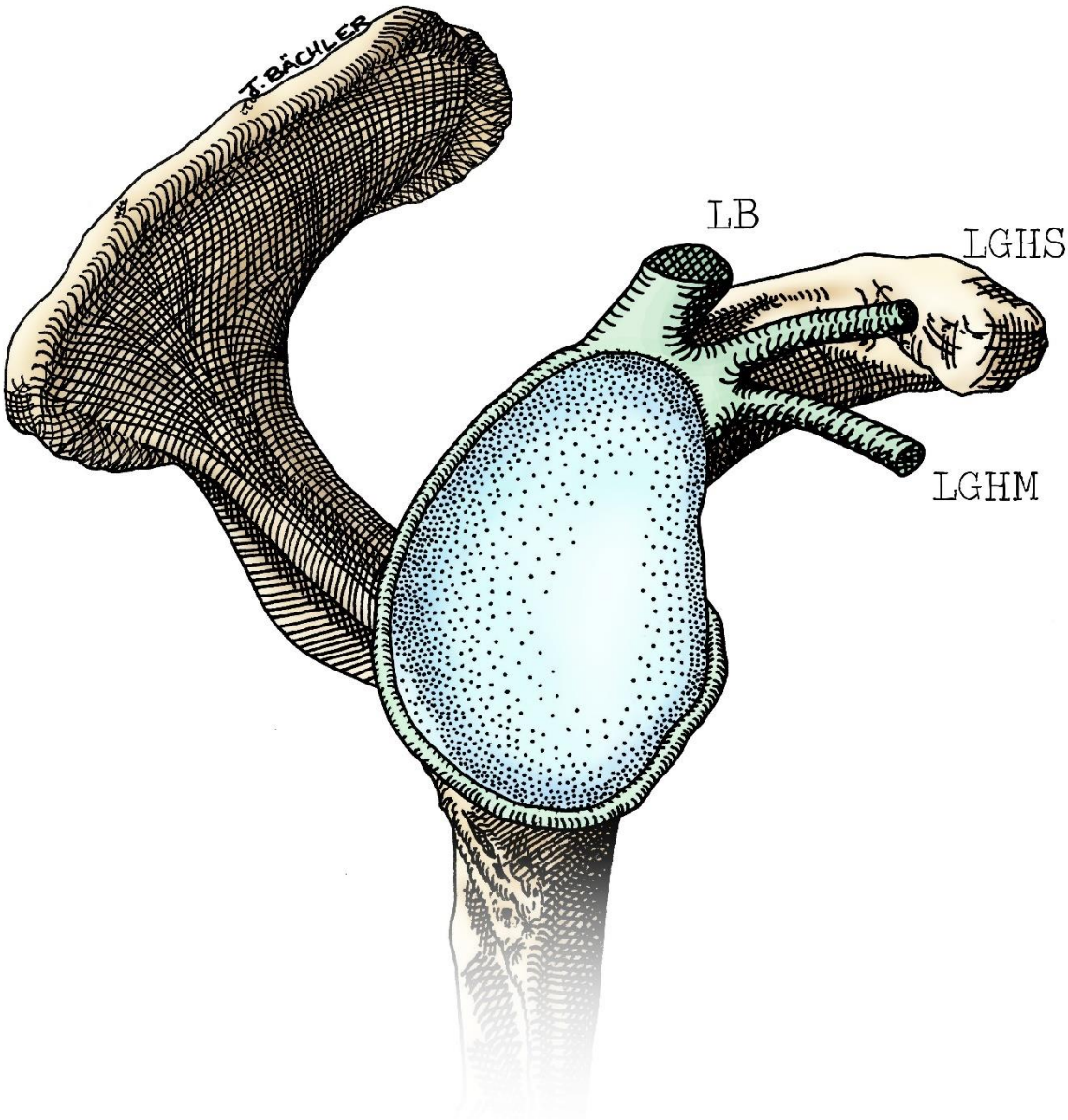

## II. Biomécanique de la coaptation de l'épaule

Ce paragraphe reprend essentiellement les concepts fondamentaux expliqués par le Pr F. Duparc dans les cahiers d'enseignement de la SOFCOT 2011 sur les ruptures de la coiffe des rotateurs (24), sans reformuler. Le texte constitue donc dans son ensemble une citation, à l'exception des schémas qui ont été redessinés pour les besoins de cette thèse.

### 1. Synergie

La « synergie » est le maître mot de la biomécanique de la coiffe des rotateurs. Les quatre muscles participent à la réalisation des mouvements d'abduction, d'antépulsion et de rotations interne et externe.

Le moment d'équilibre des rotateurs contribue au centrage actif de la tête humérale par rapport à la cavité glénoïdale de la scapula. Ce centrage actif prend toute son importance au cours de l'élévation du membre supérieur sous l'action du muscle deltoïde et des muscles élévateurs de la scapula (Figure 9, Figure 10, Figure 11, Figure 12).

Le recrutement non spécifique des quatre muscles de la coiffe précède immédiatement la contraction deltoïdienne et agit en stabilisant l'articulation scapulo-humérale, en appliquant la tête humérale contre le centre de la cavité glénoïdale (25,26). Puis l'action de chaque muscle de la coiffe devient plus spécifique au cours de la progression du mouvement. Non seulement la contraction est synergique, mais elle concerne tous les muscles de la coiffe (27).

Légendes des Figure 9, Figure 10, Figure 11 et Figure 12

SE : Supra-épineux. SC : Subscapulaire. IE : Infra-épineux. PR : Petit rond.

Figure 9. Abduction nulle. Le point C correspond à la contrainte de compression du muscle deltoïde sur le tubercule majeur. La résultante R correspond au cumul des actions des quatre muscles de la coiffe. Ces éléments contribuent au maintien du centrage de la tête humérale face à la cavité glénoïdale lors de l'élévation du bras sous l'action du deltoïde.

Figure 10. Abduction à 30°. La force de compression du deltoïde est encore efficace. Le supra-épineux développe son rôle d'abducteur. Les autres muscles de la coiffe des rotateurs contribuent au centrage actif.

Figure 11. Abduction à 90°. Le deltoïde est parallèle à l'axe de l'humérus, la force de compression s'annule. La résultante contribue au centrage et à la mise en compression de la tête humérale sur la cavité glénoïdale. Le supra-épineux est le seul muscle situé au-dessus de cette résultante, les trois autres muscles sont situés sous l'axe du mouvement.

Figure 12. Abduction à 150°. La bascule latérale de la scapula complète l'abduction réalisée dans l'articulation scapulo-humérale. C'est la « zéro position de Saha » permettant en rééducation de solliciter passivement les rotations de l'épaule en course courte des tendons de la coiffe des rotateurs, donc sans danger pour une réparation tendineuse récente.

**Figure 9 — Contraintes de stabilisation active à 0° d'abduction**

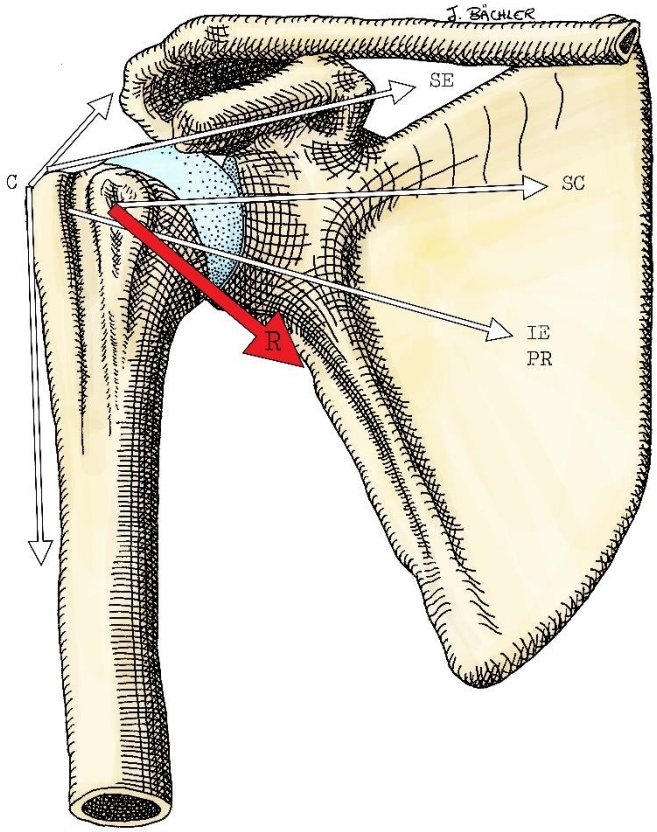

**Figure 10 - Contraintes de stabilisation active à 30° d'abduction**

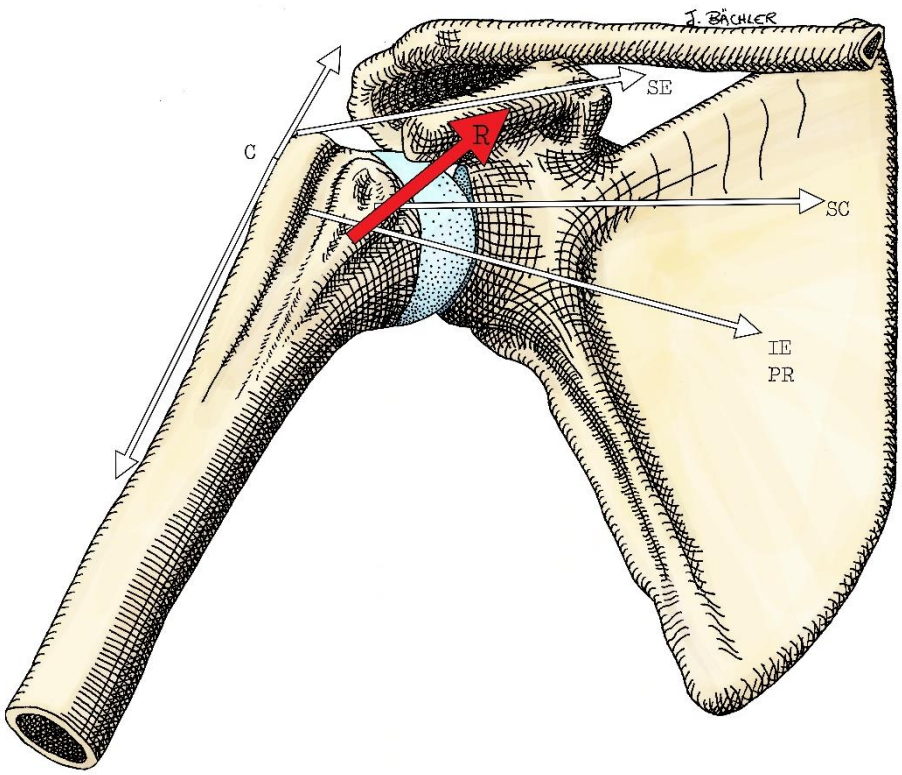


**Figure 11 - Contraintes de stabilisation active à 90° d'abduction**

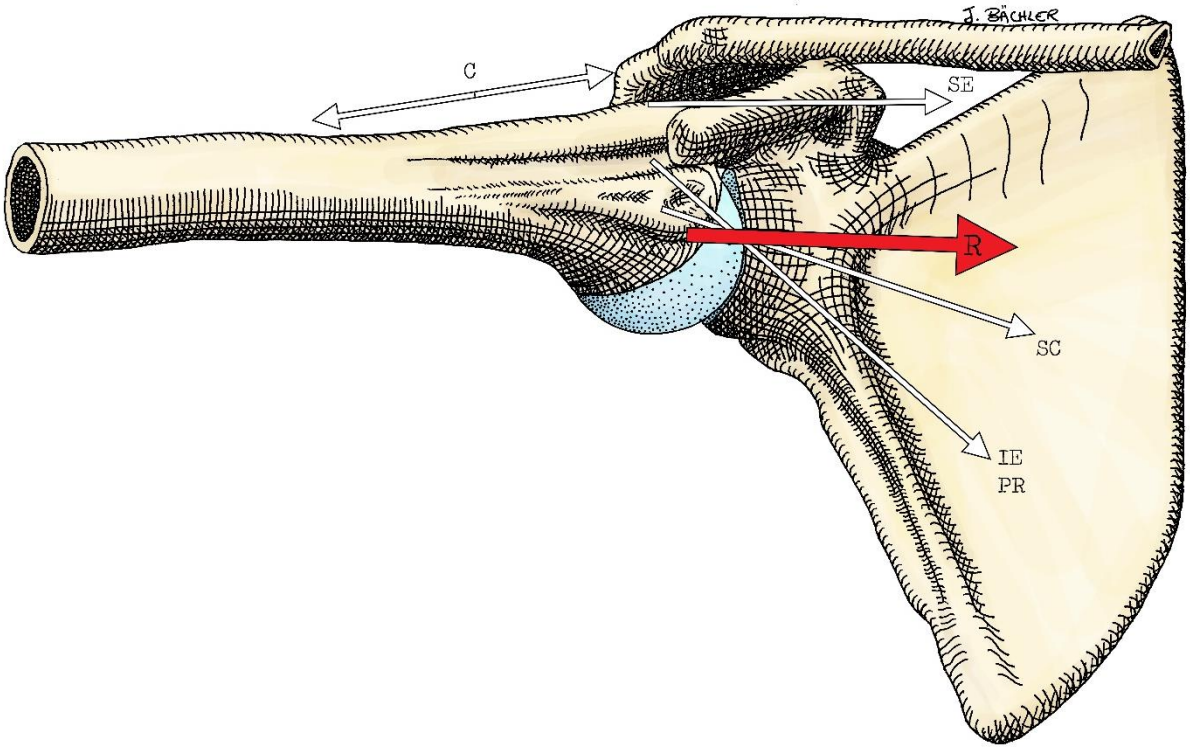

**Figure 12 - Contraintes de stabilisation active à 150° d'abduction**

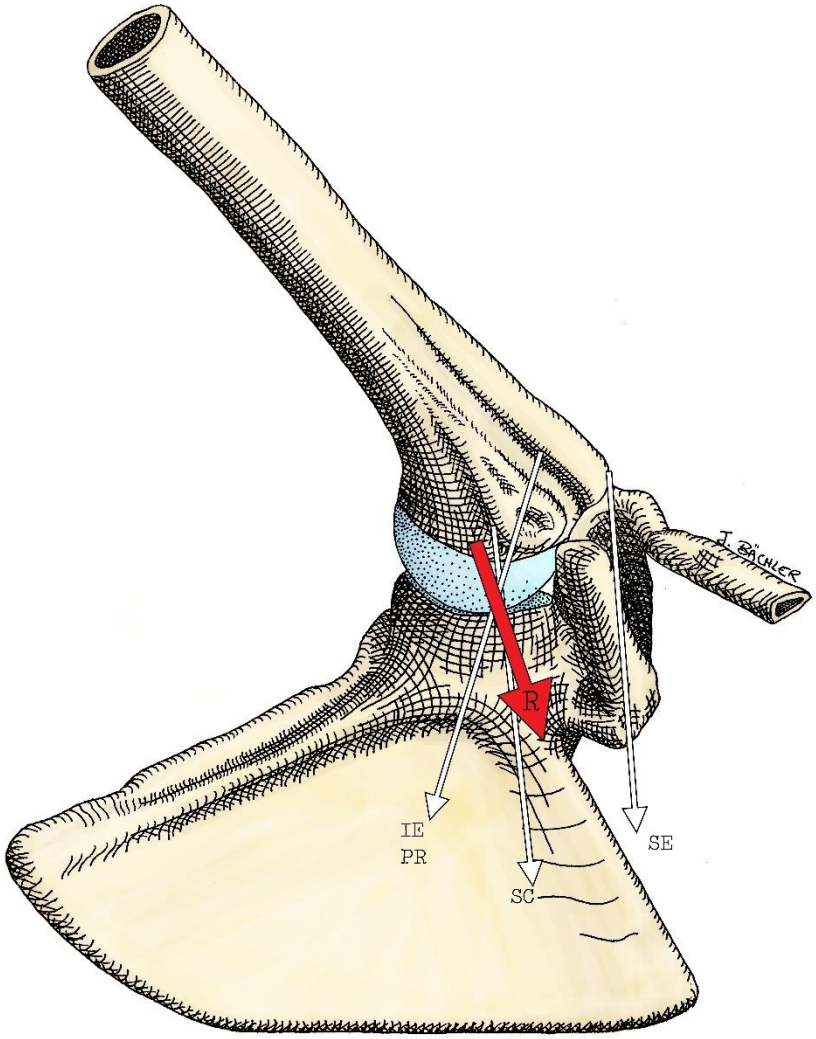


## 2. Apports de la biomodélisation

Le rôle de stabilisateur passif de la coiffe des rotateurs s'ajoute à ceux du labrum, de la capsule scapulo-humérale et de ses renforts que constituent les ligaments gléno-huméraux, ainsi qu'à l'action du ligament coraco-huméral (28). L'effet de vide intervient dans les 40° du début de l'abduction pour assurer ce centrage et les ligaments gléno-huméraux sont en situation de détente jusqu'à 45° d'abduction (29,30). Le labrum est donc fondamental dans la stabilisation au cours du début de l'élévation latérale.

La résultante d'action lors de la contraction du deltoïde contribue à une action de centrage de la tête humérale (31). Cette conception conforte celle de Gagey (32) et limite celle d'une force

uniquement de type ascensionnel développée par le deltoïde (33). Ce point est mis en valeur par le travail de renforcement du deltoïde qui peut être contributif, dans la prise en charge kinésithérapique de certaines ruptures de coiffe.

La représentation biomécanique actuelle de la coiffe des rotateurs reste liée à l'abduction isolée et mériterait d'être étudiée en association avec les mouvements de rotations, mouvements combinés essentiels à l'utilisation de la main, finalité fonctionnelle de l'épaule et du membre supérieur.

## III. SLAP lesions

Les lésions SLAP sont les lésions du labrum supérieur antéro-postérieur. La classification utilisée dans cette thèse distingue sept types de lésions (34) de type Snyder réactualisée.

Lésion SLAP de type I

Effilochage dégénératif du labrum supérieur avec insertion du tendon du long biceps intacte.

**Figure 13 — Lésion SLAP de type I**

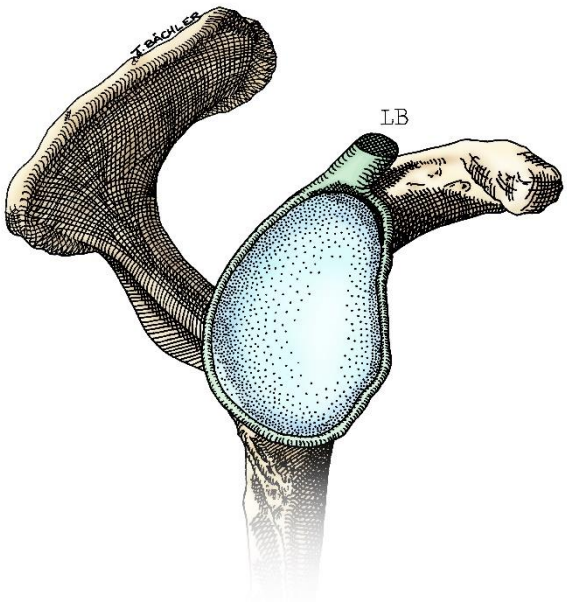

Lésion SLAP de type II

Détachement du labrum supérieur et du tendon du long biceps de l'anneau glénoïdal.

**Figure 14 — Lésion SLAP de type II**

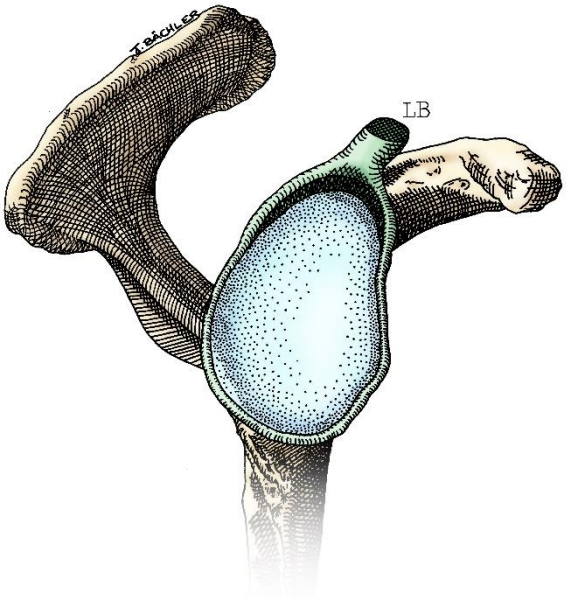


Lésion SLAP de type III

Lésion en anse de seau du labrum supérieur avec insertion du tendon du long biceps intacte.

**Figure 15 — Lésion SLAP de type III**

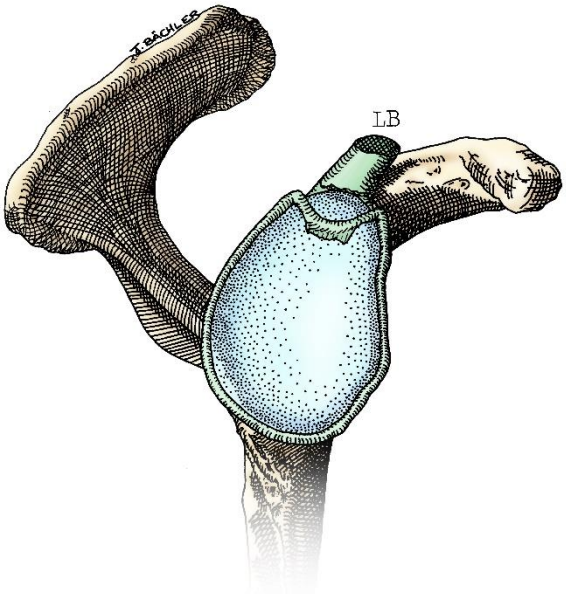


Lésion SLAP de type IV

Lésion en anse de seau du labrum supérieur avec extension à l'insertion du tendon du long biceps.

**Figure 16 — Lésion SLAP de type IV**

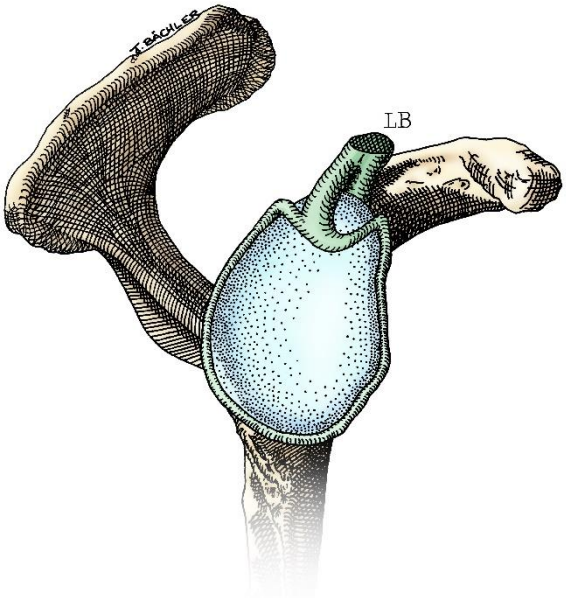

Lésion SLAP de type V

Détachement du labrum supérieur antéro-postérieur avec extension au labrum antéro-inférieur.

**Figure 17 — Lésion SLAP de type V**

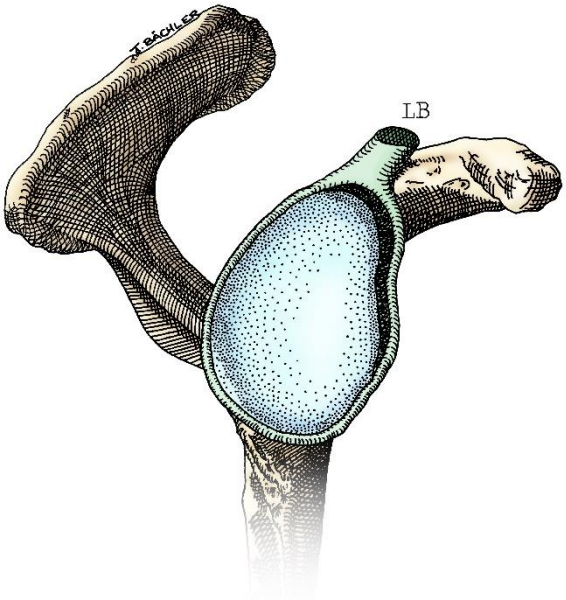


Lésion SLAP de type VI

Détachement du labrum supérieur et du tendon du long biceps de l'anneau glénoïdal, avec une lésion libre en anse de seau en antérieur ou en postérieur.

**Figure 18 — Lésion SLAP de type VI**

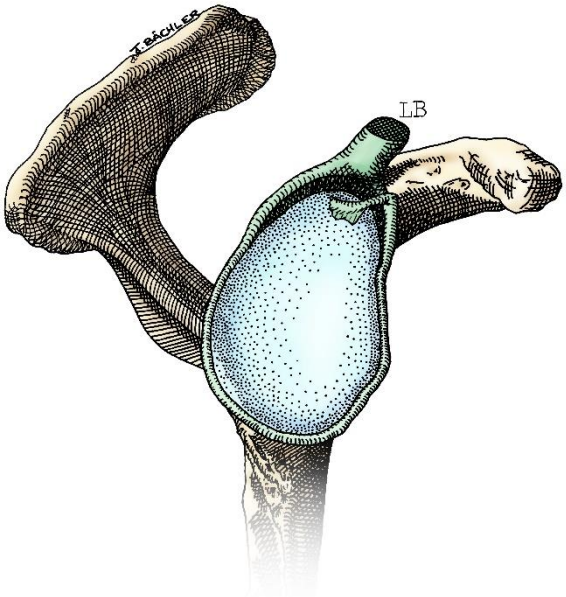


Lésion SLAP de type VII

SLAP avec extension au LGHM.

**Figure 19 — Lésion SLAP de type VII**

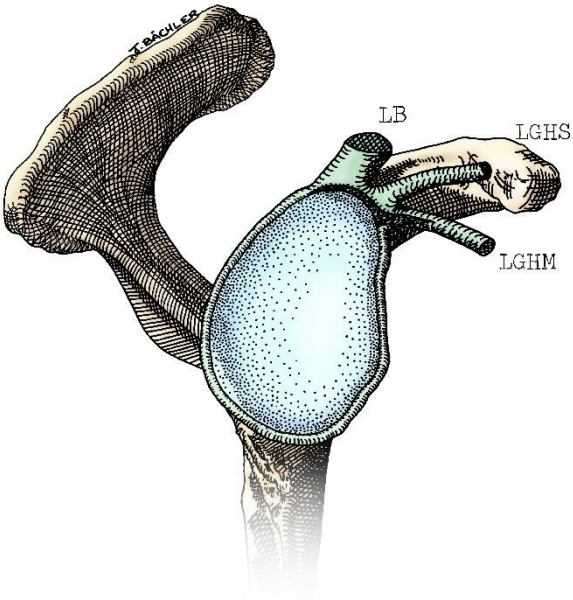

# Patients et Méthodes

## I. Méthodes de sélection

### 1. Déroulement de l'étude

#### a. Caractéristiques de l'étude

Nous avons mené une étude prospective monocentrique au cours de laquelle ont été recueillies les données d'anatomie arthroscopique du ligament gléno-huméral moyen (LGHM) de forme et d'insertions, ainsi que les éventuelles lésions du tendon du LB, de son insertion et du tendon du subscapulaire.

Cette étude a été purement observationnelle et les données pertinentes ont été relevées lors de l'intervention programmée sans modification de la prise en charge de routine des différentes pathologies.

Aucune forme de randomisation n'a été envisagée.

#### b. Objectifs

L'objectif principal était d'établir ou de réfuter un lien statistique entre certaines variations anatomiques, de forme ou d'insertions, du LGHM et les lésions dégénératives du tendon du LB, du labrum supérieur antéro-postérieur ou du tendon du subscapulaire chez une population atteinte de douleurs chroniques de l'épaule.

L'objectif secondaire était de collecter des données épidémiologiques concernant la fréquence des différentes variations anatomiques du LGHM chez la même population, sur une série d'envergure suffisante pour déceler plusieurs cas des variations les plus rares.

### c. Éthique

Le protocole de cette étude a été présenté au comité d'éthique du centre hospitalo-universitaire d'Angers, a été approuvé et porte le numéro 2017-40.

## 2. Population cible

### a. Critères d'inclusion

Tous les patients venant pour une première chirurgie arthroscopique de l'épaule étaient inclus de manière consécutive sans limites d'âge. Cette épaule devant être vierge de toute intervention chirurgicale, à ciel ouvert ou arthroscopique.

Ces arthroscopies d'épaule ont été consécutives sur toute la durée de l'étude. Une surveillance régulière du registre a été réalisée par un opérateur indépendant pour s'assurer du respect de ce caractère consécutif.

### b. Critères d'exclusion

Tout évènement ayant pu dénaturer brutalement l'anatomie originale du patient par un traumatisme aigu a entrainé l'exclusion de l'épaule concernée.

En préopératoire, ont été exclues les épaules des patients ayant un des antécédents suivants : intervention chirurgicale de l'épaule, fracture du tiers supérieur de l'humérus, fracture de la glène, fracture du processus coracoïde, fracture du tiers externe de la clavicule ou luxation gléno-humérale.

Ont également été exclues les lésions dégénératives très sévères ne permettant pas l'identification formelle des structures anatomiques, soit les patients présentant une rupture de la coiffe des rotateurs non suturable.

## II. Méthodes d'observation

### 1. Relevé des données

L'ensemble des observations a été réalisé par trois chirurgiens seniors. Les données descriptives du LGHM ont été relevées lors de l'exploration de la cavité gléno-humérale. Ces données (Tableau I) ont été reportées dans un recueil informatisé sous la forme d'un tableur Excel à menus déroulants, disponible immédiatement en sortant de salle opératoire.

Tous les chirurgiens participant à l'étude ont réalisé la même voie d'abord optique pour l'exploration gléno-humérale. Il s'agit de la voie postérieure avec introduction du scope dans le « soft point » situé deux à trois centimètres en dessous de l'angle postéro-latéral de l'acromion et un à deux centimètres en médial. La visée est réalisée en direction de l'extrémité du processus coracoïde. Le passage se fait dans l'espace entre le muscle petit rond et le muscle infra-épineux.

Les observations réalisées en peropératoire, associées à des pièces d'anatomie issues de dissections, ont permis la réalisation de dessins anatomiques originaux représentant les variations anatomiques du LGHM. Ces dessins ont été réalisés à main levée sur papier dans un premier temps, puis corrigés et colorés par informatique dans un second.

La base de données informatisée a fait l'objet d'une inscription au registre de la Commission Nationale de l'Informatique et des Libertés (CNIL) et porte le numéro 2016-034.

## 2. Données recueillies

**Tableau I — Données recueillies**

| | | |
|---|---|---|
| Partie I | Âge | En années |
| | Métier | Texte libre |
| | Sexe | Homme |
| | | Femme |
| | Côté opéré | Droite |
| | | Gauche |
| | Intervention | Acromioplastie |
| | | Suture de coiffe des rotateurs |
| | | Autre |
| Partie II | Photos | Oui |
| | | Non |
| | Forme du LGHM | Absent |
| | | En nappe |
| | | Cord-like |
| | | Buford's complex |
| | Insertion glénoïdale du LGHM | Commune avec le LGHS |
| | | Commune avec le LGHS et le tendon du LB |
| | | Commune avec le tendon du LB |
| | | Absent |
| | Insertion distale du LGHM* | Osseuse |
| | | Tendineuse |
| | | Absent |
| | Lésions du LGHM | Aucune |
| | | Détachement de l'insertion labrale |
| | | Déchirure longitudinale |
| Partie III | Photos | Oui |
| | | Non |
| | Tendon du LB† | Intact |
| | | Lésions minimes |
| | | Lésions majeures |
| | | Rupture complète |
| | Geste sur le tendon du LB | Aucun |
| | | Nettoyage |
| | | Ténotomie |
| | | Ténodèse |
| | Insertion du LB | Pas de SLAP |
| | | SLAP I ou III |
| | | SLAP II, IV ou VI |
| | | SLAP V |
| | | SLAP VII |
| | Lésions du subscapulaire‡ | Intact |
| | | Lésions < 35 % |
| | | 35 % < lésions < 75 % |
| | | Lésions > 75 % |
| | Plan lésé du subscapulaire | Aucun |

| | | |
|---|---|---|
| | | Superficiel |
| | | Profond |
| | Geste sur le subscapulaire | Aucun |
| | | Nettoyage |
| | | Suture |
| | | Non suturable |
| | Geste sur le LGHM | Aucun |
| | | Section |
| | | Résection complète |
| | Autres lésions | Aucune |
| | | Petit rond |
| | | Supra-épineux |
| | | Infraépineux |
| | | Cartilagineuses |
| | Précisions éventuelles | Texte libre |

* L'insertion distale du LGHM a été considérée comme tendineuse dès que sa proportion d'insertion sur le tendon du subscapulaire était estimée par l'opérateur à plus de 50 %.

† Le qualificatif « minime » se rapporte ici à une atteinte de la forme du tendon, par exemple une déformation en sablier, ou une rupture inférieure à 25 % des fibres.

Le qualificatif « majeure » se rapporte à une atteinte de la forme associée à une rupture des fibres ou à une rupture supérieure à 25 % des fibres sans être totale.

‡ Le pourcentage de tendon lésé se rapporte à son épaisseur.

# III. Méthodes d'évaluation

## 1. Objectif principal

### a. Hypothèses de départ

Les seules données de la littérature ne permettaient pas de formuler d'hypothèses adéquates et étayées d'arguments statistiquement valables pour répondre à la problématique étudiée. Les premières hypothèses de départ ont donc été élaborées à partir de données moins formelles. En considérant en premier lieu les rapports anatomiques connus, associés à l'expérience clinique de chirurgiens expérimentés, il est apparu que toutes les variations de forme ou d'insertion n'avaient pas le même encombrement local. Certaines variations pouvaient donc potentiellement créer des conflits anatomiques. Une insertion haut placée sur la glène favoriserait-elle les lésions du tendon du LB ? Une

forme encombrante ou plus dense, la forme cord-like en particulier, empiétant sur la zone du tendon du subscapulaire pourrait-elle être à l'origine de son usure prématurée ?

Il fallait également considérer les paramètres biomécaniques locaux. Lorsque l'insertion distale du LGHM est osseuse, la tension exercée par ce dernier sur son point d'ancrage proximal est indépendante de la contraction des muscles de la coiffe des rotateurs et uniquement fonction de la position de l'humérus par rapport à la scapula. Lors d'une insertion distale directement sur le tendon du subscapulaire, la variabilité de la tension exercée sur le labrum est dépendante à la fois de la position, mais également de l'activité contractile du muscle subscapulaire et de son élasticité passive. Il existe deux microsystèmes à la biomécanique différente, mais existe-t-il pour autant une différence sur l'apparition de lésions dégénératives ?

### b. Hypothèses étudiées

Devant la complexité de la question, aucune hypothèse n'a été écartée et tous les liens possibles étudiés. Pour chaque épaule observée, il a été recensé les associations des variables de la partie II du Tableau I avec celle de la partie III. Ces associations ont ensuite été comparées entre elles.

L'analyse statistique s'est portée sur un résultat qualitatif binaire opposant une lésion à une absence de lésion. La gravité des lésions a été échelonnée afin qu'en cas d'effectifs suffisants, une analyse en sous-groupe soit réalisable.

L'analyse initiale prévoyait donc de comparer :

– Les lésions du tendon du LB selon la forme du LGHM

**– Les lésions du tendon du LB selon l'insertion glénoïdale du LGHM**

– Les lésions du tendon du LB selon l'insertion distale du LGHM

**– Les lésions du tendon du subscapulaire selon la forme du LGHM**

– Les lésions du tendon du subscapulaire selon l'insertion glénoïdale du LGHM

– Les lésions du tendon du subscapulaire selon l'insertion distale du LGHM

– Les lésions de l'insertion du tendon du LB selon la forme du LGHM

– Les lésions de l'insertion du tendon du LB selon l'insertion glénoïdale du LGHM

**– Les lésions de l'insertion du tendon du LB selon l'insertion distale du LGHM**

Les trois lignes en gras représentent les hypothèses de départ évoquées au paragraphe précédent.

### 2. Objectif secondaire

Il s'agit d'une collecte de données épidémiologiques, à comparer avec les données déjà existantes.

## IV. Méthodologie statistique

### 1. Calcul de l'effectif

La littérature sur le sujet étant peu développée, l'évaluation du nombre de sujets nécessaire a été réalisée en recoupant les différentes statistiques d'une variation anatomique estimée comme peu fréquente, la forme cord-like, mais suffisamment décrite dans la littérature.

Si on souhaite montrer un delta de fréquence d'un évènement entre deux groupes d'au moins 25 % avec un risque alpha de 5 % et une puissance minimum de 80 %.

Si le groupe du plus faible effectif, comme une variation anatomique peu fréquente, est fixé à 30 sujets.

Alors un effectif total de 180 sujets est nécessaire, selon la feuille Excel de calcul d'effectif d'Anastat intitulée « Puissance V35 ».

Un groupe de 180 sujets suffit-il à observer 30 formes cord-like ?

En moyenne, le LGHM est absent dans un quart des cas. Soit $f_{LGHM}$ la fréquence de présence du LGHM estimée selon les données actuelles de la littérature sur l'ensemble des épaules observées :

$f_{LGHM} = 0,75$.

La variation anatomique cord-like est présente en moyenne dans quinze pour cent des LGHM. Soit $f_{cord\text{-}like}$ la fréquence de la variation cord-like estimée selon les données actuelles de la littérature sur l'ensemble des LGHM observés :

$f_{cord\text{-}like} = 0,15$

Soit $F_{cord-like}$ la fréquence de la variation cord-like estimée selon les données actuelles de la littérature sur l'ensemble des épaules observées :

$F_{cord\text{-}like} = f_{LGHM} \times f_{cord\text{-}like}$

$F_{cord\text{-}like} = 0,75 \times 0,15$

$F_{cord\text{-}like} = 0,1125$

Soit N le nombre d'épaules observées et $N_{cord\text{-}like}$ le nombre de LGHM de forme cord-like observés :

$N_{cord\text{-}like} = F_{cord\text{-}like} \times N$

Soit :

$$N = \frac{N_{cord\text{-}like}}{F_{cord-like}}$$

Soit $N_{cord-like} = 30$

$$N = \frac{30}{0,1125}$$

$N = 266,67$

Les données étant moyennées, ce nombre N total a été largement arrondi à la centaine supérieure afin de maximiser les chances d'obtenir un résultat significatif sur nos observations. Soit, le nombre d'épaules à observer prévu au début de l'étude était 300.

## 2. Méthodes d'analyses prévues

L'étude statistique a été réalisée à l'aide du logiciel Microsoft Excel 2016, ainsi que le site Internet BiostaTGV [https://marne.u707.jussieu.fr/biostatgv/]. Les données présentées sont des taux de lésion d'une des structures étudiées pour une variation anatomique donnée.

Pour la comparaison de plusieurs échantillons concernant la même structure anatomique X et le même site Y de variation anatomique, les données ont été en premier lieu évaluées par comparaison des intervalles de confiance à 95 % du taux de lésion de X calculés par le test de Student pour chaque variation de Y.

Si l'intersection des intervalles de confiance de deux échantillons était nulle, la valeur exacte de la *p-value* a été calculée par un test du $\chi 2$ si les conditions de validité le permettaient, par un test exact de Fisher dans le cas contraire.

Si l'intersection des intervalles de confiance de deux échantillons était faible et semblait dégager une tendance sans différence statistiquement significative, la valeur exacte de la *p-value* a été calculée par un test du $\chi 2$ si les conditions de validité le permettaient, par un test exact de Fisher dans le cas contraire.

Aucun calcul de la valeur exacte de la *p-value* n'a été réalisé dans les autres cas.

Si une différence du taux de lésion de la structure X était identifiée entre la variation Y1 et Y2 et que les effectifs le permettaient alors une analyse en sous-groupe a éventuellement été prévue, selon la pertinence clinique, sur le niveau de gravité de la lésion par comparaison des intervalles de confiance à 95 %, complétée de la même façon que précédemment décrit par un calcul de la valeur exacte de la *p-value*. Les effectifs attendus ne permettant probablement que de dégager des tendances pour cette analyse en sous-groupe.

# Résultats

## I. Description de la population

Entre le 1er juin 2016 et le 20 juin 2017, il y a eu 300 arthroscopies d'épaule successives répondant aux critères d'inclusion dans le département de chirurgie osseuse du CHU d'Angers.

Les caractéristiques de la population sont présentées dans le Tableau II.

**Tableau II — Population**

| | | | |
|---|---|---|---|
| Âge | | | |
| Moyenne | 53,9 ans | | |
| Médiane | 55 ans | | |
| Écart type | 11 ans | | |
| Patient le plus âgé | 84 ans | | |
| Patient le plus jeune | 21 ans | | |
| Sexe | | | 300 |
| Homme | 136 | (45,3 %) | |
| Femme | 164 | (54,7 %) | |
| Intervention | | | 300 |
| Acromioplastie | 204 | (68,0 %) | |
| Suture de coiffe | 93 | (31,0 %) | |
| Autre | 3 | (1,0 %) | |

# II. Résultats concernant l'épidémiologie anatomique du LGHM

## 1. Données recueillies

**Tableau III — Épidémiologie des variations anatomiques du LGHM**

| | | |
|---|---|---|
| Forme du LGHM | | 300 |
| Absent | 37 | (12 %) |
| En nappe | 216 | (72 %) |
| Cord-like | 44 | (15 %) |
| Buford's complex | 3 | (1 %) |
| Insertion glénoïdale du LGHM | | 300 |
| LGHM absent | 37 | (12 %) |
| LGHM entre le LGHS et le LGHI | 131 | (44 %) |
| LGHM commun avec le LGHS | 85 | (28 %) |
| LGHM commun avec le LGHS et le tendon du LB | 27 | (9 %) |
| LGHM commun avec le tendon du LB | 20 | (7 %) |
| Latéralité | | 300 |
| LGHM absent | 37 | (12 %) |
| Insertion osseuse sur l'humérus | 63 | (21 %) |
| Insertion à plus de 50 % sur le tendon du subscapulaire | 200 | (67 %) |

LGHM : ligament gléno-huméral moyen ; LGHS : ligament gléno-huméral supérieur ; LGHI : ligament gléno-huméral inférieur ; LB : long biceps

## 2. Forme du LGHM

**Figure 20 – Forme du LGHM**

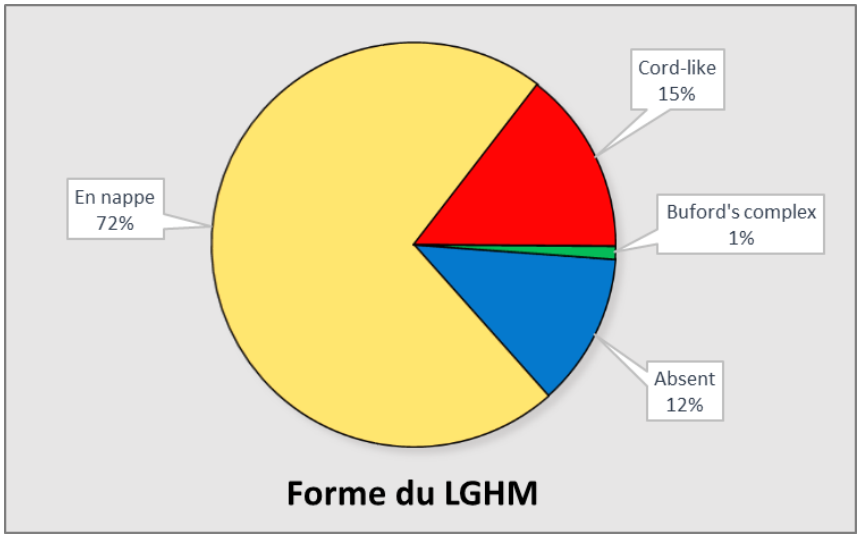


**Figures 21 — Vues arthroscopiques postéro-antérieures d'une épaule droite**

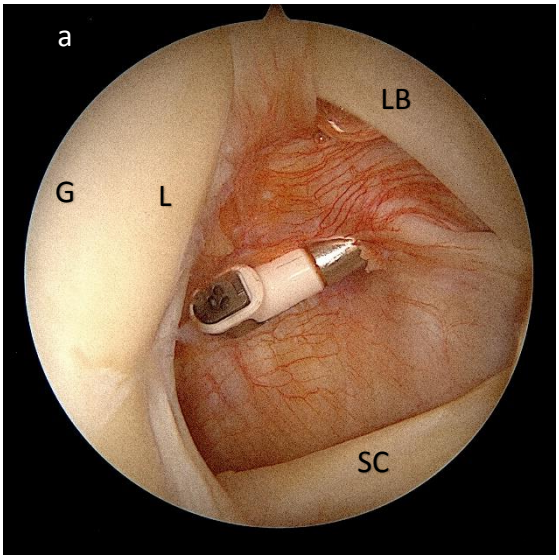


a. Ligament gléno-huméral moyen absent
b. Ligament gléno-huméral moyen en nappe
c. Ligament gléno-huméral moyen cord-like

Légendes
LGHM : Ligament gléno-huméral moyen
LGHS : Ligament gléno-huméral supérieur
LB : Tendon du long biceps
G : Glène
H : Tête humérale
L : Labrum
SC : Subscapulaire

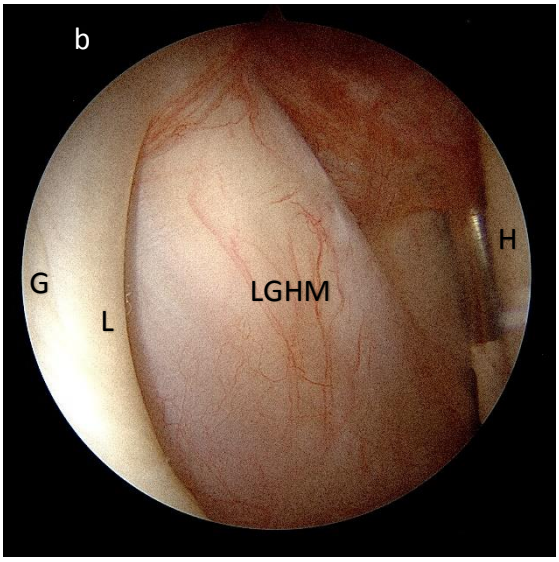


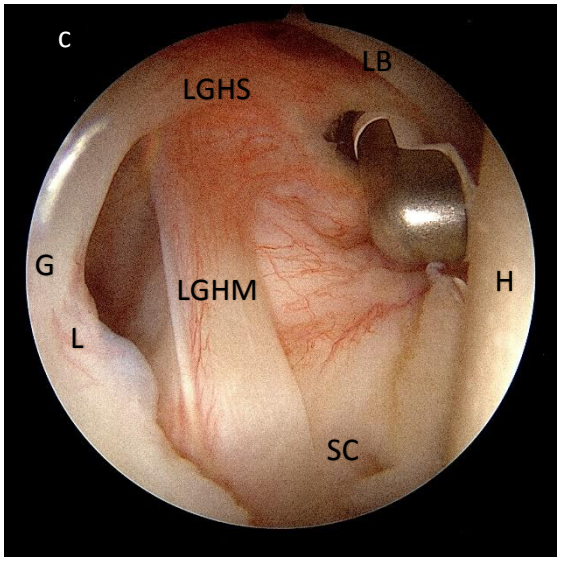

## 3. Insertion glénoïdale du LGHM

**Figure 22 – Insertion glénoïdale du LGHM**

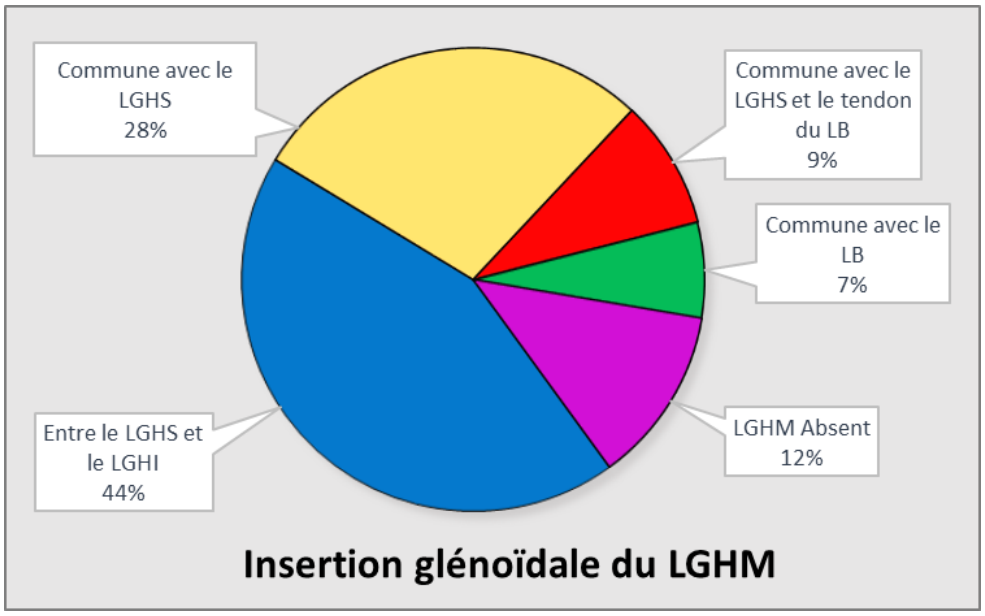


**Figure 23 — Vues arthroscopiques postéro-antérieures d'une épaule droite**
**LGHM inséré entre le LGHS et le LGHI**

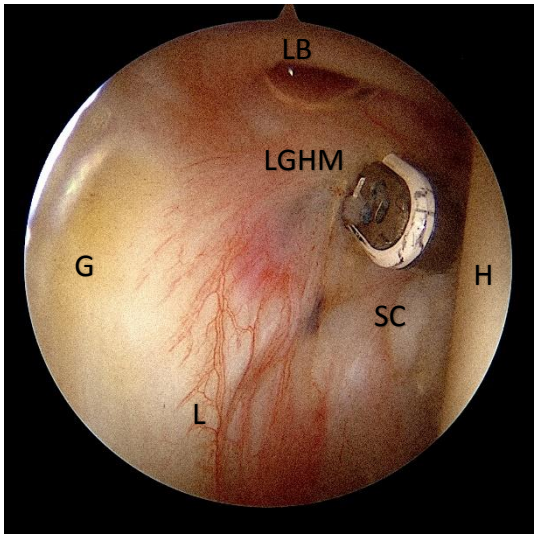


LGHM : Ligament gléno-huméral moyen
LGHS : Ligament gléno-huméral supérieur
LB : Tendon du long biceps
G : Glène
H : Tête humérale
L : Labrum
SC : Subscapulaire

**Figure 24 — Vue latérale de la scapula : LGHM inséré entre le LGHS et le LGHI**

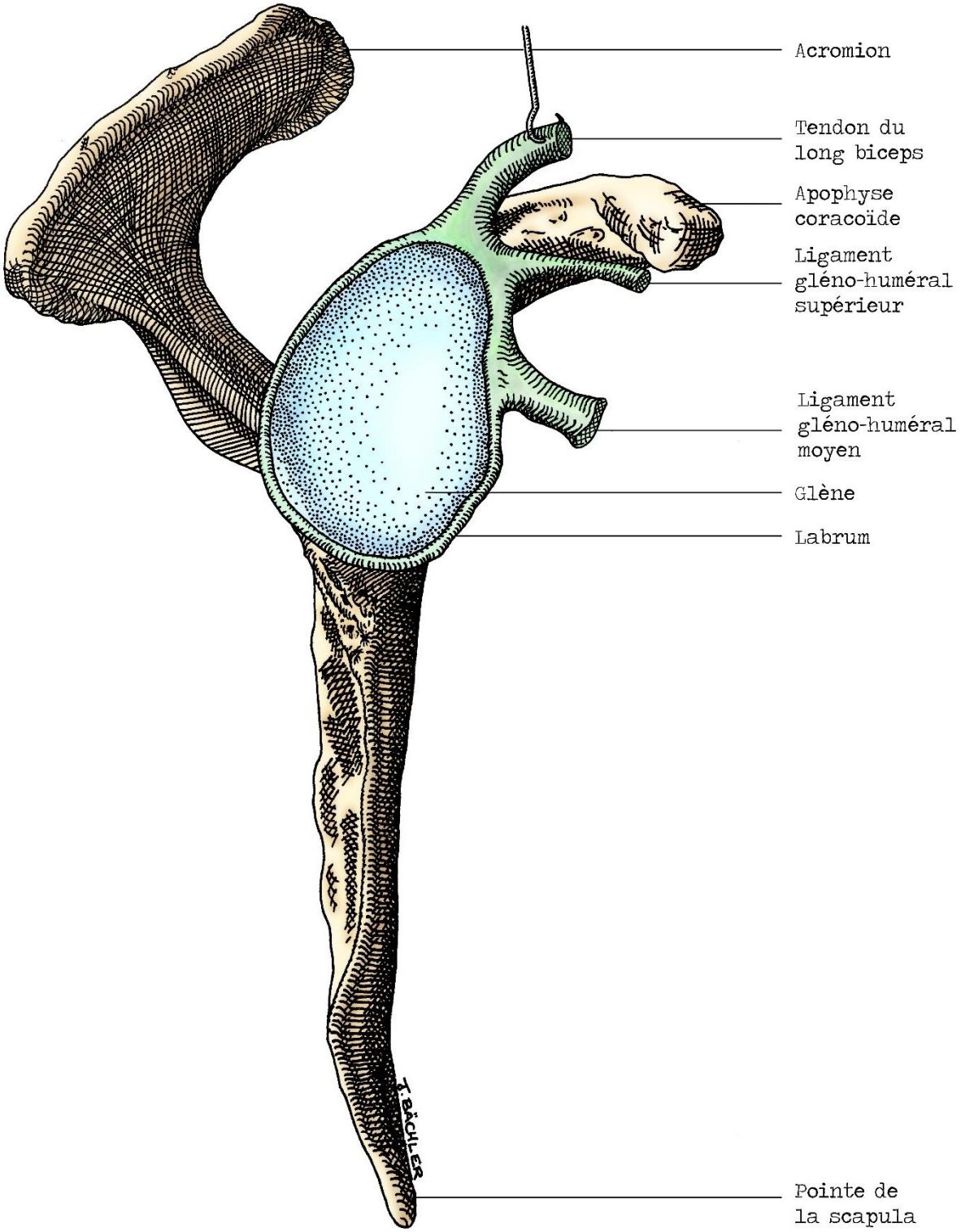

**Figure 25 — Vue latérale de la scapula : Insertion commune du LGHM avec le LGHS**

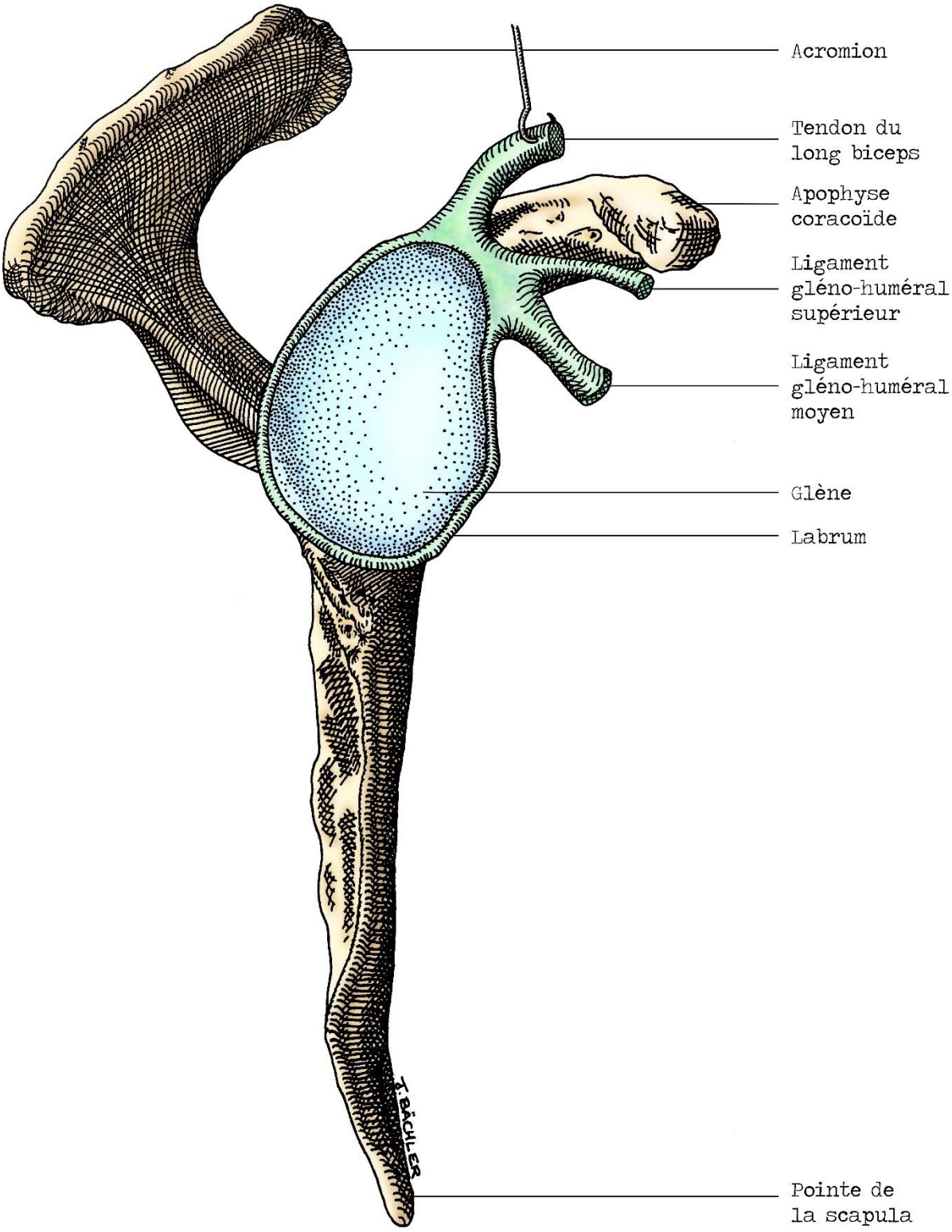

**Figure 26 — Vue latérale de la scapula : Insertion commune du LGHM avec le LGHS et le tendon du LB**

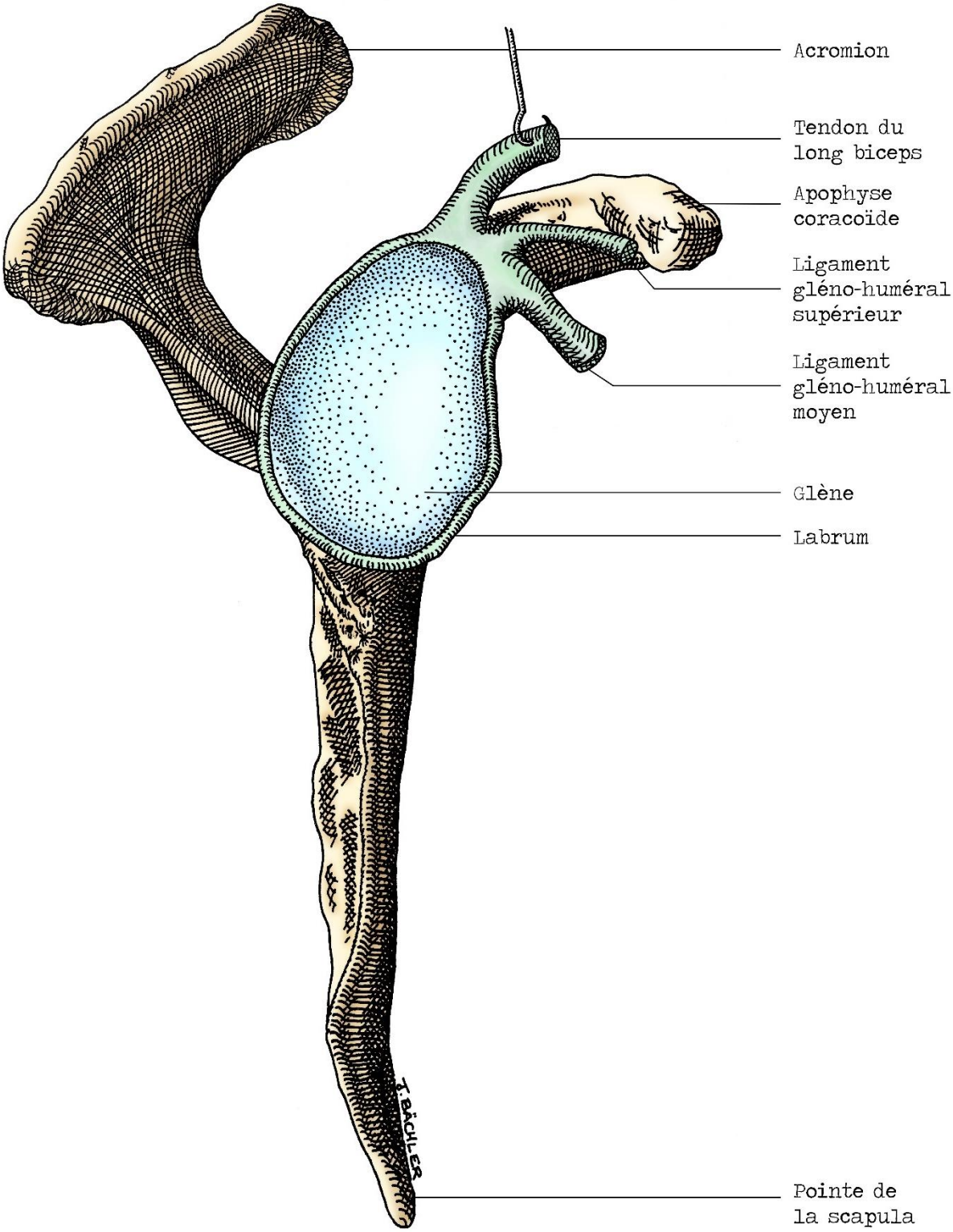

**Figure 27 — Vue latérale de la scapula : Insertion commune du LGHM avec le tendon du LB**

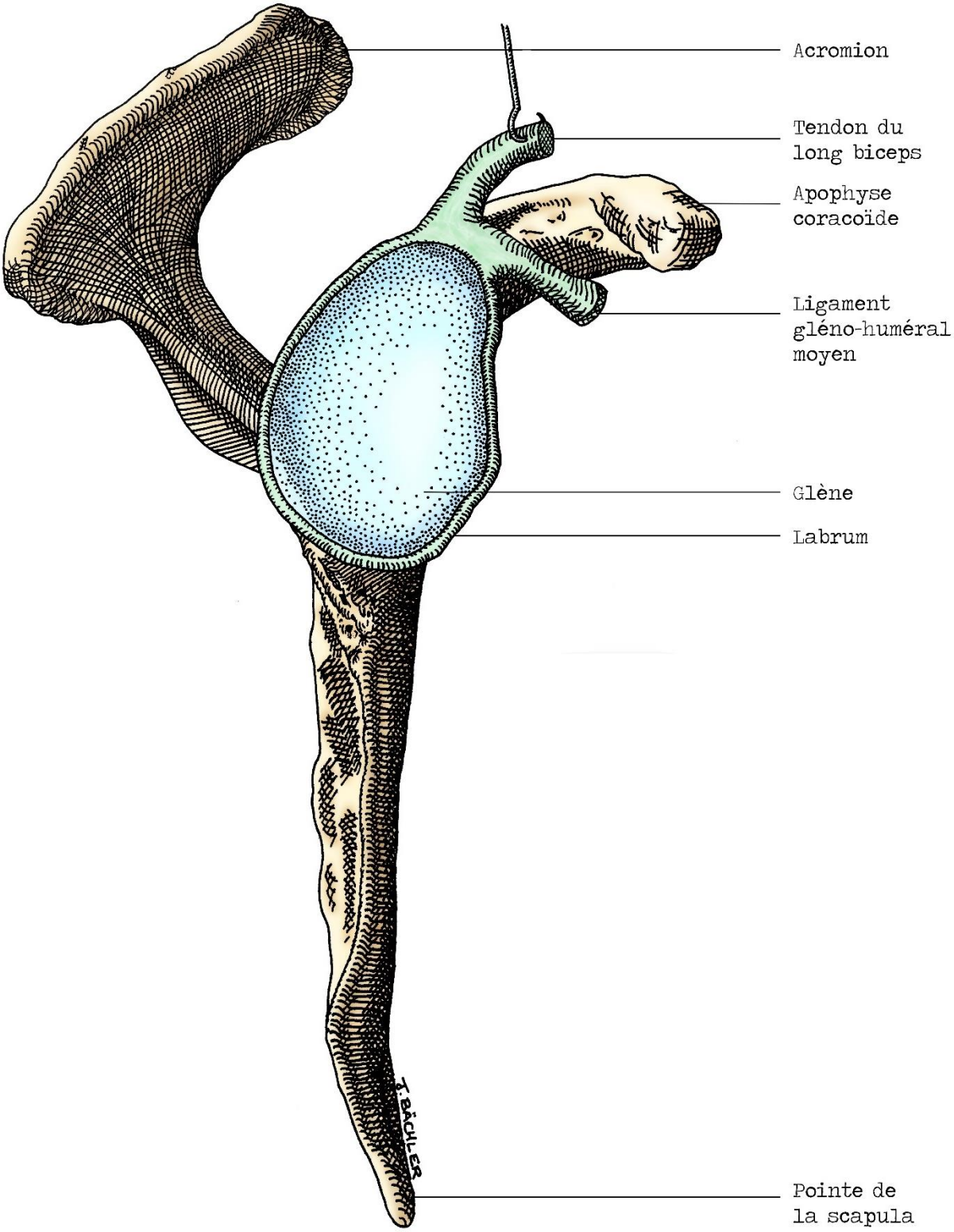

## 4. Insertion distale du LGHM

**Figure 28 – Insertion distale du LGHM**

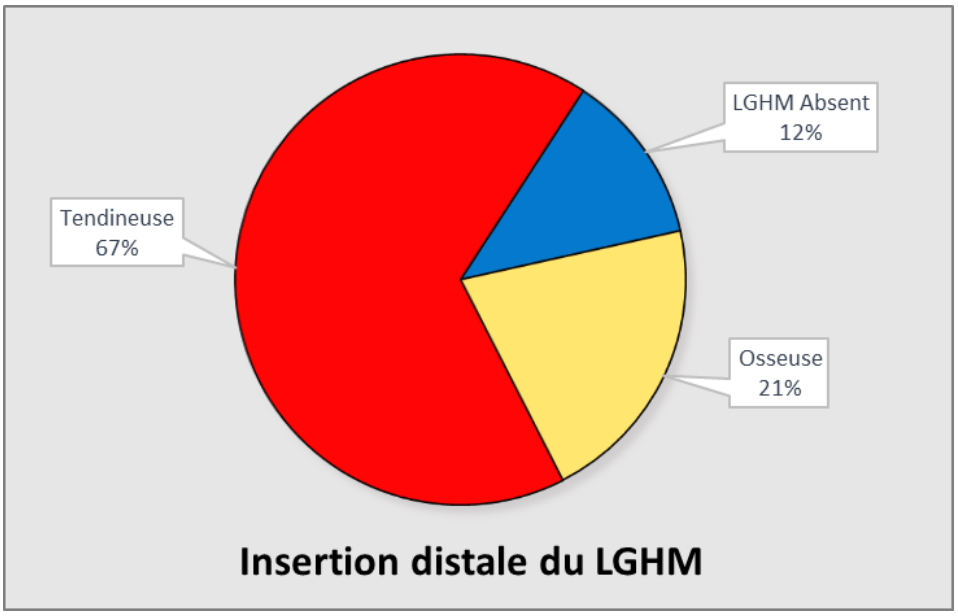


**Figure 29 — Vues arthroscopiques postéro-antérieures d'une épaule droite.**
**a. Insertion osseuse b. insertion tendineuse.**

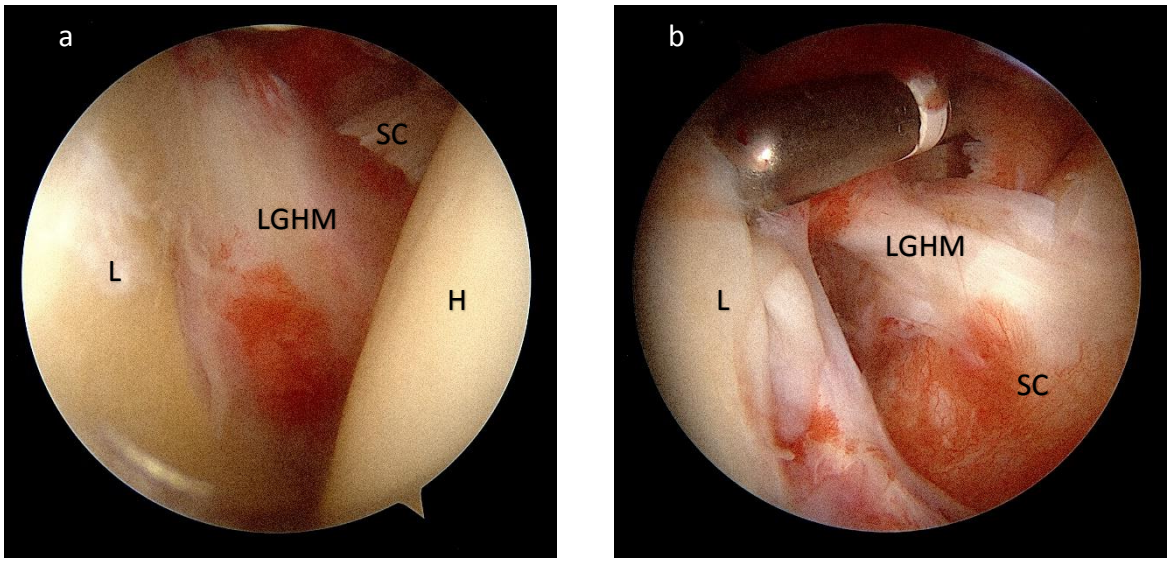


LGHM : Ligament gléno-huméral moyen. SC : Subscapulaire. H : Tête humérale. L : Labrum.

# III. Résultats concernant l'épidémiologie des lésions constatées

## 1. Données recueillies

**Tableau IV — Lésions constatées**

| | | |
|---|---|---|
| Lésions du tendon du LB | | 300 |
| Intact | 117 | (39 %) |
| Lésions minimes | 95 | (31,7 %) |
| Lésions majeures | 82 | (27 %) |
| Rupture complète | 5 | (2 %) |
| Agénésie complète | 1 | (0,3 %) |
| Lésions de l'insertion du LB | | 300 |
| Pas de lésions SLAP | 218 | (72,7 %) |
| Lésions SLAP de type I ou III | 44 | (14,7 %) |
| Lésions SLAP de type II, IV ou VI | 36 | (12 %) |
| Lésions SLAP de type V | 1 | (0,3 %) |
| Lésions SLAP de type VII | 1 | (0,3 %) |
| Lésions SLAP et rupture de la coiffe des rotateurs | | 300 |
| Lésions SLAP sans suture tendineuse associées | 60 | |
| Lésions SLAP associées à une lésion tendineuse à suturer | 22 | |
| Suture tendineuse sans lésions SLAP | 71 | |
| Absence de lésion tendineuse à suturer — Pas de SLAP | 147 | |
| Lésions du tendon du subscapulaire | | 300 |
| Intact | 200 | (66,7 %) |
| Lésions < 35 % | 64 | (21,3 %) |
| 35 % < lésions < 75 % | 27 | (9 %) |
| Lésions > 75 % | 9 | (3 %) |
| Plan de lésion du tendon du subscapulaire | | 300 |
| Intact | 200 | (66,7 %) |
| Plan profond | 67 | (22,3 %) |
| Plan superficiel | 6 | (2 %) |
| Bi-plan non transfixiante | 18 | (6 %) |
| Transfixiante | 9 | (3 %) |
| Lésions du LGHM | | 263 |
| Intact | 238 | (90,5 %) |
| Détachement de l'insertion | 16 | (6 %) |
| Déchirure longitudinale | 9 | (3,4 %) |

LGHM : ligament gléno-huméral moyen ; LB : long biceps ; SLAP : labrum supérieur antéro-postérieur

## 2. Lésions du LB

**Figure 30 – Lésions du tendon du LB**

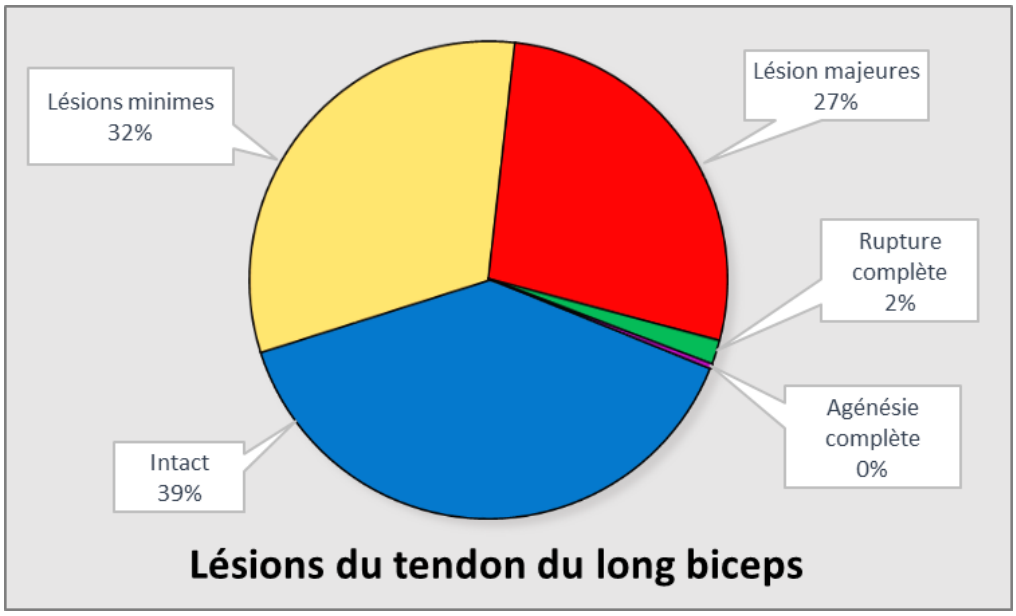


## 3. Lésions de l'insertion du LB

**Figure 31 – Lésion de l'insertion du LB**

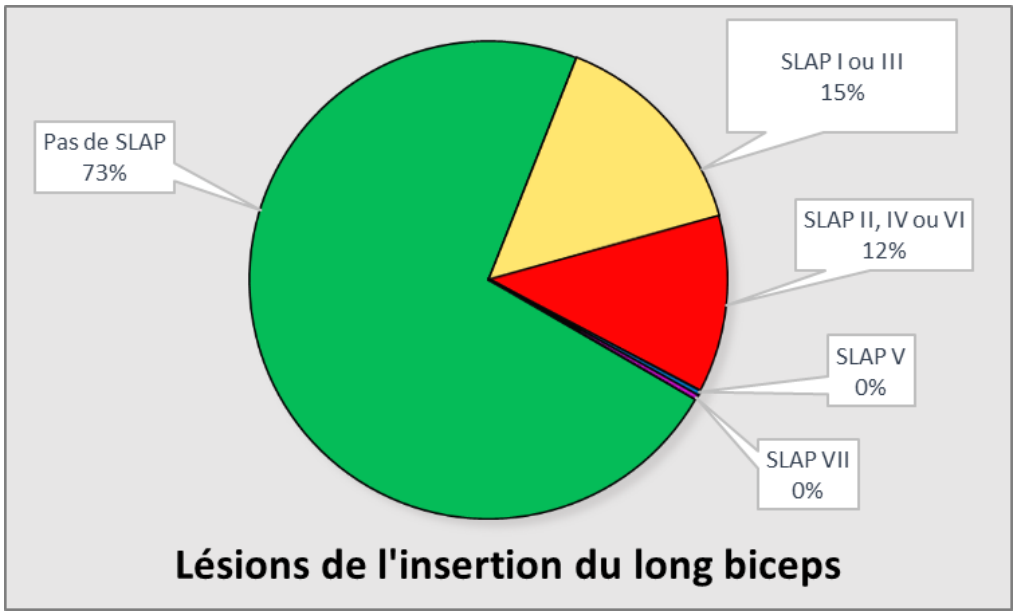

## 4. Lésions du tendon du subscapulaire

**Figure 32 – Lésions du tendon du subscapulaire**

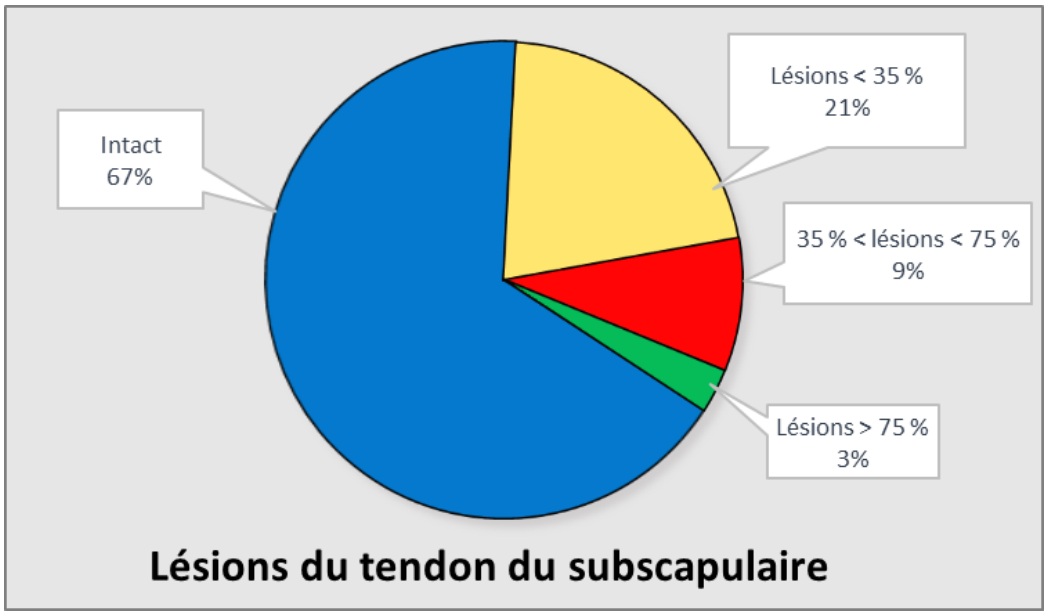


## 5. Lésions du LGHM

**Figure 33 – Lésions du LGHM**

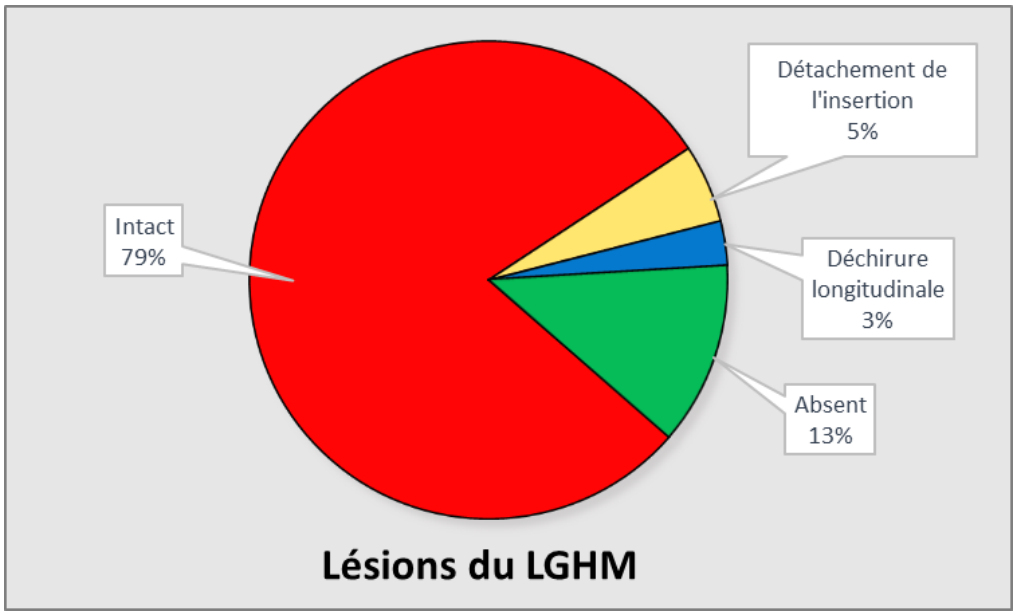

# IV. Résultats concernant le tendon du LB

## 1. Lésions du tendon du LB en fonction de la forme du LGHM

### a. Données recueillies

Les données recueillies sur les lésions du tendon du LB en fonction de la forme du LGHM sont exposées dans le Tableau V.

**Tableau V — Lésions du tendon du LB selon la forme du LGHM**

| | | | | | |
|---|---|---|---|---|---|
| LGHM absent | | | | 36 + 1 agénésie complète du LB | |
| Pas de lésions du LB | 11 | (30,6 %) | | | |
| Lésions mineures du LB | 9 | (25,0 %) | | | |
| Lésions majeures du LB | 14 | (38,9 %) | } | 25 | (69,4 %) |
| Rupture complète du LB | 2 | (5,5 %) | | | |
| LGHM en nappe | | | | | 216 |
| Pas de lésions du LB | 85 | (39,4 %) | | | |
| Lésions mineures du LB | 73 | (33,8 %) | | | |
| Lésions majeures du LB | 55 | (25,5 %) | } | 131 | (60,6 %) |
| Rupture complète du LB | 3 | (1,3 %) | | | |
| LGHM Cord-like | | | | | 44 |
| Pas de lésions du LB | 21 | (47,7 %) | | | |
| Lésions mineures du LB | 11 | (25,0 %) | | | |
| Lésions majeures du LB | 12 | (27,3 %) | } | 23 | (52,3 %) |
| Rupture complète du LB | 0 | (0,0 %) | | | |
| Buford's complex | | | | | 3 |
| Pas de lésions du LB | 0 | (0,0 %) | | | |
| Lésions mineures du LB | 2 | (66,7 %) | | | |
| Lésions majeures du LB | 1 | (33,3 %) | } | 3 | (100 %) |
| Rupture complète du LB | 0 | (0,0 %) | | | |

LGHM : ligament gléno-huméral moyen ; LB : long biceps

### b. Analyse statistique

Les intervalles de confiance à 95 % des taux de lésions du tendon du LB en fonction de la forme du LGHM sont présentés comparativement dans la Figure 34.

**Figure 34 – Taux de lésions du tendon du LB selon la forme du LGHM**

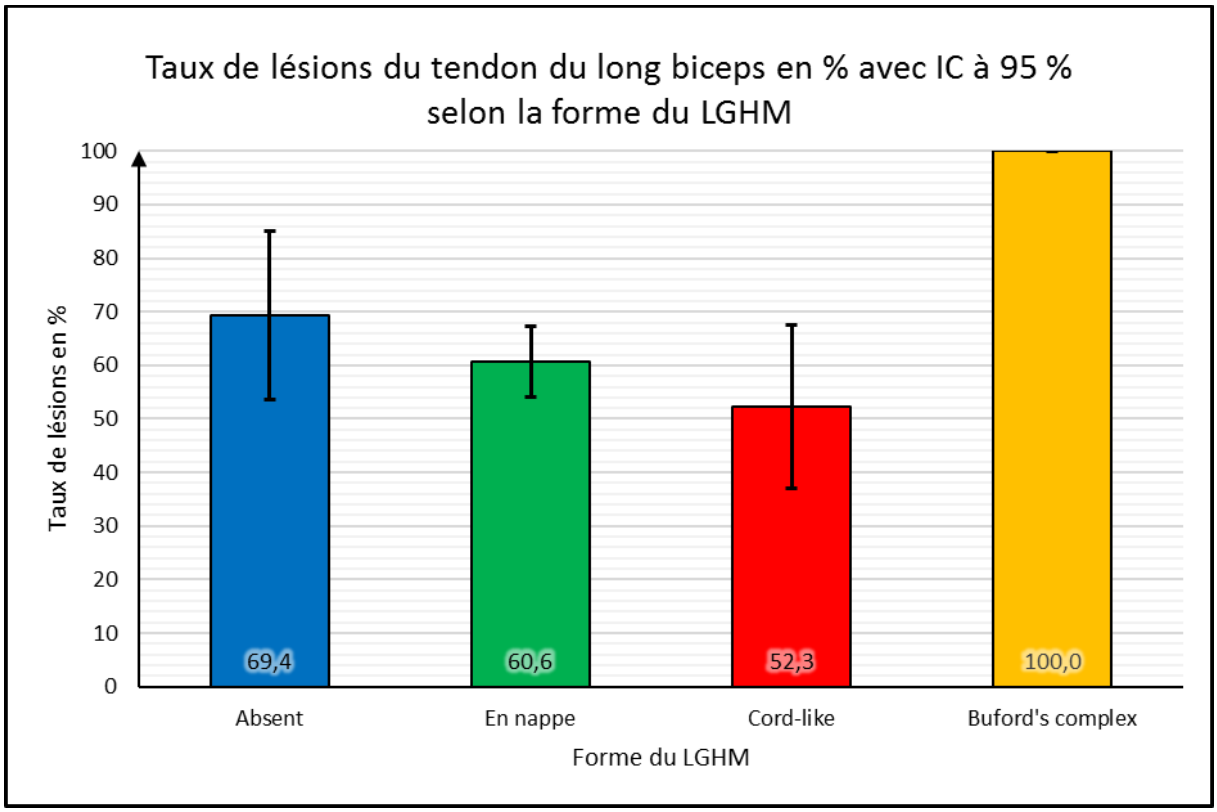


Il n'y a pas de différence statistiquement significative entre ces groupes.

RÉSULTAT SIGNIFICATIF

## 2. Lésions du tendon du LB en fonction de l'insertion glénoïdale du LGHM

### a. Données recueillies

Les données recueillies sur les lésions du tendon du LB en fonction de l'insertion glénoïdale du LGHM sont exposées dans le Tableau VI.

**Tableau VI — Lésions du tendon du LB selon l'insertion glénoïdale du LGHM**

| | | | | | |
|---|---|---|---|---|---|
| LGHM entre le LGHS et le LGHI | | | | | 131 |
| Pas de lésions du LB | 67 | (51,1 %) | | | |
| Lésions mineures du LB | 31 | (23,6 %) | | | |
| Lésions majeures du LB | 30 | (23,0 %) | } | 64 | (48,9 %) |
| Rupture complète du LB | 3 | (2,3 %) | | | |
| LGHM commun avec le LGHS | | | | | 85 |
| Pas de lésions du LB | 21 | (24,7 %) | | | |
| Lésions mineures du LB | 38 | (44,7 %) | | | |
| Lésions majeures du LB | 26 | (30,6 %) | } | 64 | (75,3 %) |
| Rupture complète du LB | 0 | (0,0 %) | | | |
| LGHM commun avec le LGHS et le tendon du LB | | | | | 27 |
| Pas de lésions du LB | 7 | (25,9 %) | | | |
| Lésions mineures du LB | 11 | (40,8 %) | | | |
| Lésions majeures du LB | 9 | (33,3 %) | } | 20 | (74,1 %) |
| Rupture complète du LB | 0 | (0,0 %) | | | |
| LGHM commun avec le tendon du LB | | | | | 20 |
| Pas de lésions du LB | 11 | (55,0 %) | | | |
| Lésions mineures du LB | 6 | (30,0 %) | | | |
| Lésions majeures du LB | 3 | (15,0 %) | } | 9 | (45,0 %) |
| Rupture complète du LB | 0 | (0,0 %) | | | |

LGHM : ligament gléno-huméral moyen ; LGHS : ligament gléno-huméral supérieur ;
LGHI : ligament gléno-huméral inférieur ; LB : long biceps

### b. Analyse statistique

Les intervalles de confiance à 95 % des taux de lésions du tendon du LB en fonction de l'insertion glénoïdale du LGHM sont présentés comparativement dans la Figure 35 et la Figure 36.

**Figure 35 — Taux de lésions du tendon du LB selon l'insertion glénoïdale du LGHM - A**

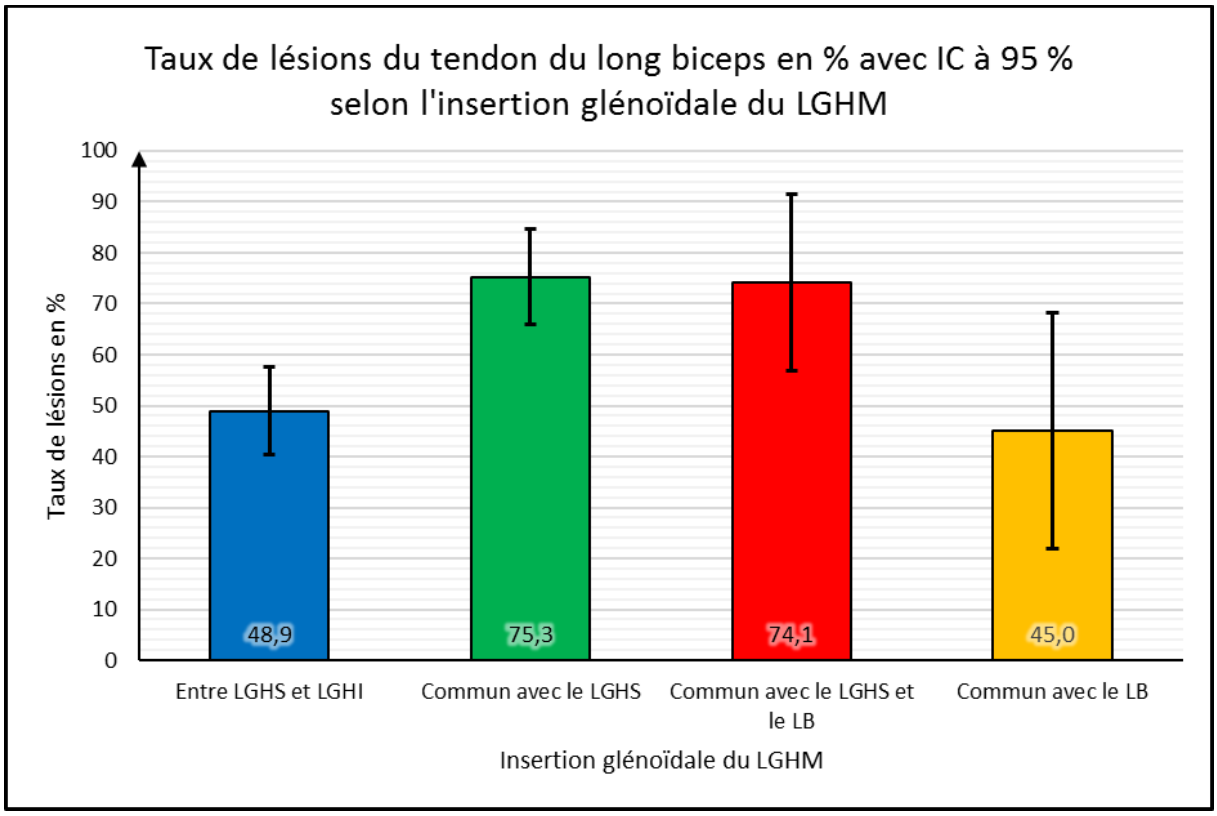

RÉSULTAT SIGNIFICATIF

**Figure 36 - Taux de lésions du tendon du LB selon l'insertion glénoïdale du LGHM – B**

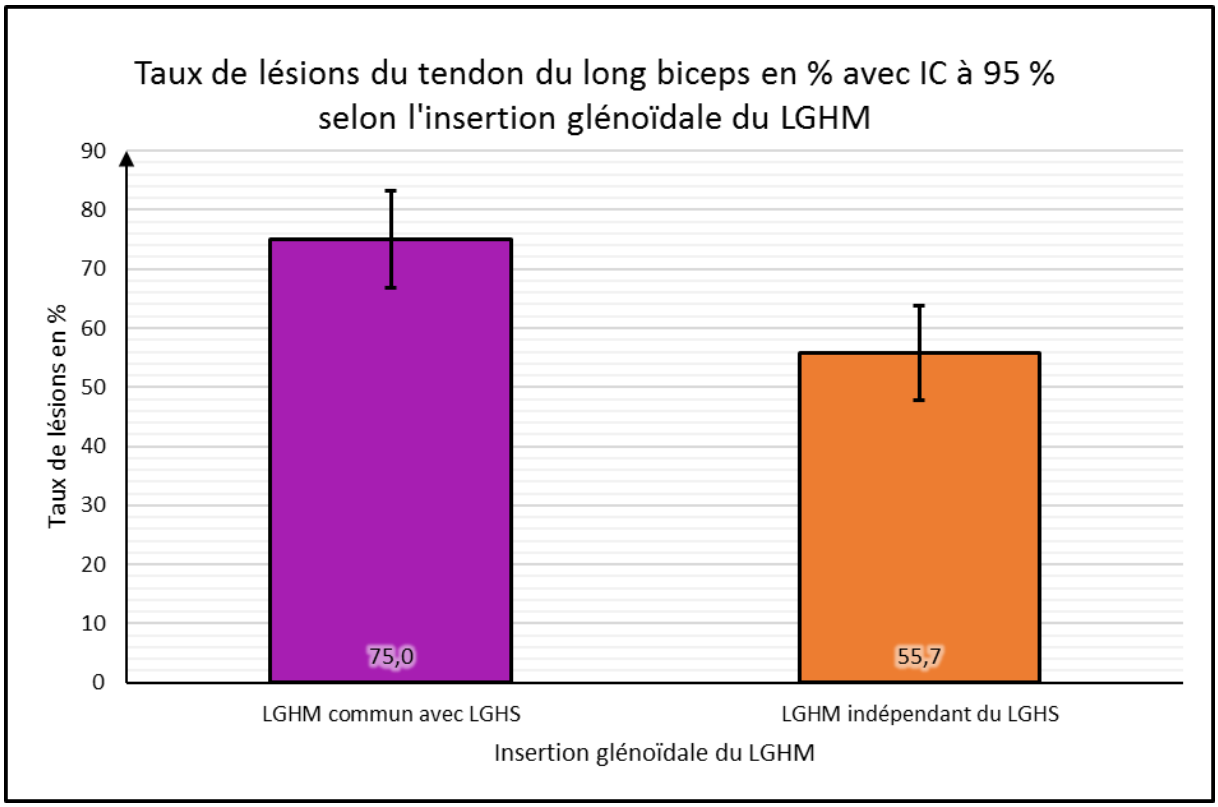


Il n'y a pas de différence statistiquement significative entre les groupes de la Figure 35.

La p-value entre les groupes « entre le LGHS et LGHI » et « commun avec le LGHS » est de 0,054.

La p-value entre les groupes « entre le LGHS et LGHI » et « commun avec le LGHS et LB » est de 0,208.

La différence entre les groupes « LGHM commun avec le LGHS » et « LGHM indépendant du LGHS » est statistiquement significative et la p-value de 0,030.

## 3. Lésions du tendon du LB en fonction de l'insertion distale du LGHM

### a. Données recueillies

Les données recueillies sur les lésions du tendon du LB en fonction de l'insertion distale du LGHM sont exposées dans le Tableau VII.

**Tableau VII — Lésions du tendon du LB selon l'insertion distale du LGHM**

| | | | | | |
|---|---|---|---|---|---|
| Insertion osseuse sur l'humérus | | | | | 63 |
| Pas de lésions du LB | 29 | (46,0 %) | | | |
| Lésions mineures du LB | 16 | (25,4 %) | | | |
| Lésions majeures du LB | 17 | (27,0 %) | } | 34 | (54,0 %) |
| Rupture complète du LB | 1 | (1,6 %) | | | |
| Insertion à plus de 50 % tendineuse sur le tendon du subscapulaire | | | | | 200 |
| Pas de lésions du LB | 77 | (38,5 %) | | | |
| Lésions mineures du LB | 70 | (35,0 %) | | | |
| Lésions majeures du LB | 51 | (25,5 %) | } | 123 | (61,5 %) |
| Rupture complète du LB | 2 | (1,0 %) | | | |

LGHM : ligament gléno-huméral moyen ; LB : long biceps

### b. Analyse statistique

Les intervalles de confiance à 95 % des taux de lésions du tendon du LB en fonction de l'insertion distale du LGHM sont présentés comparativement dans la Figure 37.

**Figure 37 - Taux de lésions du tendon du LB selon l'insertion distale du LGHM**

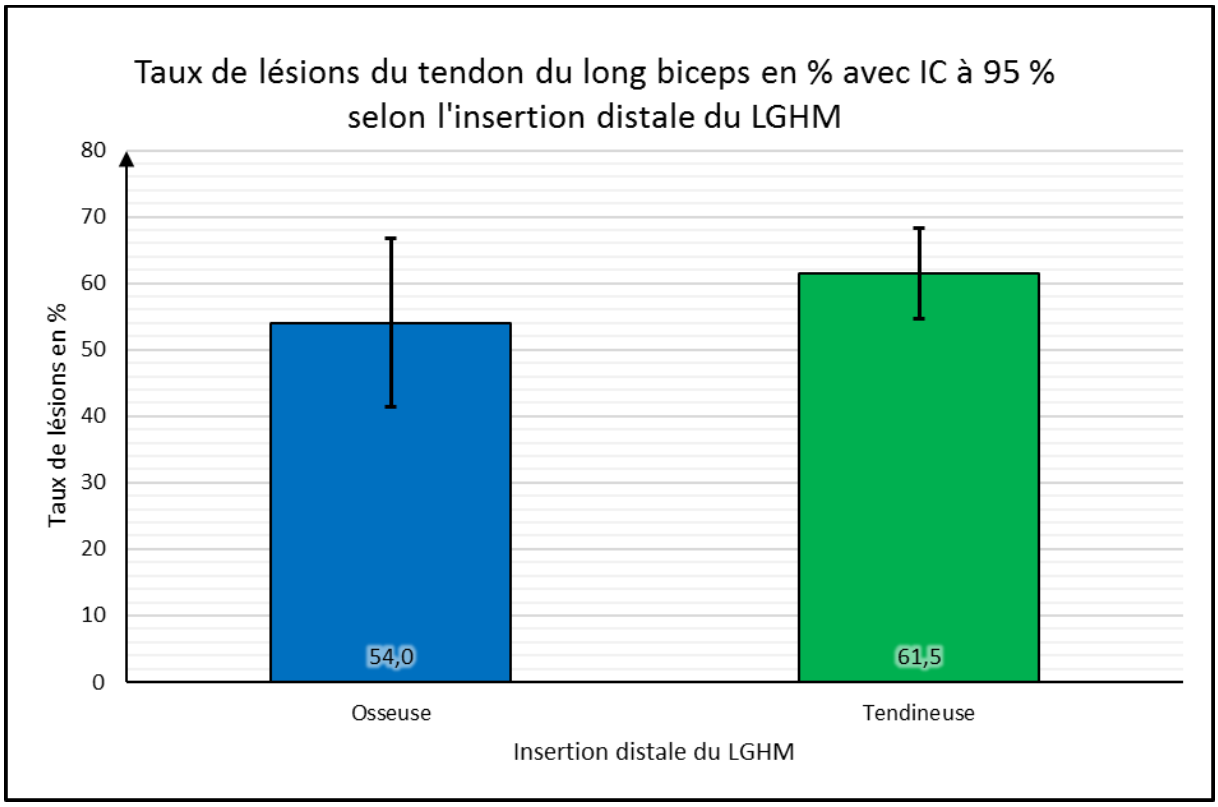


Il n'y a pas de différence statistiquement significative entre ces groupes.

# V. Résultats concernant l'insertion du tendon du LB

## 1. Lésions de l'insertion du tendon du LB en fonction de la forme du LGHM

### a. Données recueillies

Les données recueillies sur les lésions de l'insertion du tendon du LB en fonction de la forme du LGHM sont exposées dans le Tableau VIII.

**Tableau VIII — Lésions de l'insertion du tendon du LB selon la forme du LGHM**

| | | | | | |
|---|---|---|---|---|---|
| LGHM absent | | | | | 37 |
| Pas de lésions SLAP | 25 | (67,6 %) | | | |
| Lésions SLAP de type I ou III | 6 | (16,2 %) | | | |
| Lésions SLAP de type II, IV ou VI | 6 | (16,2 %) | } | 12 | (32,4 %) |
| Lésions SLAP de type V | 0 | (0,0 %) | | | |
| Lésions SLAP de type VII | 0 | (0,0 %) | | | |
| LGHM en nappe | | | | | 216 |
| Pas de lésions SLAP | 160 | (74,1 %) | | | |
| Lésions SLAP de type I ou III | 32 | (14,8 %) | | | |
| Lésions SLAP de type II, IV ou VI | 23 | (10,6 %) | } | 56 | (25,9 %) |
| Lésions SLAP de type V | 0 | (0,0 %) | | | |
| Lésions SLAP de type VII | 1 | (0,5 %) | | | |
| LGHM Cord-like | | | | | 44 |
| Pas de lésions SLAP | 32 | (72,7 %) | | | |
| Lésions SLAP de type I ou III | 5 | (11,4 %) | | | |
| Lésions SLAP de type II, IV ou VI | 7 | (10,9 %) | } | 12 | (27,3 %) |
| Lésions SLAP de type V | 0 | (0,0 %) | | | |
| Lésions SLAP de type VII | 0 | (0,0 %) | | | |
| Buford's complex | | | | | 3 |
| Pas de lésions SLAP | 1 | (33,3 %) | | | |
| Lésions SLAP de type I ou III | 1 | (33,3 %) | | | |
| Lésions SLAP de type II, IV ou VI | 0 | (0,0 %) | } | 2 | (66,7 %) |
| Lésions SLAP de type V | 1 | (33,4 %) | | | |
| Lésions SLAP de type VII | 0 | (0,0 %) | | | |

LGHM : ligament gléno-huméral moyen ; SLAP : labrum supérieur antéro-postérieur

### b. Analyse statistique

Les intervalles de confiance à 95 % des taux de lésions de l'insertion du tendon du LB en fonction de la forme du LGHM sont présentés comparativement dans la Figure 38 et la Figure 39.

**Figure 38 – Taux de lésions SLAP selon la forme du LGHM**

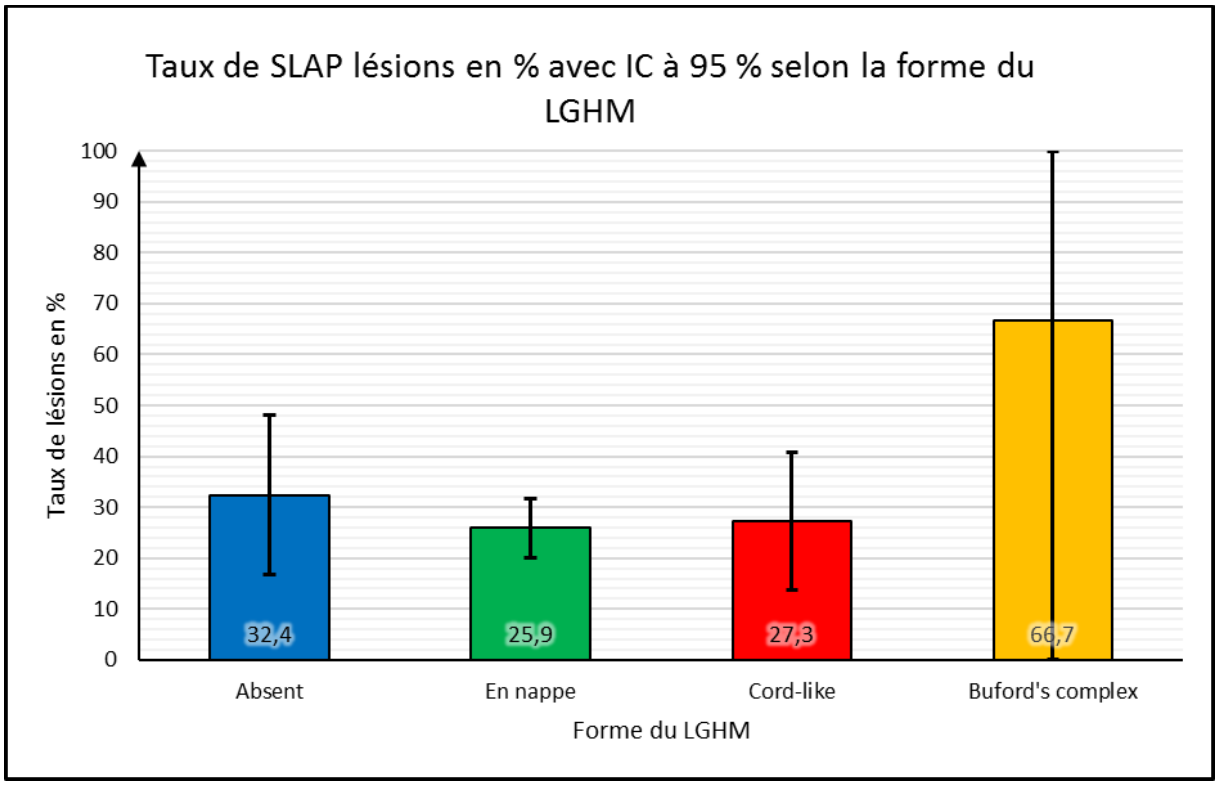

**Figure 39 - Taux de lésions SLAP selon la présence du LGHM**

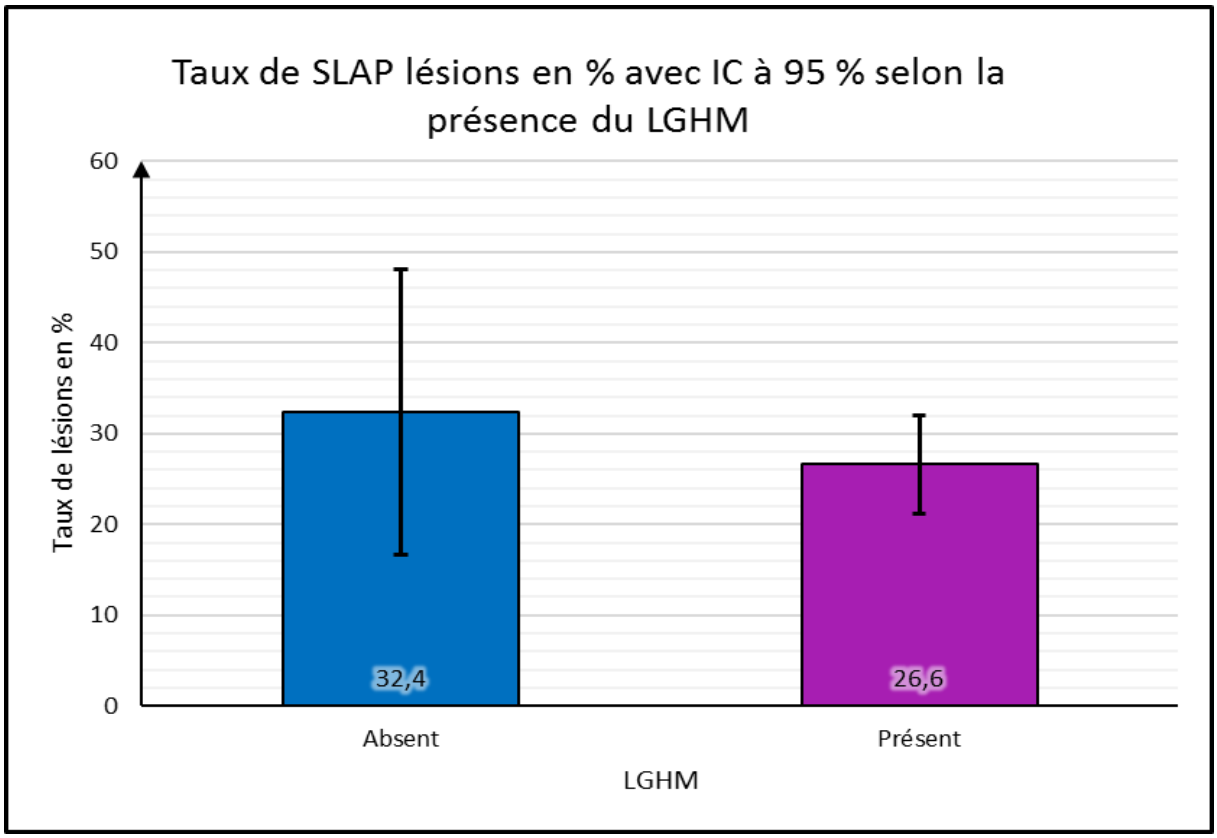


Il n'y a pas de différence statistiquement significative entre les groupes de la Figure 38.

L'intervalle de confiance à 95 % du groupe « LGHM présent » est intégralement compris dans celui du groupe « LGHM absent », on peut considérer qu'il n'y a pas de différence entre ces groupes et que les différences observées sont dues au hasard avec une erreur de 5 %.

## 2. Lésions de l'insertion du tendon du LB en fonction de l'insertion glénoïdale du LGHM

### a. Données recueillies

Les données recueillies sur les lésions de l'insertion du tendon du LB en fonction de l'insertion glénoïdale du LGHM sont exposées dans le Tableau IX.

**Tableau IX — Lésions de l'insertion du tendon du LB selon l'insertion glénoïdale du LGHM**

| | | | | | |
|---|---|---|---|---|---|
| LGHM entre LGHS et LGHI | | | | | 131 |
| Pas de lésions SLAP | 96 | (73,3 %) | | | |
| Lésions SLAP de type I ou III | 16 | (12,2 %) | | | |
| Lésions SLAP de type II, IV ou VI | 19 | (14,5 %) | } | 35 | (26,7 %) |
| Lésions SLAP de type V | 0 | (0,0 %) | | | |
| Lésions SLAP de type VII | 0 | (0,0 %) | | | |
| LGHM commun avec le LGHS | | | | | 85 |
| Pas de lésions SLAP | 67 | (78,8 %) | | | |
| Lésions SLAP de type I ou III | 14 | (16,5 %) | | | |
| Lésions SLAP de type II, IV ou VI | 4 | (4,7 %) | } | 18 | (21,2 %) |
| Lésions SLAP de type V | 0 | (0,0 %) | | | |
| Lésions SLAP de type VII | 0 | (0,0 %) | | | |
| LGHM commun avec le LGHS et le tendon du LB | | | | | 27 |
| Pas de lésions SLAP | 18 | (66,7 %) | | | |
| Lésions SLAP de type I ou III | 4 | (14,8 %) | | | |
| Lésions SLAP de type II, IV ou VI | 5 | (18,5 %) | } | 9 | (33,3 %) |
| Lésions SLAP de type V | 0 | (0,0 %) | | | |
| Lésions SLAP de type VII | 0 | (0,0 %) | | | |
| LGHM commun avec le tendon du LB | | | | | 20 |
| Pas de lésions SLAP | 12 | (60,0 %) | | | |
| Lésions SLAP de type I ou III | 4 | (20,0 %) | | | |
| Lésions SLAP de type II, IV ou VI | 2 | (10,0 %) | } | 8 | (40 %) |
| Lésions SLAP de type V | 1 | (5,0 %) | | | |
| Lésions SLAP de type VII | 1 | (5,0 %) | | | |

LGHM : ligament gléno-huméral moyen ; LGHS : ligament gléno-huméral supérieur ;
LGHI : ligament gléno-huméral inférieur ; LB : long biceps ; SLAP : labrum supérieur antéro-postérieur

### b. Analyse statistique

Les intervalles de confiance à 95 % des taux de lésions de l'insertion du tendon du LB en fonction de l'insertion glénoïdale du LGHM sont présentés comparativement dans la Figure 40.

**Figure 40 - Taux de lésions SLAP selon l'insertion glénoïdale du LGHM**

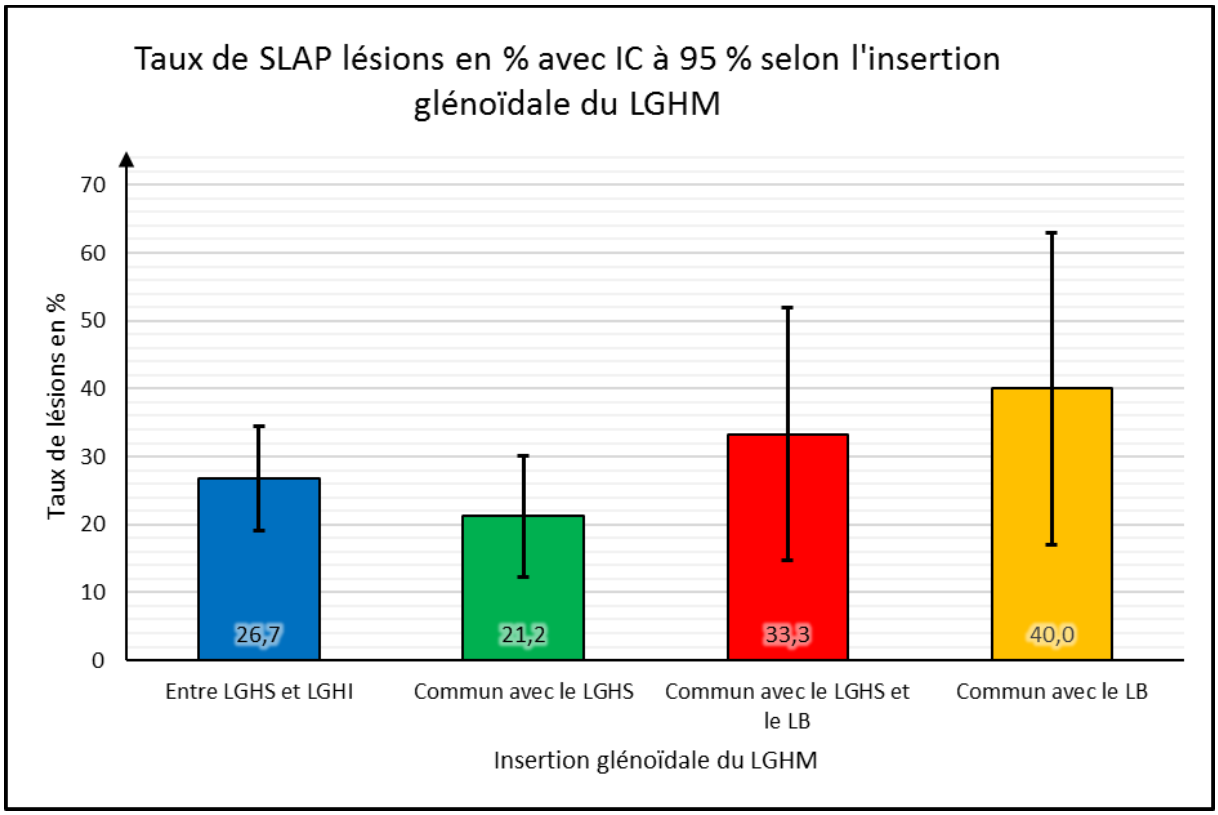


Il n'y a pas de différence statistiquement significative entre ces groupes.

RÉSULTAT SIGNIFICATIF

## 3. Lésions de l'insertion du tendon du LB en fonction de l'insertion distale du LGHM

### a. Données recueillies

Les données recueillies sur les lésions de l'insertion du tendon du LB en fonction de l'insertion distale du LGHM sont exposées dans le Tableau X.

**Tableau X — Lésions de l'insertion du tendon du LB selon l'insertion distale du LGHM**

| | | | | | |
|---|---|---|---|---|---|
| Insertion osseuse sur l'humérus | | | | | 63 |
| Pas de lésions SLAP | 38 | (60,3 %) | | | |
| Lésions SLAP de type I ou III | 16 | (25,4 %) | | | |
| Lésions SLAP de type II, IV ou VI | 9 | (14,3 %) | } | 25 | (39,7 %) |
| Lésions SLAP de type V | 0 | (0,0 %) | | | |
| Lésions SLAP de type VII | 0 | (0,0 %) | | | |
| Insertion à plus de 50 % tendineuse sur le tendon du subscapulaire | | | | | 200 |
| Pas de lésions SLAP | 155 | (77,5 %) | | | |
| Lésions SLAP de type I ou III | 22 | (11,0 %) | | | |
| Lésions SLAP de type II, IV ou VI | 21 | (10,5 %) | } | 45 | (22,5 %) |
| Lésions SLAP de type V | 1 | (0,5 %) | | | |
| Lésions SLAP de type VII | 1 | (0,5 %) | | | |

LGHM : ligament gléno-huméral moyen ; SLAP : labrum supérieur antéro-postérieur

RÉSULTAT SIGNIFICATIF

### b. Analyse statistique

Les intervalles de confiance à 95 % des taux de lésions de l'insertion du tendon du LB en fonction de l'insertion distale du LGHM sont présentés comparativement dans la Figure 41.

**Figure 41 - Taux de lésions SLAP selon l'insertion distale du LGHM**

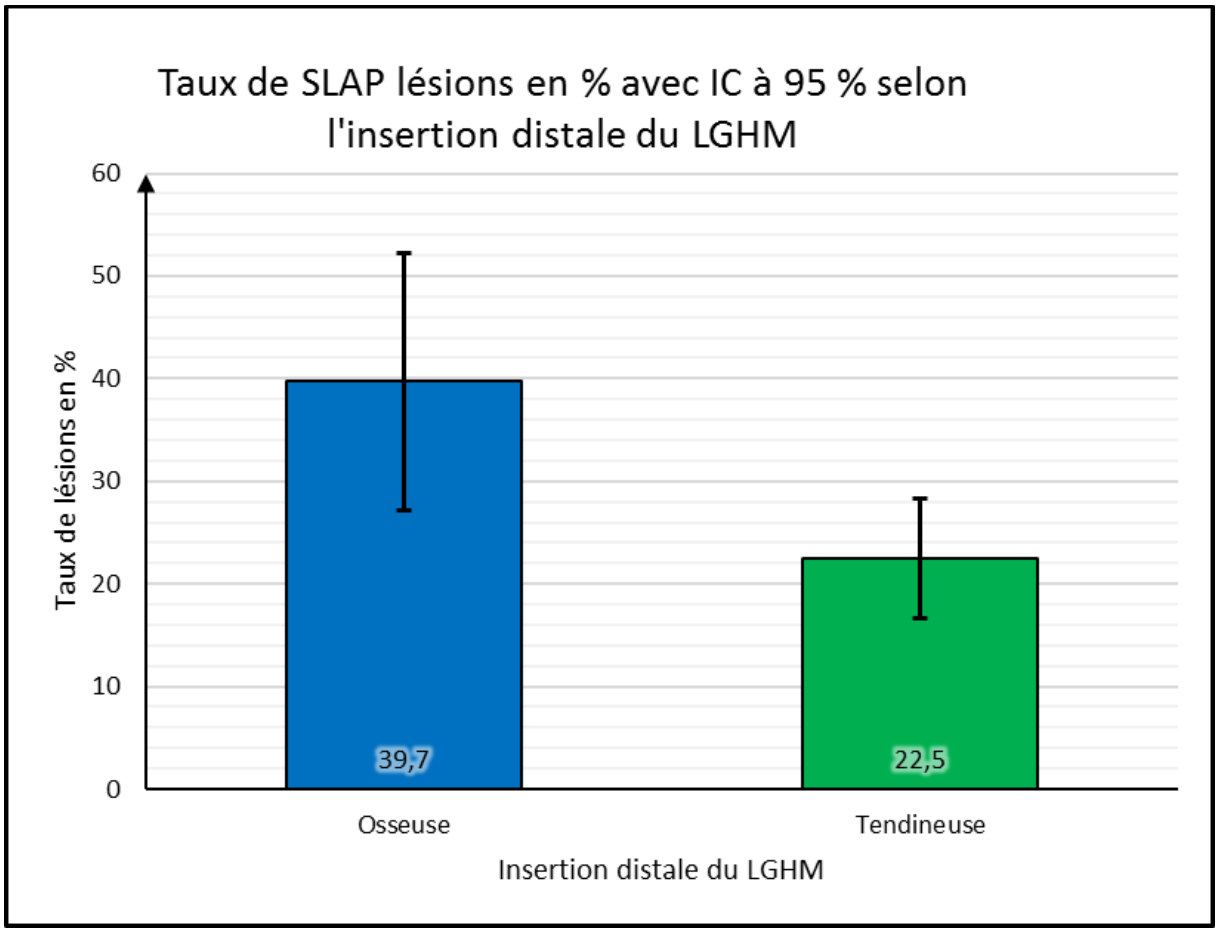


La différence entre les groupes « insertion osseuse » et « insertion tendineuse » est statistiquement significative et la p-value de 0,047.

# VI. Résultats concernant le tendon du subscapulaire

## 1. Lésions du tendon du subscapulaire en fonction de la forme du LGHM

### a. Données recueillies

Les données recueillies sur les lésions du tendon du subscapulaire en fonction de la forme du LGHM sont exposées dans le Tableau XI.

RÉSULTAT SIGNIFICATIF

**Tableau XI — Lésions du tendon du subscapulaire selon la forme du LGHM**

| | | | | | |
|---|---|---|---|---|---|
| LGHM absent | | | | | 37 |
| Pas de lésions du subscapulaire | 16 | (43,2 %) | | | |
| Lésions du subscapulaire < 35 % | 8 | (21,6 %) | | | |
| 35 % < lésions du subscapulaire < 75 % | 9 | (24,4 %) | } | 21 | (56,8 %) |
| Lésions du subscapulaire > 75 % | 4 | (10,8 %) | | | |
| LGHM en nappe | | | | | 216 |
| Pas de lésions du subscapulaire | 152 | (70,4 %) | | | |
| Lésions du subscapulaire < 35 % | 43 | (19,9 %) | | | |
| 35 % < lésions du subscapulaire < 75 % | 16 | (7,4 %) | } | 64 | (29,6 %) |
| Lésions du subscapulaire > 75 % | 5 | (2,3 %) | | | |
| LGHM Cord-like | | | | | 44 |
| Pas de lésions du subscapulaire | 30 | (68,2 %) | | | |
| Lésions du subscapulaire < 35 % | 13 | (29,5 %) | | | |
| 35 % < lésions du subscapulaire < 75 % | 1 | (2,3 %) | } | 14 | (31,8 %) |
| Lésions du subscapulaire > 75 % | 0 | (0,0 %) | | | |
| Buford's complex | | | | | 3 |
| Pas de lésions du subscapulaire | 2 | (66,7 %) | | | |
| Lésions du subscapulaire < 35 % | 0 | (0,0 %) | | | |
| 35 % < lésions du subscapulaire < 75 % | 1 | (33,3 %) | } | 1 | (33,3 %) |
| Lésions du subscapulaire > 75 % | 0 | (0,0 %) | | | |

LGHM : ligament gléno-huméral moyen

RÉSULTAT SIGNIFICATIF

## b. Analyse statistique

Les intervalles de confiance à 95 % des taux de lésions du tendon du subscapulaire en fonction de la forme du LGHM sont présentés comparativement dans la Figure 42 et la Figure 43.

**Figure 42 - Taux de lésions du tendon du subscapulaire selon la présence du LGHM**

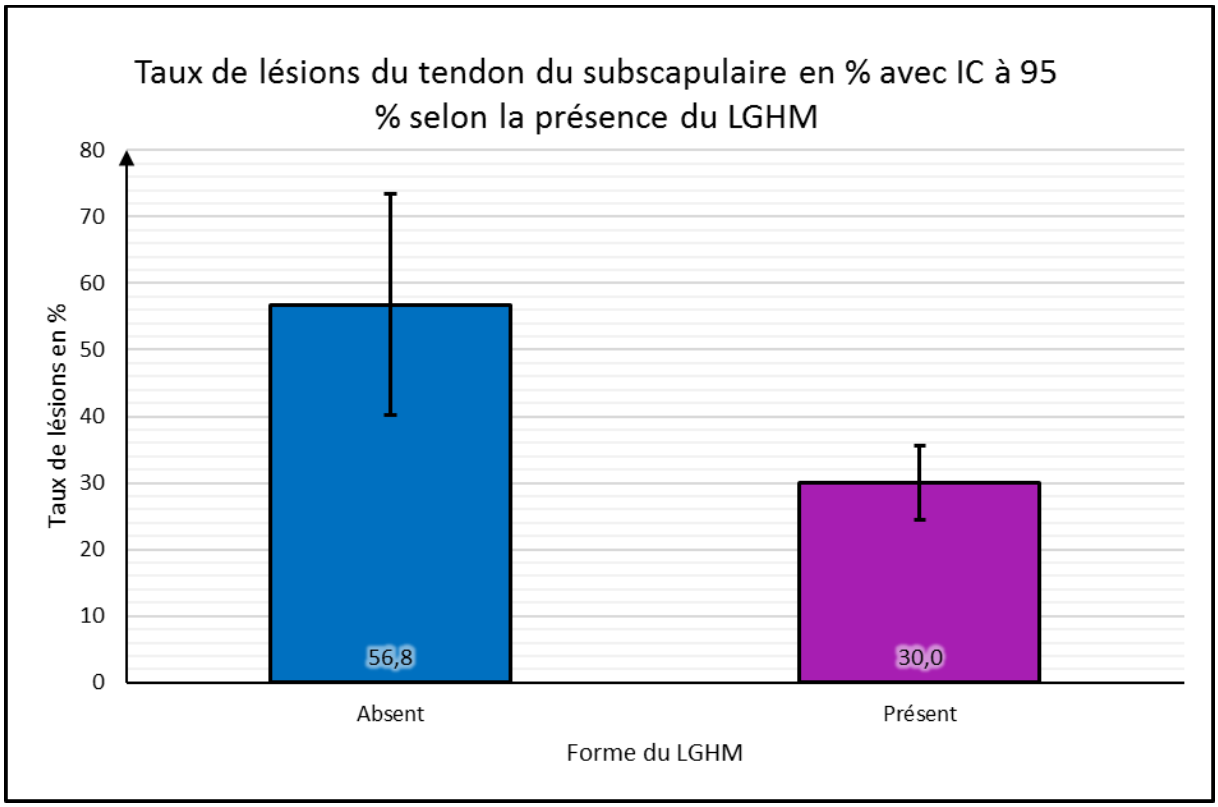

RÉSULTAT SIGNIFICATIF

**Figure 43 - Taux de lésions du tendon du subscapulaire selon la forme du LGHM**

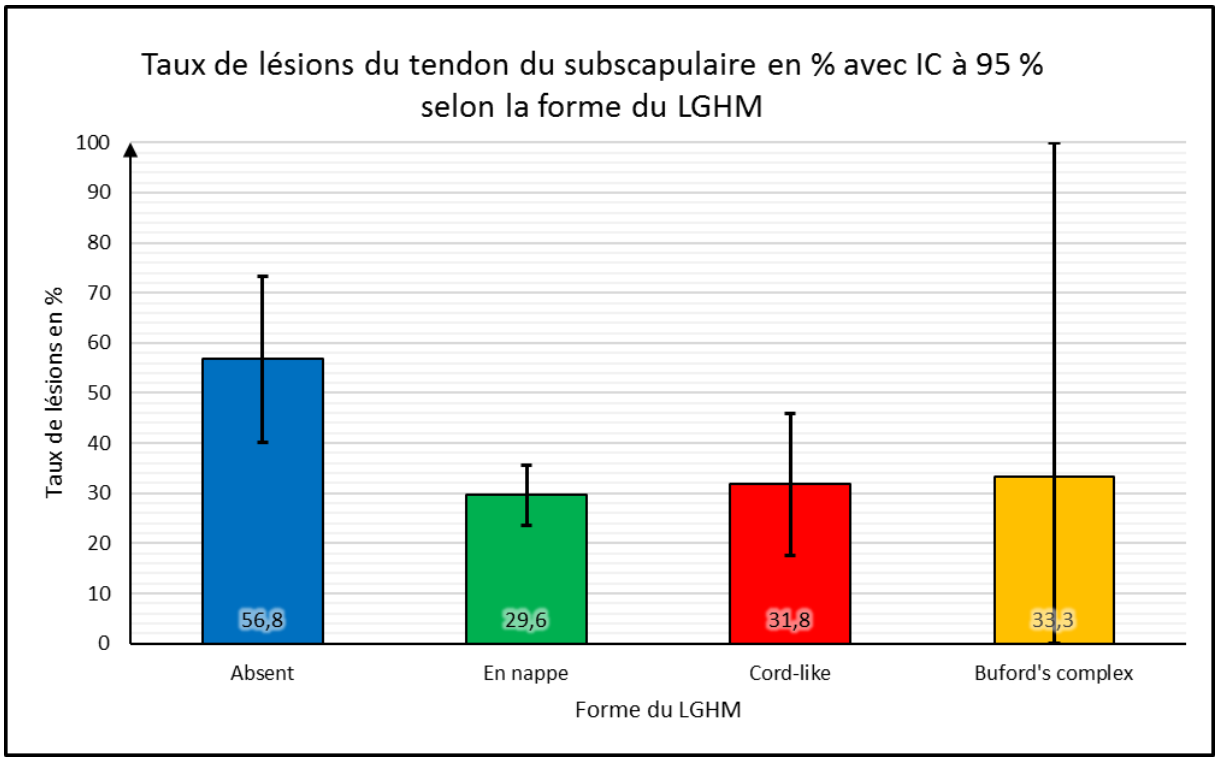


Il y a une différence statistiquement significative entre les groupes « LGHM absent » et « LGHM présent » avec une p-value de 0,033.

L'analyse selon les formes du LGHM montre également une différence statistiquement significative entre les groupes « LGHM absent » et « LGHM en nappe » avec une p-value de 0,033. Elle ne permet par contre pas d'établir de différence statistiquement significative entre les groupes « LGHM absent » et « LGHM cord-like » avec une p-value de 0,157.

Il n'y a pas de différences statistiquement significatives entre les autres groupes.

## 2. Lésions du tendon du subscapulaire en fonction de l'insertion glénoïdale du LGHM

### a. Données recueillies

Les données recueillies sur les lésions du tendon du subscapulaire en fonction de l'insertion glénoïdale du LGHM sont exposées dans le Tableau XII.

**Tableau XII — Lésions du tendon du subscapulaire selon l'insertion glénoïdale du LGHM**

| | | | | | |
|---|---|---|---|---|---|
| LGHM entre LGHS et LGHI | | | | | 131 |
| Pas de lésions du subscapulaire | 89 | (67, 9 %) | | | |
| Lésions du subscapulaire < 35 % | 28 | (21,4 %) | | | |
| 35 % < lésions du subscapulaire < 75 % | 11 | (8,4 %) | } | 42 | (32,1 %) |
| Lésions du subscapulaire > 75 % | 3 | (2,3 %) | | | |
| LGHM commun avec le LGHS | | | | | 85 |
| Pas de lésions du subscapulaire | 62 | (72,9 %) | | | |
| Lésions du subscapulaire < 35 % | 18 | (21,2 %) | | | |
| 35 % < lésions du subscapulaire < 75 % | 5 | (5,9 %) | } | 23 | (27,1 %) |
| Lésions du subscapulaire > 75 % | 0 | (0,0 %) | | | |
| LGHM commun avec le LGHS et le tendon du LB | | | | | 27 |
| Pas de lésions du subscapulaire | 20 | (74,1 %) | | | |
| Lésions du subscapulaire < 35 % | 5 | (18,5 %) | | | |
| 35 % < lésions du subscapulaire < 75 % | 0 | (0,0 %) | } | 7 | (25,9 %) |
| Lésions du subscapulaire > 75 % | 2 | (7,4 %) | | | |
| LGHM commun avec le tendon du LB | | | | | 20 |
| Pas de lésions du subscapulaire | 13 | (65,0 %) | | | |
| Lésions du subscapulaire < 35 % | 5 | (25,0 %) | | | |
| 35 % < lésions du subscapulaire < 75 % | 2 | (10,0 %) | } | 7 | (35,0 %) |
| Lésions du subscapulaire > 75 % | 0 | (0,0 %) | | | |

LGHM : ligament gléno-huméral moyen ; LGHS : ligament gléno-huméral supérieur ;
LGHI : ligament gléno-huméral inférieur ; LB : long biceps

### b. Analyse statistique

Les intervalles de confiance à 95 % des taux de lésions du tendon du subscapulaire en fonction de l'insertion glénoïdale du LGHM sont présentés comparativement dans la Figure 44.

**Figure 44 - Taux de lésions du tendon du subscapulaire selon l'insertion glénoïdale du LGHM**

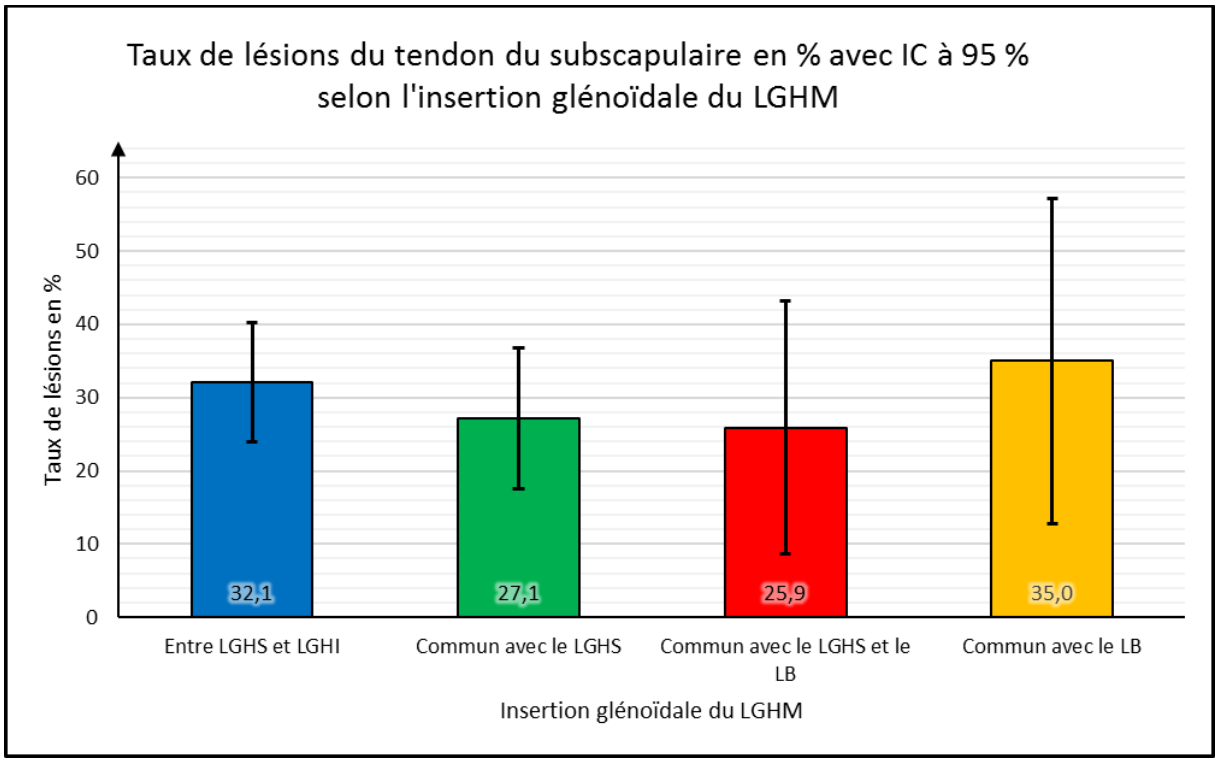


Il n'y a pas de différence statistiquement significative entre ces groupes.

## 3. Lésions du tendon du subscapulaire en fonction de l'insertion distale du LGHM

### a. Données recueillies

Les données recueillies sur les lésions du tendon du subscapulaire en fonction de l'insertion distale du LGHM sont exposées dans le Tableau XIII.

**Tableau XIII — Lésions du tendon du subscapulaire selon l'insertion distale du LGHM**

| | | | | | |
|---|---|---|---|---|---|
| Insertion osseuse sur l'humérus | | | | | 63 |
| Pas de lésions du subscapulaire | 46 | (73,0 %) | | | |
| Lésions du subscapulaire < 35 % | 9 | (14,3 %) | | | |
| 35 % < lésions du subscapulaire < 75 % | 5 | (7,9 %) | } | 17 | (27,0 %) |
| Lésions du subscapulaire > 75 % | 3 | (4,8 %) | | | |
| Insertion à plus de 50 % sur le tendon du subscapulaire | | | | | 200 |
| Pas de lésions du subscapulaire | 138 | (69,0 %) | | | |
| Lésions du subscapulaire < 35 % | 47 | (23,5 %) | | | |
| 35 % < lésions du subscapulaire < 75 % | 13 | (6,5 %) | } | 62 | (31,0 %) |
| Lésions du subscapulaire > 75 % | 2 | (1,0 %) | | | |

LGHM : ligament gléno-huméral moyen

### b. Analyse statistique

Les intervalles de confiance à 95 % des taux de lésions du tendon du subscapulaire en fonction de l'insertion distale du LGHM sont présentés comparativement dans la Figure 45.

**Figure 45 - Taux de lésions du tendon du subscapulaire selon l'insertion distale du LGHM**

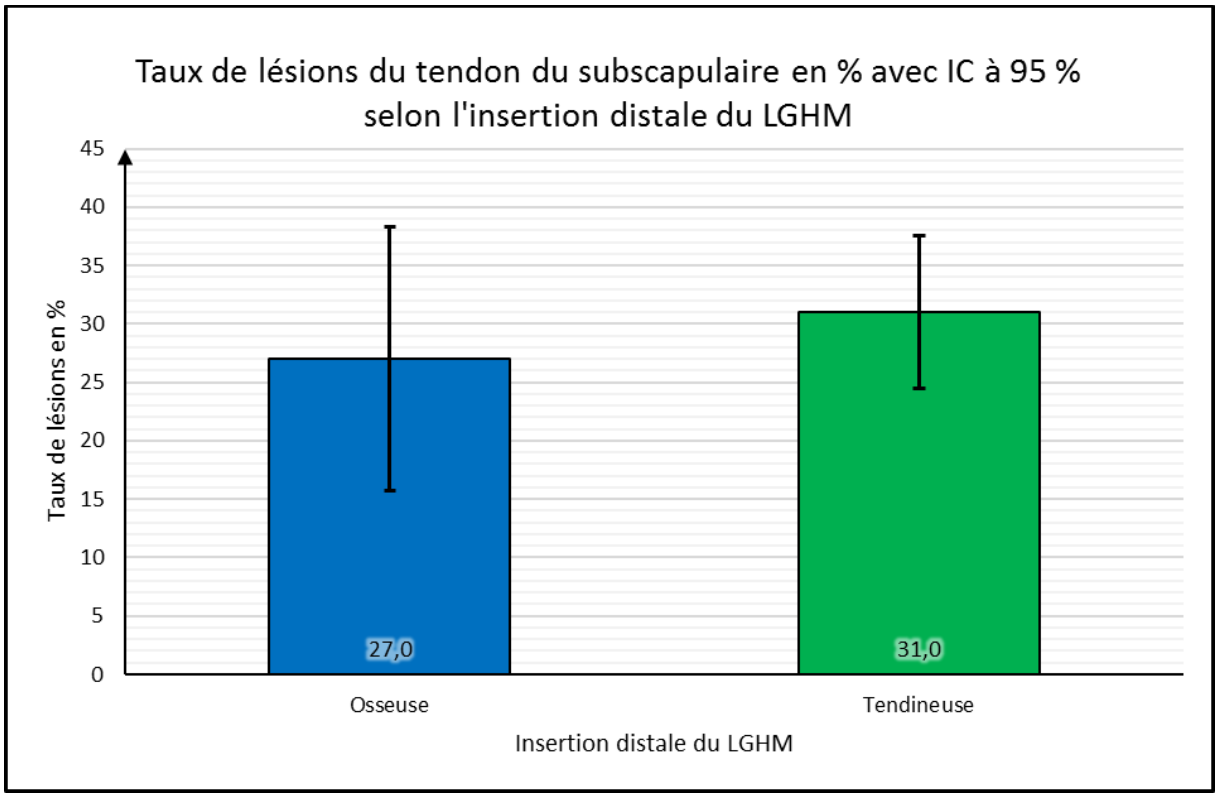


Il n'y a pas de différence statistiquement significative entre ces groupes.

# Discussion

## I. Épidémiologie des variations anatomiques

Le LGHM est un élément de la capsule antérieure de l'épaule, décrit dans les livres d'anatomie comme s'insérant en proximal sur le labrum glénoïdal entre le LGHS et le LGHI et en distal sur la face médiale du tubercule mineur huméral (1–4). Sa forme quant à elle est dite « en nappe » (5,7, 11).

Plusieurs études ont déjà montré la variabilité importante du LGHM. Celles s'intéressant à sa forme ont établi son inconstance (5,7,9,13,35), la présence variable d'une forme « cord-like » (4,13,36), moins large et plus épaisse, et celle du Buford's complex (26,27), plus rare. L'insertion glénoïdale est également le siège de variations aux fréquences variables selon les études (7,37–39).

Dans notre étude arthroscopique, le LHGM est majoritairement en nappe, inséré en proximal sur le labrum entre le LGHS et le LGHI et inséré en distal directement sur le tendon du subscapulaire.

Junji Ide (4,11, 24) a montré dans une étude anatomique sur 84 épaules de corps embaumés la présence d'un LGHM dans 63,1 % des cas avec 17,9 % de forme cord-like et 1,2 % de Buford's complex. Steinbeck (35) rapportait dans sa série de 104 épaules embaumées, la présence du LGHM à 84,6 % et Morgan (36) décrivait 19 % de forme cord-like sur une série de 182 épaules embaumées. Dans une étude arthroscopique de 200 patients, Williams (38) rapportait la présence de 1,5 % de Buford's complex. Dans notre série, le LGHM est présent dans 88 % des cas avec 15 % de forme cord-like et 1 % de Buford's complex. Ide (11) décrit deux variations principales d'insertion glénoïdale. Il faisait uniquement la distinction entre une insertion indépendante du LGHS, directement sur le labrum dans 56,6 % des cas, avec une insertion commune avec le LGHS dans 43, 4 % des cas. Nos résultats mettent en évidence une multiplicité de variations d'insertion plus importante et retrouvent donc des fréquences très différentes.

Dans sa revue de la littérature des études par imagerie des ligaments gléno-huméraux, Javier Beltran (7–9,26, 29) a relevé une présence inconstante du LGHM, clairement identifié entre 70 et 85 %

des épaules étudiées, contre 88 % dans notre série. Il a également rapporté la description des variations d'insertion glénoïdales du LGHM que sont l'insertion labrale entre le LGHS et le LHGI, l'insertion commune avec le LGHS, l'insertion commune avec le LGHS et le tendon du LB et l'insertion commune avec le tendon du LB, impliquant un LGHS absent, sans en établir de fréquence. Notre étude a identifié les mêmes variations d'insertion glénoïdale avec des fréquences respectives de 44 %, 28 %, 9 % et 7 % et précise que l'insertion distale se fait à 67 % sur le tendon du subscapulaire.

Par son approche arthroscopique, notre étude s'affranchit des limites des techniques d'imagerie et des approximations de la dissection (28,30), en permettant une visualisation directement intra-articulaire du LGHM, aidée par une observation dynamique sans altération de ses rapports anatomiques. La voie d'abord arthroscopique étant postérieure, dès l'introduction de l'optique, la caméra propose directement une vue sur le ligament gléno-huméral moyen sans détérioration des structures adjacentes. Notre observation in vivo sur une large fourchette d'âge de patients a également permis de s'affranchir des éventuelles dégradations post-mortem et des phénomènes de dégénérescence sénile et d'usure.

Notre série de 300 arthroscopies réévalue légèrement à la hausse la présence globale du LGHM et concorde avec les données existantes sur la large majorité de la forme en nappe et sur les fréquences de la forme cord-like et du Buford's complex. Cette série confirme les variations d'insertion glénoïdale identifiées en imagerie, pourtant peu décrites par observation directe, et précise leurs fréquences respectives. Elle met en lumière les variations d'insertion distales, jusque-là négligées des descriptions, dont l'identification est facilitée par un examen dynamique, permettant de constater la position du LGHM selon les rotations et l'abduction de l'épaule.

Notre étude monocentrique présente un biais de recrutement géographique. La génétique et l'épigénétique ayant une influence certaine sur l'anatomie et l'histologie, il est tout à fait imaginable d'obtenir des résultats différents en étudiant une population ayant une composante majoritaire autre que caucasienne européenne.

L'extension à la population générale des résultats de cette étude est à relativiser. De par sa construction, seuls les patients douloureux chroniques de l'épaule ont été étudiés et c'est donc à cette population que se réfèrent nos conclusions. Il est possible que certaines variations anatomiques soient sur-représentées ou sous-représentées parmi cette population, bien qu'aucun argument biomécanique ne l'expliquerait actuellement.

Même en considérant ces dernières réserves, cette série de 300 observations prospectives in vivo par visualisation arthroscopique permet de mieux connaitre le ligament gléno-huméral moyen, ses variations et redéfinit sa forme majoritaire comme étant en nappe et allant du labrum entre le LGHS et le LGHI au tendon du subscapulaire.

## II. Influence des variations du LGHM sur les lésions du tendon du LB

Si la fonction mécanique du LB au niveau de l'épaule est aujourd'hui considérée comme mineure (42–44), sa participation aux douleurs chroniques de l'épaule est par contre fréquente (45–48). L'effet spontané de la rupture « salvatrice » de son tendon décrite dans l'évolution des ruptures massives de la coiffe des rotateurs en est une preuve (46–49).

En évoluant d'un rôle partiellement porteur chez les grands primates à celui de préhenseur exclusif chez le bipède, l'anatomie du membre supérieur s'est modifiée. Ce changement est responsable de contraintes mécaniques sur le tendon du LB, le rendant particulièrement vulnérable chez l'Homme (47,50–52).

Le LB subit des contraintes extra-articulaires, par conflit sous acromial, et intra-articulaire par glissement du tendon sur la tête humérale et dans la gouttière au cours des mouvements d'élévation et de rotation du bras (47). Le LGHS participe de façon essentielle à la poulie de réflexion du LB à l'entrée de la gouttière et à sa stabilisation médiale.

De prime abord, le lien entre le LGHM et les lésions du tendon du LB n'est pas évident. Cependant, une proportion non négligeable des insertions glénoïdales du LGHM est commune avec celle du LGHS, 43,4 % selon Ide (11) et 37 % dans notre étude — en tenant compte des LGHM absents. Ces dernières variations pourraient donc modifier les contraintes sur le LB.

Dans notre étude, le taux de lésions du tendon du LB est de 61 %, quasi systématiquement associé à un geste de ténotomie ou de ténodèse au cours de l'intervention. Notre série met en évidence une différence significative du taux de lésion du tendon du LB entre les insertions glénoïdales indépendantes et communes avec le LGHS, respectivement de 55,7 % et 75,0 %, avec une p-value de 0,030. Par contre, elle ne montre pas de lien statistiquement significatif entre la présence, la forme ou l'insertion distale du LGHM et le taux de lésion du tendon du LB.

Chacune des variations d'insertion glénoïdale ont été comparées deux à deux, mais seule la confrontation de deux groupes permet de dégager une tendance : la p-value entre l'insertion « sur le labrum entre le LGHS et le LGHI » et « commune avec le LGHS » est de 0,054. Ce dernier résultat est cohérent avec le précédent puisque chacun de ces derniers groupes représente respectivement les effectifs majoritaires des insertions indépendantes et communes avec le LGHS.

Le tendon du LB étant particulièrement exposé aux conflits mécaniques du fait même de sa position singulière (47), nos résultats inscrivent la participation du LGHM aux phénomènes lésionnels du tendon du LB dans un cadre plus large qu'un simple conflit isolé. Dans une revue de littérature récente, Raney (53) présente d'ailleurs un panel d'étiologie potentielle des douleurs du tendon du LB, les expliquant par des théories mécaniques, vasculaires, apoptotiques et neurologiques. Cependant, l'amélioration majeure des douleurs par la ténotomie, la ténodèse (49,54,55) ou la rupture spontanée du tendon du LB (46–49) sont autant d'arguments pour une cause essentiellement mécanique.

L'influence de l'insertion glénoïdale du LGHM sur le tendon du LB pourrait donc théoriquement s'expliquer par un effet direct, indirect ou les deux. L'insertion commune avec le LGHS pourrait être directement responsable du renforcement de la poulie de réflexion du tendon du LB. En diminuant sa compliance, cette poulie renforcée s'opposerait de façon plus « dure » à la tendance à se médialiser du tendon du LB, augmenterait les contraintes mécaniques de frottement et in fine les lésions.

Cette même insertion commune avec le LGHS pourrait également refouler le corps du LGHS vers le haut, augmentant ainsi les rapports avec le tendon du LB, ce qui augmenterait aussi les contraintes mécaniques de frottement, indirectement cette fois.

Une étude du LGHS et de son occupation de l'espace intra-articulaire par rapport au tendon du LB permettrait d'établir avec plus de certitude une explication. Les conséquences pratiques et cliniques étant faibles par rapport aux moyens à déployer pour répondre à cette interrogation, il est probable qu'elle reste en suspens.

L'observation peropératoire du LGHS et de son insertion est parfois difficile, ce qui introduit une marge d'erreur tempérant nos conclusions. Cependant, les chirurgiens participants ont eu accès aux résultats statistiques à la fin de l'étude et leurs relevés de données ont été vierges d'influence durant la période d'inclusion.

Par ailleurs, ce résultat ne modifie pas la prise en charge des lésions du tendon du LB. Le complexe ligamentaire gléno-huméral étant indispensable à la stabilité de l'épaule, il n'est pas envisageable de le réséquer pour lever le conflit. Les options chirurgicales resteront donc centrées sur le tendon du LB, avec la ténotomie ou la ténodèse.

Notre série de 300 arthroscopies successives établit un lien entre le taux de lésion du tendon du LB et l'insertion proximale du LGHM. Les insertions communes avec le LGHS étant associées à un taux de lésions plus élevé que celles indépendantes du LGHS. Notre hypothèse est que cette insertion

commune augmente les contraintes de frottement sur le tendon du LB lors des gestes d'élévation et de rotation. Cependant, ce résultat ne réforme pas la prise en charge de ces lésions.

## III. Influence des variations du LGHM sur les lésions SLAP

Identifiées pour la première fois en 1985 par Andrews (56), les lésions du labrum supérieur antéro-postérieur, dites SLAP lesions, ont ensuite été décrites et classifiées par Snyder en 1990 (57). Cette classification a été reprise et améliorée jusqu'à devenir celle que l'on connait aujourd'hui (34,58–60).

L'étiologie des SLAP lesions est multiple, mais ces lésions sont surtout connues chez les sportifs pratiquant une activité « overhead » (61,62), les bras au-dessus de la tête, ou de lancer (63) comme le base-ball. Le plus souvent symptomatique après un traumatisme unique ou répété (64,65), elles ont également été décrites dans les instabilités chroniques de l'épaule (66).

L'augmentation des indications d'arthroscopie de l'épaule et des examens d'imagerie a augmenté le nombre de diagnostics de SLAP lesions (67), dont l'étiologie dégénérative est plus probable que traumatique et au retentissement clinique faible.

Dans notre étude, le taux de SLAP lesions est de 27 %, répartis en 7,3 % de SLAP lesions associées à une lésion tendineuse nécessitant un geste de suture et 19,7 % de SLAP lesions isolées ou associées à une lésion tendineuse mineure. Notre série met en évidence une différence significative du taux de SLAP lesions entre les insertions distales osseuse et tendineuse du LGHM, respectivement de 39,7 % et 22,5 %, avec une p-value de 0,047. Par contre, elle ne montre pas de lien statistiquement significatif entre la présence, la forme ou l'insertion glénoïdale du LGHM et le taux de SLAP lesions.

Dans une étude récente par imagerie, Schwartzberg (67) montre un taux de SLAP lesions de 55 à 72 % chez une population de patients asymptomatiques âgés de 45 à 60 ans. La différence avec notre série, 27 %, peut s'expliquer par l'élimination systématique des patients aux antécédents

traumatiques, ne laissant dans la population de notre étude que les lésions dégénératives. Dans notre étude, 73 % des patients présentant une SLAP lesion ont été opérés pour un simple conflit sous acromial, sans autre plainte fonctionnelle, ce qui est cohérent avec les nombreuses lésions asymptomatiques découvertes par Schwartzberg.

L'influence de l'insertion distale du LGHM sur les SLAP lesions pourrait s'expliquer par la biomécanique de l'épaule. Selon Bowen et Warner (14,19, 20), les ligaments gléno-huméraux sont en tension à partir de 45° d'abduction. Le LGHM, plus particulièrement, est source d'instabilité en cas d'absence entre 60 et 90° d'abduction (5) et aurait donc une fonction accrue dans la stabilisation gléno-humérale de ce secteur de mobilité. Le subscapulaire participe majoritairement à la stabilisation de l'articulation gléno-humérale et activement à sa coaptation entre 0 et 90° d'abduction (5,68–70).

Pour un LGHM inséré en distal sur l'humérus, soit sur une structure osseuse, les contraintes de tension se répartissent entièrement entre les zones d'insertions proximale et distale. Ces zones d'insertion étant fixes, la tension s'appliquant sur le LGHM est fonction de la position de l'articulation gléno-humérale (29,30). La participation de l'ensemble du système musculaire (27) diminue cette tension selon la résultante des forces de coaptation appliquées à l'articulation gléno-humérale. Le biceps brachial ne participant pas à la mobilisation gléno-humérale, les forces de traction sur le labrum supérieur sont majoritairement dues aux ligaments gléno-huméraux, en particulier à partir de 60° d'abduction.

Pour un LGHM inséré en distal sur le tendon du subscapulaire, la répartition des contraintes est beaucoup plus complexe et, sans étude biomécanique spécifique, il n'est possible d'émettre que des hypothèses.

La zone charnue d'un muscle penné comme le subscapulaire peut varier en longueur de 25 % lors de la contraction, et une insertion distale du LGHM sur le tendon pourrait donc bénéficier de ce

raccourcissement par une mobilité relative de ce point d'insertion. D'un point de vue macroscopique, la contraction du subscapulaire lors de l'abduction (25,26) permettrait au point d'insertion distale tendineux un éloignement moindre de son point d'insertion glénoïdale entre 45 et 90° d'abduction. D'un point de vue physique pur, selon la loi de Hooke généralisée aux matériaux déformables de façon élastique, la force de traction est proportionnelle à la variation de longueur. Donc cette légère mobilité permettrait une diminution des forces de traction s'appliquant sur le LGHM et indirectement sur le labrum expliquant une diminution des lésions de ce dernier.

Par ailleurs, le muscle de par son caractère contractile est doté d'une certaine élasticité. Une explication de la diminution des contraintes sur le LGHM pourrait être la simple absorption élastique d'une partie de ces dernières par le subscapulaire.

Il est également possible que l'insertion distale tendineuse du LGHM améliore la synergie globale de l'épaule et diminue donc l'ensemble des contraintes.

D'un point de vue phylogénétique, il est cohérent que la forme majoritaire soit celle présentant le meilleur avantage pour l'espèce en provoquant moins de lésions.

Concernant la conduite à tenir face à ces SLAP lesions, il n'est pas question ici d'alimenter le débat concernant les lésions des sujets jeunes et sportifs, mais bien de s'intéresser aux lésions a priori dégénératives. Le LGHM possède un rôle dans la stabilité de l'épaule (5) et cette thèse met en évidence un lien entre son absence et un taux accru de lésions du subscapulaire, le sectionner ou le réséquer pourrait donc s'avérer délétère. Devant la bonne efficacité des alternatives thérapeutiques, conserver le LGHM lors du traitement semble donc préférable.

Pour les patients de plus de 50 ans associant une SLAP lesion de type II à une rupture de la coiffe des rotateurs, Franceschi a montré depuis 2008 une supériorité clinique de la ténotomie par rapport à la réparation de la SLAP lesion (71). Concernant les SLAP lesions isolées et symptomatiques, Burns

(72) a proposé en 2011 un arbre décisionnel indiquant clairement une prédilection pour la ténotomie du LB dans ce contexte, confirmée par Brockmeyer (64) dans une publication de 2016.

Notre série de 300 arthroscopies successives établit un lien entre le taux de SLAP lesions, a priori dégénératives, et l'insertion distale du LGHM. L'insertion osseuse sur l'humérus étant plus sujette aux lésions que celle sur le tendon du subscapulaire. L'explication physiopathologique nécessiterait une étude biomécanique plus approfondie, mais notre théorie est que l'insertion tendineuse permet de réduire les contraintes sur le labrum par une moindre tension du LGHM lors de l'abduction. Cela ne remet pas en cause le traitement des SLAP lesions dégénératives symptomatiques par ténotomie ou ténodèse du LB.

## IV. Influence des variations du LGHM sur les lésions du tendon du subscapulaire

Les lésions isolées du subscapulaire sont relativement rares, 4,9 % des ruptures de coiffe des rotateurs selon Lafosse (73,74). Cependant, associées à une autre lésion de la coiffe, ces ruptures du subscapulaire sont retrouvées dans 27 à 35 % des cas selon les séries (75–77). Graves par leurs conséquences biomécaniques, il est fondamental de ne pas les méconnaitre et de les traiter de façon adaptée.

Les étiologies traumatiques des lésions du tendon du subscapulaire sont bien connues. En particulier, lors de mouvements en rotation externe forcée ou d'extension du bras en abduction chez les sujets jeunes (73,78–80) et suite à un épisode de luxation gléno-humérale chez les sujets plus âgés (73,78–81). Moins étudiées, des lésions non traumatiques et considérées comme dégénératives ont pourtant été décrites dès les années 1990 (78,82). Plus récemment, un possible rôle de l'apoptose des cellules tendineuses a été mis en cause dans ce type de lésion (83).

La portion tendineuse du subscapulaire est accolée à sa face postérieure au complexe ligamentaire gléno-huméral (1–3), en particulier au LGHM. Ce lien étroit est très bien visualisé lors

d'une arthroscopie, cette thèse a même montré que l'insertion distale du LGHM est essentiellement sur le tendon du subscapulaire, cependant il a été très peu étudié d'un point de vue lésionnel.

Dans notre étude, le taux de lésions du tendon du subscapulaire est de 33,3 %, répartis en 22,3 % de lésions du plan profond, 2 % du plan superficiel isolé, 6 % des deux plans mais non transfixiantes et 3 % de lésions transfixiantes. Ces résultats sont l'illustration de l'histoire naturelle des lésions du subscapulaire allant de la profondeur vers la superficie (73,78). Ce taux de lésion correspondant à celles constatées en peropératoire et non aux lésions cliniquement symptomatiques, il corrobore le caractère sous-estimé et la symptomatologie insidieuse avant la rupture complète des lésions non traumatiques (73).

Notre série met en évidence une différence significative du taux de lésion du tendon du subscapulaire entre les LGHM absents et présents toutes formes confondues, respectivement de 56,8 % et 30,0 %, avec une p-value de 0,033.

Il existe également une différence statistiquement significative entre les LGHM absents et les LGHM en nappe, respectivement de 56,8 % et 29,6 %, avec une p-value de 0,033. Ce dernier résultat est cohérent avec le précédent puisque les LGHM en nappe représentent l'effectif largement majoritaire des LGHM présents.

L'effectif des LGHM cord-like ne permet pas d'établir une différence statistiquement significative avec les LGHM absents, mais il existe une légère tendance statistique avec une p-value de 0,157. En considérant également l'absence de différence significative entre les formes des LGHM présents, cela confirmerait le premier résultat selon lequel la présence du LGHM est plus importante que sa forme.

Par contre, notre étude ne montre pas de lien statistiquement significatif entre les différentes insertions glénoïdale et distale du LGHM et le taux de lésion du subscapulaire.

L'hypothèse initiale que le LGHM pouvait être responsable d'une usure du subscapulaire par frottement, voire même par conflit, est fausse puisqu'aucune forme des LGHM présents n'est statistiquement liée à un taux de lésion plus important que les autres. Le groupe des LGHM absents, devant initialement servir de référence « zéro frottement », s'avère même être le plus pathologique et il faut donc chercher une explication différente. Le LGHM cord-like, principal suspect au début de cette étude en raison de son aspect arthroscopique agressif, évoquant même parfois un fil à couper le tendon du subscapulaire, semble donc aussi inoffensif que la forme en nappe.

Comme écrit précédemment, Bowen et Warner (24,29, 30) ont montré que les ligaments gléno-huméraux sont en tension à partir de 45° d'abduction. Plus spécifiquement, l'absence de LGHM est source d'instabilité entre 60 et 90° d'abduction (5). Quant au subscapulaire, il participe majoritairement à la stabilisation de l'articulation gléno-humérale et activement à sa coaptation entre 0 et 90° d'abduction (5,68–70). Le LGHM et le subscapulaire stabilisent donc l'articulation gléno-humérale dans des secteurs de mobilités communs et subissent des contraintes semblables lors des mêmes mouvements.

À partir de ces faits établis, il est possible d'évoquer deux explications théoriques opposées : l'absence de LGHM est responsable des lésions plus courantes du subscapulaire ou l'absence de LGHM est un symptôme supplémentaire de l'usure du système de stabilisation antérieure de l'épaule.

En cas d'absence du LGHM, les forces de coaptation dont il est d'ordinaire responsable se reportent, au moins partiellement, sur le subscapulaire qui se retrouve alors la principale structure antérieure à assurer la stabilité entre 60 et 90° d'abduction. Cet excès de contraintes expliquerait l'usure prématurée du subscapulaire.

À l'opposé, si on imagine que le LGHM est absent uniquement dans quelques cas exceptionnels, on peut alors tout à fait penser qu'il s'use prématurément, sous l'effet des contraintes évoquées

précédemment, jusqu'à la rupture complète, voire sa disparition. Puis les lésions du subscapulaire ne seraient que la suite de l'histoire naturelle.

La première théorie détient largement ma préférence pour plusieurs raisons. Premièrement, l'absence de LGHM est décrite comme une variante de la normale depuis longtemps. Si sa disparition était la prémisse de lésions du subscapulaire, alors la période d'absence de LGHM et d'absence de lésion du subscapulaire serait temporellement limitée et rarement observable. Ensuite, lors des arthroscopies, les LGHM notés « absents » étaient totalement absents, sans traces de moignons qu'une rupture aurait laissées. De la même façon, des LGHM en cours de ruptures auraient été observés à des stades différents, or les lésions du LGHM sont relativement rares, 7 % dans cette série. Enfin, il n'y a aucune raison histologique et biologique qu'une structure anatomique hautement adaptée aux contraintes en traction telle qu'un ligament s'use plus rapidement que le tendon qui l'est bien moins. Je considère donc la première explication théorique comme bien plus probable.

En pratique, ces résultats ne modifient pas les indications et les pratiques de réparation des lésions du subscapulaire. Par contre, ils devraient inciter à respecter le LGHM le plus souvent possible. Sa résection ou sa section devraient alors être motivées par l'impossibilité de s'exposer autrement ou la résolution d'une lésion du LGHM lui-même, potentiellement douloureuse.

Par ailleurs, il existe un lien avéré, anatomique et statistique, entre les lésions du tendon du subscapulaire et celles du tendon du LB (84). Il n'est pas possible dans cette thèse d'inclure la participation des variations anatomiques du LGHM dans ce lien. Il s'agit de deux sites de variations distinctes qui sont chacun liés à des lésions différentes, respectivement la présence du LGHM aux lésions du subscapulaire et l'insertion glénoïdale du LGHM aux lésions du tendon du LB. L'intersection de ces lésions et variations ne révèle aucun lien statistique.

Notre série de 300 arthroscopies successives établit un lien entre le taux de lésions du subscapulaire et la présence ou non du LGHM, toutes formes confondues. Lorsque le LGHM est présent, le taux de lésion du subscapulaire est significativement plus faible. Notre explication théorique est qu'en absence du LGHM, le subscapulaire subit le report des contraintes lors de l'abduction, provoquant son usure prématurée. Cela ne remet pas en cause le traitement des lésions du subscapulaire et devrait inciter à respecter le LGHM au maximum.

# Conclusion

Tout en réévaluant légèrement à la hausse la présence globale du LGHM (88 %), cette étude concorde avec les données existantes sur la large majorité de la forme en nappe (72 %) et sur les fréquences de la forme cord-like (15 %) et du Buford's complex (1 %).

Elle confirme également les variations d'insertion glénoïdale identifiées en imagerie, pourtant peu décrites par observation directe, et précise leurs fréquences respectives : l'insertion labrale entre le LGHS et le LHGI (44 %), l'insertion commune avec le LGHS (28 %), l'insertion commune avec le LGHS et le tendon du LB (9 %) et l'insertion commune avec le tendon du LB (7 %).

Elle met en lumière les variations d'insertion distales, jusque-là négligées des descriptions, dont l'identification est facilitée par un examen dynamique, permettant de constater la position du LGHM selon les rotations et l'abduction de l'épaule. Ainsi l'insertion distale directement sur le tendon du subscapulaire est la forme majoritaire à 67 %.

Cette étude établit un lien entre le taux de lésion du tendon du LB et l'insertion proximale du LGHM. Les insertions communes avec le LGHS étant associées à un taux de lésions plus élevé que celles indépendantes du LGHS. Notre hypothèse est que cette insertion commune augmente les contraintes de frottement sur le tendon du LB lors des gestes d'élévation et de rotation. Cependant, ce résultat ne réforme pas la prise en charge de ces lésions.

Elle établit également un lien entre le taux de SLAP lesions, a priori dégénératives, et l'insertion distale du LGHM. L'insertion osseuse sur l'humérus étant plus sujette aux lésions que celle sur le tendon du subscapulaire. L'explication physiopathologique nécessiterait une étude biomécanique plus approfondie, mais notre théorie est que l'insertion tendineuse permet de réduire les contraintes sur le labrum par une moindre tension du LGHM lors de l'abduction. Cela ne remet pas en cause le traitement des SLAP lesions dégénératives symptomatiques par ténotomie du LB.

Enfin, elle établit un lien entre le taux de lésions du subscapulaire et la présence ou non du LGHM, toutes formes confondues. Lorsque le LGHM est présent, le taux de lésion du subscapulaire est significativement plus faible. Notre explication théorique est qu'en l'absence du LGHM, le subscapulaire subit le report des contraintes lors de l'abduction, provoquant son usure prématurée. Cela ne change pas le traitement des lésions du subscapulaire, mais devrait inciter à respecter le LGHM au maximum.

Cette thèse d'anatomie permet de mieux connaitre le LGHM, dont l'importance était probablement sous-estimée. Sans révolutionner les concepts thérapeutiques, en répondant à certaines interrogations, elle en apporte de nouvelles, par exemple...

Un ligament majoritairement inséré sur un tendon est-il toujours un ligament ?

Ne serait-il pas pertinent de reconsidérer le rôle des ligaments en fonction du rôle dynamique des muscles associés à des fonctions comparables ?

Faut-il réparer les lésions ligamentaires lors d'une rupture de coiffe ?

# BIBLIOGRAPHIE


1. Schunke M, Schulte E, Schumacher U, Chevallier J-M, Douard R. Atlas d'anatomie Prométhée : Tome 1, Anatomie générale et système locomoteur. Paris : Maloine; 2006. 541 p.
2. Rouvière H., Delmas. Anatomie humaine - Descriptive, topographique et fonctionnelle - Tome 3 : Membres, système nerveux central. Vol. 3. MASSON; 1984.
3. Kamina P, Gouazé A. Anatomie clinique : Tome 1, Anatomie générale, membres. 4e édition. Paris : Maloine; 2009. 577 p.
4. Palma AFD. Regional, variational and surgycal anatomy. In: Surgery of the shoulder. 1983. p. 35‑64.
5. Ferrari DA. Capsular ligaments of the shoulder: anatomical and functional study of the anterior superior capsule. Am J Sports Med. 1990;18(1):20–24.
6. Snyder SJ. Diagnostic arthroscopy : normal anatomy and variations. In: Shoulder Arthroscopy. Lippincott Williams & Wilkins; 2003. p. 179‑214.
7. Beltran J, Bencardino J, Padron M, Shankman S, Beltran L, Ozkarahan G. The middle glenohumeral ligament: normal anatomy, variants and pathology. Skeletal Radiol. mai 2002;31(5):253‑62.
8. Caspari RB. Arthroscopic manifestations of shoulder subluxation and dislocation. Clin Orthop Relat Res. 1993;(291):54‑66.
9. Chandnani VP. Glenohumeral Ligament and shoulder capsular mechanism : evaluation with MR arthrography. Radiology. 1995;(196):27‑32.
10. Cole B. J. The Anatomy and Histology of the Rotator Interval Capsule Of Shoulder. Clin Orthop Relat Reserch. 2001;(390):129‑37.
11. Ide J, Maeda S, Takagi K. Normal variations of the glenohumeral ligament complex: an anatomic study for arthroscopic bankart repair. Arthrosc J Arthrosc Relat Surg. févr 2004;20(2):164‑8.

12. Jost B, Koch PP, Gerber C. Anatomy and functional aspects of the rotator interval. J Shoulder Elbow Surg. juill 2000;9(4):336‑41.

13. Wilson WR, Magnussen RA, Irribarra LA, Taylor DC. Variability of the capsular anatomy in the rotator interval region of the shoulder. J Shoulder Elbow Surg. juin 2013;22(6):856‑61.

14. Keyes E. Lawrence. Anatomical observations on senil changes in the shoulder. JBJS. oct 1935;17(4):953‑60.

15. Eric Noël, Julien Nizard. L'épaule douloureuse non traumatique - XII - p. 201 [Internet]. Masson. 2000 [cité 27 juill 2017].

16. Urwin M, Symmons D, Allison T, Brammah T, Busby H, Roxby M, et al. Estimating the burden of musculoskeletal disorders in the community: the comparative prevalence of symptoms at different anatomical sites, and the relation to social deprivation. Ann Rheum Dis. 1998;57(11):649–655.

17. Van der Windt DA, Koes BW, de Jong BA, Bouter LM. Shoulder disorders in general practice: incidence, patient characteristics, and management. Ann Rheum Dis. 1995;54(12):959–964.

18. D'Almeida KW, Godard C, Leclerc A, Lahon G. Sickness absence for upper limb disorders in a French company. Occup Med Oxf Engl. oct 2008;58(7):506‑8.

19. Dunn WR, Kuhn JE, Sanders R, An Q, Baumgarten KM, Bishop JY, et al. 2013 Neer Award: predictors of failure of nonoperative treatment of chronic, symptomatic, full-thickness rotator cuff tears. J Shoulder Elbow Surg. août 2016;25(8):1303‑11.

20. Jacobsen JR, Jensen CM, Deutch SR. Acromioplasty in patients selected for operation by national guidelines. J Shoulder Elbow Surg [Internet]. juill 2017 [cité 27 juill 2017];

21. De Carli A, Fabbri M, Lanzetti RM, Ciompi A, Gaj E, Beccarini G, et al. Functional treatment in rotator cuff tears: is it safe and effective? A retrospective comparison with surgical treatment. Muscles Ligaments Tendons J. 2017;7(1):40.

22. Abate M, Di Carlo L, Salini V, Schiavone C. Risk factors associated to bilateral rotator cuff tears. Orthop Traumatol Surg Res [Internet]. mai 2017 [cité 27 juill 2017];

23. Sayampanathan AA, Andrew THC. Systematic review on risk factors of rotator cuff tears. J Orthop Surg. janv 2017;25(1):230949901668431.

24. F. Duparc. Anatomie et biomécanique de la coiffe des rotateurs.pdf. In ELSEVIER MASSON; 2011. p. 15‑26.

25. David G, Magarey ME, Jones MA, Dvir Z, Türker KS, Sharpe M. EMG and strength correlates of selected shoulder muscles during rotations of the glenohumeral joint. Clin Biomech Bristol Avon. févr 2000;15(2):95‑102.

26. Karduna AR, Williams GR, Williams JL, Iannotti JP. Kinematics of the glenohumeral joint: influences of muscle forces, ligamentous constraints, and articular geometry. J Orthop Res Off Publ Orthop Res Soc. nov 1996;14(6):986‑93.

27. Sharkey NA, Marder RA, Hanson PB. The entire rotator cuff contributes to elevation of the arm. J Orthop Res Off Publ Orthop Res Soc. sept 1994;12(5):699‑708.

28. Billuart F, Devun L, Skalli W, Mitton D, Gagey O. Role of deltoid and passives elements in stabilization during abduction motion (0°–40°): an ex vivo study. Surg Radiol Anat. oct 2008;30(7):563‑8.

29. Bowen MK, Deng XH, Warren RF. Role of glenohumeral ligament complex in limiting inferior translation of glenohumeral joint. In: Trans Orthop Res Soc. 1992. p. 497.

30. Warner JJ, Deng X-H, Warren RF, Torzilli PA. Static capsuloligamentous restraints to superior-inferior translation of the glenohumeral joint. Am J Sports Med. 1992;20(6):675–685.

31. Billuart F, Gagey O, Skalli W, Mitton D. Biomechanics of the deltoideus. Surg Radiol Anat SRA. mars 2006;28(1):76‑81.

32. Gagey O, Hue E. Mechanics of the deltoid muscle. A new approach. Clin Orthop. juin 2000;(375):250‑7.

33. Sharkey NA, Marder RA. The rotator cuff opposes superior translation of the humeral head. Am J Sports Med. juin 1995;23(3):270‑5.

34. Aydin N. Superior labrum anterior to posterior lesions of the shoulder: Diagnosis and arthroscopic management. World J Orthop. 2014;5(3):344.

35. Steinbeck J, Liljenqvist U, Jerosch J. The anatomy of the glenohumeral ligamentous complex and its contribution to anterior shoulder stability. J Shoulder Elbow Surg. avr 1998;7(2):122‑6.

36. Morgan CD. Anterior shoulder instability ; arthroscopic anatomy and pathology. In San Diego: Esch JC eds; 1998. p. 119‑23.

37. Tirman PFJ. The Buford complex : a variation of normal shoulder anatomy. MR arthrographic imaging features. AJR Am J Roentgenol. 1996;(166):869‑73.

38. Williams MM, Snyder SJ, Buford D. The Buford complex—the « cord-like » middle glenohumeral ligament and absent anterosuperior labrum complex: a normal anatomic capsulolabral variant. Arthrosc J Arthrosc Relat Surg. 1994;10(3):241–247.

39. Snyder SJ, Karzel RP, Pizzo WD, Ferkel RD, Friedman MJ. SLAP Lesions of the Shoulder. Arthrosc J Arthrosc Relat Surg. août 2010;26(8):1117.

40. Matsen FA, Harryman DT, Sidles JA. Mechanics of glenohumeral instability. Clin Sport Med. oct 1991;(10):783‑8.

41. LeeRen Yeh. Antérior Labroligamentous structures of the Glenohumeral Joint : Correlation of MR Arthrography and Anatomic Dissection in Cadavers. Am Roentgen Ray Soc. nov 1998;(171):1229‑36.

42. Gowan ID, Jobe FW, Tibone JE, Perry J, Moynes DR. A comparative electromyographic analysis of the shoulder during pitching: professional versus amateur pitchers. Am J Sports Med. 1987;15(6):586–590.

43. Levy AS, Kelly BT, Lintner SA, Osbahr DC, Speer KP. Function of the long head of the biceps at the shoulder: electromyographic analysis. J Shoulder Elbow Surg. mai 2001;10(3):250‑5.

44. Yamaguchi K, Riew KD, Galatz LM, Syme JA, Neviaser RJ. Biceps activity during shoulder motion: an electromyographic analysis. Clin Orthop. mars 1997;(336):122‑9.

45. Boileau P, Ahrens PM, Hatzidakis AM. Entrapment of the long head of the biceps tendon: the hourglass biceps—a cause of pain and locking of the shoulder. J Shoulder Elbow Surg. mai 2004;13(3):249‑57.

46. Boileau P, Baqué F, Valerio L, Ahrens P, Chuinard C, Trojani C. Isolated arthroscopic biceps tenotomy or tenodesis improves symptoms in patients with massive irreparable rotator cuff tears. J Bone Joint Surg Am. avr 2007;89(4):747‑57.

47. Bonnevialle N., Balestro J. C., Walch G., Boileau P. Physiopathologie et pathologie du long biceps.pdf. In Elsevier Masson; 2011. p. 184‑94.

48. Walch G, Edwards TB, Boulahia A, Nové-Josserand L, Neyton L, Szabo I. Arthroscopic tenotomy of the long head of the biceps in the treatment of rotator cuff tears: Clinical and radiographic results of 307 cases. J Shoulder Elbow Surg. mai 2005;14(3):238‑46.

49. Maynou C, Mehdi N, Cassagnaud X, Audebert S, Mestdagh H. Résultats de la ténotomie arthroscopique du chef long du biceps brachial dans les ruptures transfixiantes de la coiffe des rotateurs non réparées : À propos de 40 cas. Rev Chir Orthopédique Réparatrice Appar Mot. 2005;91(4):300–306.

50. Broca P. La torsion de l'humérus et le tropomètre instrument destiné à mesurer la torsion des os. In : Anthropologie zoologique. Masson. 1881. p. 193-210 ; 385-425 ; 577-592. (Revue d'anthropologie, 2ème série; vol. 4).

51. Krahl VE, Evans FG. Humeral torsion in man. Am J Phys Anthropol. 1 sept 1945;3(3):229‑53.

52. Hitchcock HH, Bechtol CO. Painful shoulder; observations on the role of the tendon of the long head of the biceps brachii in its causation. J Bone Joint Surg Am. avr 1948;30A(2):263‑73.

53. Raney EB, Thankam FG, Dilisio MF, Agrawal DK. Pain and the pathogenesis of biceps tendinopathy. Am J Transl Res. 2017;9(6):2668.

54. Hsu AR, Ghodadra NS, Provencher CMT, Lewis PB, Bach BR. Biceps tenotomy versus tenodesis: a review of clinical outcomes and biomechanical results. J Shoulder Elbow Surg. mars 2011;20(2):326‑32.

55. Lee H-J, Jeong J-Y, Kim C-K, Kim Y-S. Surgical treatment of lesions of the long head of the biceps brachii tendon with rotator cuff tear: a prospective randomized clinical trial comparing the clinical results of tenotomy and tenodesis. J Shoulder Elbow Surg. juill 2016;25(7):1107‑14.

56. Andrews JR, Carson JR WG, Mcleod WD. Glenoid labrum tears related to the long head of the biceps. Am J Sports Med. 1985;13(5):337–341.

57. Snyder SJ, Karzel RP, Del Pizzo W, Ferkel RD, Friedman MJ. SLAP lesions of the shoulder. Arthrosc J Arthrosc Relat Surg. 1990;6(4):274–279.

58. Popp D. Superior labral anterior posterior lesions of the shoulder: Current diagnostic and therapeutic standards. World J Orthop. 2015;6(9):660.

59. Malal JJG, Khan Y, Graville Farrar MW. Suppl 3: Superior Labral Anterior Posterior Lesions of the Shoulder. Open Orthop J. 2013;7:356.

60. Ahsan ZS, Hsu JE, Gee AO. The Snyder Classification of Superior Labrum Anterior and Posterior (SLAP) Lesions. Clin Orthop Relat Res. sept 2016;474(9):2075‑8.

61. Chalmers PN, Verma NN. Proximal Biceps in Overhead Athletes. Clin Sports Med. 1 janv 2016;35(1):163‑79.

62. Wilk KE, Obma P, Simpson CD, Cain EL, Dugas J, Andrews JR. Shoulder injuries in the overhead athlete. J Orthop Sports Phys Ther. 2009;39(2):38–54.

63. Hawi N, Liodakis E, Garving C, Habermeyer P, Tauber M. Pulley lesions in rotator cuff tears: prevalence, etiology, and concomitant pathologies. Arch Orthop Trauma Surg. 1 août 2017;137(8):1097‑105.

64. Brockmeyer M, Tompkins M, Kohn DM, Lorbach O. SLAP lesions: a treatment algorithm. Knee Surg Sports Traumatol Arthrosc. 1 févr 2016;24(2):447‑55.

65. Thorsness RJ, Romeo AA. Diagnosis and Management of the Biceps-Labral Complex. Instr Course Lect. 15 févr 2017;66:65‑77.

66. Hantes M, Raoulis V. Arthroscopic Findings in Anterior Shoulder Instability. Open Orthop J. 28 févr 2017;11(Suppl-1, 6):119‑32.

67. Schwartzberg R, Reuss BL, Burkhart BG, Butterfield M, Wu JY, McLean KW. High Prevalence of Superior Labral Tears Diagnosed by MRI in Middle-Aged Patients With Asymptomatic Shoulders. Orthop J Sports Med. 11 janv 2016;4(1):232596711562321.

68. Ovesen J, Nielsen S. Anterior and posterior shoulder instability. A cadaver study. Acta Orthop Scand. août 1986;57(4):324‑7.

69. Culham E, Peat M. Functional anatomy of the shoulder complex. J Orthop Sports Phys Ther. 1993;18(1):342–350.

70. Comtet JJ, Herzberg G, Naasan IA. Biomechanical basis of transfers for shoulder paralysis. Hand Clin. févr 1989;5(1):1‑14.

71. Franceschi F, Longo UG, Ruzzini L, Rizzello G, Maffulli N, Denaro V. No Advantages in Repairing a Type II Superior Labrum Anterior and Posterior (SLAP) Lesion When Associated with Rotator Cuff Repair in Patients over Age 50: A Randomized Controlled Trial. Am J Sports Med. févr 2008;36(2):247‑53.

72. Burns JP, Bahk M, Snyder SJ. Superior labral tears: repair versus biceps tenodesis. J Shoulder Elbow Surg. mars 2011;20(2):S2‑8.

73. Lafosse L., Giannakos A. Ruptures isolées du subscapulaire.pdf. In Elsevier Masson; 2011. p. 165 ‑83.

74. Lafosse L, Jost B, Reiland Y, Audebert S, Toussaint B, Gobezie R. Structural integrity and clinical outcomes after arthroscopic repair of isolated subscapularis tears. J Bone Joint Surg Am. juin 2007;89(6):1184‑93.

75. Bennett WF. Subscapularis, medial, and lateral head coracohumeral ligament insertion anatomy. Arthrosc J Arthrosc Relat Surg. févr 2001;17(2):173‑80.

76. Arai R, Sugaya H, Mochizuki T, Nimura A, Moriishi J, Akita K. Subscapularis Tendon Tear: An Anatomic and Clinical Investigation. Arthrosc J Arthrosc Relat Surg. 1 sept 2008;24(9):997‑1004.

77. Bennett WF. Arthroscopic repair of isolated subscapularis tears: A prospective cohort with 2- to 4-year follow-up. Arthrosc J Arthrosc Relat Surg Off Publ Arthrosc Assoc N Am Int Arthrosc Assoc. févr 2003;19(2):131‑43.

78. Edwards TB, Walch G, Sirveaux F, Molé D, Nové-Josserand L, Boulahia A, et al. Repair of tears of the subscapularis. J Bone Jt Surg Am. 2006;(1 suppl 1):1–10.

79. Deutsch A, Altchek DW, Veltri DM, Potter HG, Warren RF. Traumatic tears of the subscapularis tendon: clinical diagnosis, magnetic resonance imaging findings, and operative treatment. Am J Sports Med. 1997;25(1):13–22.

80. Gerber C, Krushell RJ. Isolated rupture of the tendon of the subscapularis muscle. Clinical features in 16 cases. J Bone Joint Surg Br. mai 1991;73(3):389‑94.

81. Neviaser RJ, Neviaser TJ, Neviaser JS. Concurrent rupture of the rotator cuff and anterior dislocation of the shoulder in the older patient. J Bone Joint Surg Am. oct 1988;70(9):1308‑11.

82. Nove-Josserand L, Levigne C, Noël E, Walch G. Isolated lesions of the subscapularis muscle. Apropos of 21 cases. Rev Chir Orthop Reparatrice Appar Mot. 1994;80(7):595‑601.

83. Osti L, Buda M, Del Buono A, Osti R, Massari L, Maffulli N. Apoptosis and rotator cuff tears: scientific evidence from basic science to clinical findings. Br Med Bull. 1 juin 2017;122(1):123‑33.

84. Godenèche A, Nové-Josserand L, Audebert S, Toussaint B, Denard PJ, Lädermann A. Relationship between subscapularis tears and injuries to the biceps pulley. Knee Surg Sports Traumatol Arthrosc. juill 2017;25(7):2114‑20.

# TABLEAUX

Tableau I — Données recueillies .....40

Tableau II — Population.....47

Tableau III — Épidémiologie des variations anatomiques du LGHM.....48

Tableau IV — Lésions constatées .....57

Tableau V — Lésions du tendon du LB selon la forme du LGHM .....60

Tableau VI — Lésions du tendon du LB selon l'insertion glénoïdale du LGHM.....62

Tableau VII — Lésions du tendon du LB selon l'insertion distale du LGHM.....65

Tableau VIII — Lésions de l'insertion du tendon du LB selon la forme du LGHM .....67

Tableau IX — Lésions de l'insertion du tendon du LB selon l'insertion glénoïdale du LGHM.....70

Tableau X — Lésions de l'insertion du tendon du LB selon l'insertion distale du LGHM .....72

Tableau XI — Lésions du tendon du subscapulaire selon la forme du LGHM.....74

Tableau XII — Lésions du tendon du subscapulaire selon l'insertion glénoïdale du LGHM .....77

Tableau XIII — Lésions du tendon du subscapulaire selon l'insertion distale du LGHM .....79

# FIGURES

Figure 1 — Vue latérale d'une épaule droite .....17

Figure 2 — Vue antérieure d'une épaule droite : muscle subscapulaire .....19

Figure 3 — Vue postérieure d'une épaule droite : muscle supra-épineux .....21

Figure 4 — Vue postérieure d'une épaule droite : muscle infra-épineux.....23

Figure 5 — Vue postérieure d'une épaule droite : muscle petit rond .....25

Figure 6 — Vue antérieure d'une épaule droite : muscle biceps brachial .....27

Figure 7 — Vue antérieure d'une épaule droite : ligaments gléno-huméraux .....28

Figure 8 — Vue latérale de la scapula : Buford complex .....29

Figure 9 — Contraintes de stabilisation active à 0° d'abduction.....31

Figure 10 — Contraintes de stabilisation active à 30° d'abduction.....32

Figure 11 — Contraintes de stabilisation active à 90° d'abduction.....32

Figure 12 — Contraintes de stabilisation active à 150° d'abduction .....33

Figure 13 — Lésion SLAP de type I.....34

Figure 14 — Lésion SLAP de type II.....35

Figure 15 — Lésion SLAP de type III.....35

Figure 16 — Lésion SLAP de type IV.....35

Figure 17 — Lésion SLAP de type V .....36

Figure 18 — Lésion SLAP de type VI.....36

Figure 19 — Lésion SLAP de type VII.....36

Figure 20 — Forme du LGHM .....49

Figures 21 — Vues arthroscopiques postéro-antérieures d'une épaule droite .....49

Figure 22 — Insertion glénoïdale du LGHM .....50

Figure 23 — Vues arthroscopiques postéro-antérieures d'une épaule droite .....50

Figure 24 — Vue latérale de la scapula : LGHM inséré entre le LGHS et le LGHI .....51

Figure 25 — Vue latérale de la scapula : Insertion commune du LGHM avec le LGHS.....52

Figure 26 — Vue latérale de la scapula : Insertion commune du LGHM avec le LGHS et le tendon du LB .....53

Figure 27 — Vue latérale de la scapula : Insertion commune du LGHM avec le tendon du LB .....54

Figure 28 — Insertion distale du LGHM .....55

Figure 29 — Vues arthroscopiques postéro-antérieures d'une épaule droite .....55

Figure 30 — Lésions du tendon du LB.....58

Figure 31 — Lésion de l'insertion du LB .....58

Figure 32 — Lésions du tendon du subscapulaire .....59

Figure 33 — Lésions du LGHM.....59

Figure 34 — Taux de lésions du tendon du LB selon la forme du LGHM .....61

Figure 35 — Taux de lésions du tendon du LB selon l'insertion glénoïdale du LGHM - A .....63

Figure 36 — Taux de lésions du tendon du LB selon l'insertion glénoïdale du LGHM – B.....64

Figure 37 — Taux de lésions du tendon du LB selon l'insertion distale du LGHM .....66

Figure 38 — Taux de lésions SLAP selon la forme du LGHM .....68

Figure 39 — Taux de lésions SLAP selon la présence du LGHM .....69

Figure 40 — Taux de lésions SLAP selon l'insertion glénoïdale du LGHM .....71

Figure 41 — Taux de lésions SLAP selon l'insertion distale du LGHM .....73

Figure 42 — Taux de lésions du tendon du subscapulaire selon la présence du LGHM.....75

Figure 43 — Taux de lésions du tendon du subscapulaire selon la forme du LGHM .....76

Figure 44 — Taux de lésions du tendon du subscapulaire selon l'insertion glénoïdale du LGHM.....78

Figure 45 — Taux de lésions du tendon du subscapulaire selon l'insertion distale du LGHM.....80

**BÄCHLER Julien**

# Influence des variations anatomiques du ligament gléno-huméral moyen sur les lésions dégénératives de la coiffe des rotateurs

Une étude prospective d'anatomie arthroscopique

**RÉSUME**

**INTRODUCTION :** Le ligament gléno-huméral moyen (LGHM) est bien connu en anatomie descriptive, mais rarement décrit en anatomie arthroscopique. L'influence des nombreuses variations anatomiques du LGHM, de forme et d'insertion, sur les tendons du subscapulaire, du long biceps (LB) et sur l'insertion du LB n'a jamais été étudiée. Notre objectif était de déterminer l'épidémiologie des variations anatomiques arthroscopiques du LGHM et leur association avec des lésions dégénératives de la coiffe des rotateurs (LDCR).

**PATIENTS ET MÉTHODES :** Nous avons réalisé une étude prospective observationnelle entre juin 2016 et juin 2017. Étaient inclus consécutivement tous les patients opérés d'une première arthroscopie gléno-humérale et sans antécédent chirurgical sur cette même épaule. Les variations de forme du LGHM, de ses insertions glénoïdales et distales ainsi que les LDCR étaient relevées au cours de l'intervention. 300 patients ont été inclus. La population était âgée en moyenne de 54 ans, dont 55 % de femmes, et 45 % d'hommes. Il s'agissait dans 31 % des cas d'une suture de coiffe des rotateurs et dans 69 % des cas d'une acromioplastie sans suture.

**RÉSULTATS :** La forme majoritaire du LGHM est en nappe (72 %), insérée en proximal sur le labrum entre les ligaments gléno-huméraux supérieur et inférieur (43 %), et en distal sur le tendon du subscapulaire (67 %).

Il existe un lien significatif entre les lésions du tendon du LB et l'insertion glénoïdale du LGHM (p = 0,030), entre les lésions de l'insertion du LB et l'insertion distale du LGHM (p = 0,047) et entre les lésions du tendon du subscapulaire et la présence ou non du LGHM (p = 0,033).

**CONCLUSION :** Cette étude confirme et précise les variations anatomiques du LGHM tout en décrivant celles méconnues de l'insertion distale. Elle permet également d'établir un lien entre certaines variations anatomiques du LGHM et les LDCR.

**MOTS CLEFS :** Ligament gléno-huméral moyen, variations anatomiques, coiffe des rotateurs, lésions dégénératives, épaule, arthroscopie

# Influence of anatomical variations of the middle glenohumeral ligament on the degenerative lesions of the rotator cuff

A prospective study of arthroscopic anatomy

**ABSTRACT**

**PURPOSE:** The middle glenohumeral ligament (MGHL) is well-known in the field of descriptive anatomy however it has been rarely described in that of arthroscopic anatomy. The influence of the numerous anatomical variations of the MGHL, its shape and insertions, on the subscapularis tendon, on the long head of the biceps (LHB) tendon and on the LHB insertion have never been studied before. The purpose of this study was to determine the epidemiology of the MGHL anatomical arthroscopic variations and their links with degenerative lesions of the rotator cuff (DLRC).

**METHODS:** Between June 2016 and June 2017, the prospective observational study consecutively included patients that underwent a preliminary MGHL arthroscopy without any prior surgery in the affected shoulder. The anatomical variations of MGHL within its shape and its glenoid and distal insertions and the DLRC were collected from 300 patients with an average age of 54 years (55% of women and 45% of men). 31% of the cases involved a suture to the rotator cuff, 69% required an acromioplasty without sutures.

**RESULTS:** The main variation of the MGHL is a flat structure (72%), with glenoid insertion on the labrum between the superior and inferior glenohumeral ligaments (43%) and a distal insertion on the subscapularis tendon (67%). There is a significant link between the lesions of the LHB tendon and the glenoid insertion of the MGHL (p=0,030), between the lesions of the insertion of the long head of the biceps and the distal insertion of the MGHL (p=0,047), and between the lesions of the subscapularis tendon and the presence of the MGHL (p=0,033).

**CONCLUSION:** This study confirms and details the MGHL anatomical variations while describing the still poorly understood distal insertion ones. It also enables to establish a link between certain anatomical variations of the LGHM and the DLRC.

**KEY WORDS:** Middle glenohumeral ligament, anatomical variations, rotator cuff, degenerative lesions, shoulder, arthroscopy

université angers | UFR SANTÉ