UNIVERSITÉ de CAEN

FACULTÉ de MÉDECINE

Année 2017

THÈSE POUR L'OBTENTION

DU GRADE DE DOCTEUR EN MÉDECINE

Présentée et soutenue publiquement le : 07 Juillet 2017

par

M CURADO Jonathan, Philippe, Martins

Né (e) le 09/12/1988 à Enghien-lès-Bains (*95*)

TITRE DE LA THÈSE :

Résultats cliniques et radiographiques à court terme des reconstructions multi-ligamentaires de genou

Président : Monsieur le Professeur HULET Christophe

Membres : Monsieur le Professeur DUJARDIN Franck

Monsieur le Professeur HANOUZ Jean – Luc

Monsieur le Docteur DUNET Julien

Directeur de thèse : ***Monsieur le Docteur DUNET Julien***

UNIVERSITE DE CAEN NORMANDIE

UFR SANTE

Année Universitaire 2016 / 2017

Doyen
Professeur Emmanuel TOUZÉ
Vice-Doyen
Professeur Boris BIENVENU

Assesseur
Professeur Guy LAUNOY
Professeur Christian MARCELLI

Responsable administrative
Madame Sarah CHEMTOB

PROFESSEURS DES UNIVERSITÉS - PRATICIENS HOSPITALIERS

M.	**AGOSTINI Denis**	Biophysique et médecine nucléaire
M.	**AIDE Nicolas**	Biophysique et médecine nucléaire
M.	**ALLOUCHE Stéphane**	Biochimie et biologie moléculaire
M.	**ALVES Arnaud**	Chirurgie digestive
M.	**BABIN Emmanuel**	Oto-Rhino-Laryngologie
M.	**BÉNATEAU Hervé**	Chirurgie maxillo-faciale et stomatologie
M.	**BERGER Ludovic**	Chirurgie vasculaire
M.	**BERGOT Emmanuel**	Pneumologie
M.	**BIBEAU Frédéric**	Anatomie et cytologie pathologique
M.	**BIENVENU Boris**	Médecine interne
Mme	**BRAZO Perrine**	Psychiatrie d'adultes
M.	**BROUARD Jacques**	Pédiatrie
M.	**BUSTANY Pierre**	Pharmacologie
Mme	**CHAPON Françoise**	Histologie, Embryologie
Mme	**CLIN-GODARD Bénédicte**	Médecine et santé au travail
M.	**COQUEREL Antoine**	Pharmacologie
M.	**DAO Manh Thông**	Hépatologie-Gastro-Entérologie
M.	**DAMAJ Ghandi Laurent**	Hématologie
M.	**DEFER Gilles**	Neurologie
M.	**DELAMILLIEURE Pascal**	Psychiatrie d'adultes
M.	**DENISE Pierre**	Physiologie
M.	**DERLON Jean-Michel** *Éméritat jusqu'au 31/08/2018*	Neurochirurgie
Mme	**DOLLFUS Sonia**	Psychiatrie d'adultes
M.	**DREYFUS Michel**	Gynécologie - Obstétrique
M.	**DU CHEYRON Damien**	Réanimation médicale
M.	**DUHAMEL Jean-François** *Éméritat jusqu'au 31/08/2018*	Pédiatrie
Mme	**ÉMERY Evelyne**	Neurochirurgie
M.	**ESMAIL-BEYGUI Farzin**	Cardiologie
Mme	**FAUVET Raffaèle**	Gynécologie - Obstétrique
Mme	**GALATEAU-SALLÉ Françoise**	Anatomie et cytologie pathologique
M.	**GÉRARD Jean-Louis**	Anesthésiologie et réanimation
M.	**GUILLOIS Bernard**	Pédiatrie
Mme	**GUITTET-BAUD Lydia**	Epidémiologie, économie de la santé et prévention
M.	**HABRAND Jean-Louis**	Cancérologie option Radiothérapie
M.	**HAMON Martial**	Cardiologie

Mme	**HAMON Michèle**	Radiologie et imagerie médicale
M.	**HANOUZ Jean-Luc**	Anesthésiologie et réanimation
M.	**HÉRON Jean-François** *Éméritat jusqu'au 31/08/2018*	Cancérologie
M.	**HULET Christophe**	Chirurgie orthopédique et traumatologique
M.	**HURAULT de LIGNY Bruno** *Surnombre jusqu'au 31/01/2017*	Néphrologie
M.	**ICARD Philippe**	Chirurgie thoracique et cardio-vasculaire
Mme	**JOLY-LOBBEDEZ Florence**	Cancérologie
Mme	**KOTTLER Marie-Laure**	Biochimie et biologie moléculaire
M.	**LAUNOY Guy**	Epidémiologie, économie de la santé et prévention
M.	**LE COUTOUR Xavier**	Epidémiologie, économie de la santé et prévention
Mme	**LE MAUFF Brigitte**	Immunologie
M.	**LEPORRIER Michel** *Éméritat jusqu'au 31/08/2017*	Hématologie
M.	**LEROY François**	Rééducation fonctionnelle
M.	**LOBBEDEZ Thierry**	Néphrologie
M.	**MANRIQUE Alain**	Biophysique et médecine nucléaire
M.	**MARCELLI Christian**	Rhumatologie
M.	**MAUREL Jean**	Chirurgie générale
M.	**MILLIEZ Paul**	Cardiologie
M.	**MOREAU Sylvain**	Anatomie/Oto-Rhino-Laryngologie
M.	**MOUTEL Grégoire**	Médecine légale et droit de la santé
M.	**NORMAND Hervé**	Physiologie
M.	**PARIENTI Jean-Jacques**	Biostatistiques, info. médicale et tech. de communication
M.	**PELAGE Jean-Pierre**	Radiologie et imagerie médicale
Mme	**PIQUET Marie-Astrid**	Nutrition
M.	**RAVASSE Philippe**	Chirurgie infantile
M.	**REZNIK Yves**	Endocrinologie
M.	**ROUPIE Eric**	Thérapeutique
M.	**TOUZÉ Emmanuel**	Neurologie
M.	**TROUSSARD Xavier**	Hématologie
Mme	**VABRET Astrid**	Bactériologie - Virologie
M.	**VERDON Renaud**	Maladies infectieuses
Mme	**VERNEUIL Laurence**	Dermatologie
M.	**VIADER Fausto**	Neurologie
M.	**VIVIEN Denis**	Biologie cellulaire
Mme	**ZALCMAN Emmanuèle**	Anatomie et cytologie pathologique

PROFESSEUR DES UNIVERSITÉS

M.	**LUET Jacques** *Éméritat jusqu'au 31/08/2018*	Médecine générale

PROFESSEUR ASSOCIÉ DES UNIVERSITÉS A TEMPS PLEIN

M.	**VABRET François**	Addictologie

PROFESSEURS ASSOCIÉS DES UNIVERSITÉS A MI-TEMPS

M.	**de la SAYETTE Vincent**	Neurologie
Mme	**DOMPMARTIN-BLANCHÈRE Anne**	Dermatologie

Mme	**LESCURE Pascale**	Gériatrie et biologie du vieillissement
M.	**SABATIER Rémi**	Cardiologie

PRCE

Mme	**LELEU Solveig**	Anglais

UNIVERSITE DE CAEN NORMANDIE

UFR SANTE

Année Universitaire 2016 / 2017

Doyen
Professeur Emmanuel TOUZÉ
Vice-Doyen
Professeur Boris BIENVENU

Assesseur
Professeur Guy LAUNOY
Professeur Christian MARCELLI

Responsable administrative
Madame Sarah CHEMTOB

MAITRES DE CONFERENCES DES UNIVERSITÉS - PRATICIENS HOSPITALIERS

M.	**AOUBA Achille**	Médecine interne
Mme	**BENHAÏM Annie**	Biologie cellulaire
M.	**BENOIST Guillaume**	Gynécologie - Obstétrique
M.	**BESNARD Stéphane**	Physiologie
Mme	**BONHOMME Julie**	Parasitologie et mycologie
M.	**BOUVIER Nicolas**	Néphrologie
M.	**COULBAULT Laurent**	Biochimie et Biologie moléculaire
M.	**CREVEUIL Christian**	Biostatistiques, info. médicale et tech. de communication
Mme	**DEBRUYNE Danièle** *Éméritat jusqu'au 31/08/2019*	Pharmacologie fondamentale
Mme	**DERLON-BOREL Annie**	Hématologie
Mme	**DINA Julia**	Bactériologie - Virologie
M.	**ÉTARD Olivier**	Physiologie
M.	**GABEREL Thomas**	Neurochirurgie
M.	**GRUCHY Nicolas**	Génétique
M.	**GUÉNOLÉ Fabian**	Pédopsychiatrie
M.	**HITIER Martin**	Anatomie - ORL Chirurgie Cervico-faciale
M.	**LANDEMORE Gérard**	Histologie, embryologie, cytogénétique
M.	**LEGALLOIS Damien**	Cardiologie
Mme	**LELONG-BOULOUARD Véronique**	Pharmacologie fondamentale
Mme	**LEPORRIER Nathalie** *Éméritat jusqu'au 31/10/2017*	Génétique
Mme	**LEVALLET Guénaëlle**	Cytologie et Histologie
M.	**LUBRANO Jean**	Chirurgie générale
M.	**MITTRE Hervé**	Biologie cellulaire
M.	**REPESSÉ Yohann**	Hématologie
M.	**SESBOÜÉ Bruno**	Physiologie
M.	**TILLOU Xavier**	Urologie
M.	**TOUTIRAIS Olivier**	Immunologie

MAITRES DE CONFERENCES ASSOCIÉS DES UNIVERSITÉS A MI-TEMPS

Mme	**ABBATE-LERAY Pascale**	Médecine générale
M.	**COUETTE Pierre-André**	Médecine générale
M.	**GRUJARD Philippe**	Médecine générale
M.	**LE BAS François**	Médecine générale
M.	**SAINMONT Nicolas**	Médecine générale

Remerciements

Voilà donc, l'aboutissement de tant d'années de travail et de persévérance. Enfin, on en voit le bout, le tant attendu titre de Docteur en médecine. Seulement voilà, derrière ce titre, se cachent une multitude de personnalités, famille et amis qui auront participé à ce que je puisse en être digne :

Merci tout d'abord à ma femme, Adelya, tes encouragements permanents et ton soutien m'aident à avancer toujours plus et ta présence à mes côtés me fait sentir fort. Merci d'avoir accepté de partager ta vie avec moi et de m'avoir fait cadeau de nos deux superbes filles (monstres ^^). Je vous aime.
Merci à mes parents, sans qui je n'en serais probablement pas là et qui m'ont inculqué une rigueur qui me sera bénéfique tout au long de ma carrière. Votre soutien, votre aide et votre amour pendant toutes ces années ont été indispensables à ma réussite et je vous en suis reconnaissant.
Merci à ma petite sœur et mon petit frère pour ces années de vie commune et cette excellente entente encore entretenue, je souhaite que tout continue de façon aussi harmonieuse et sans limite de temps.
A mes co-internes de promo, Matthieu, heureux d'avoir pu participer à ta formation, directement sur le terrain. Merci de m'avoir ramassé sur le bitume, tu es le premier à m'avoir diagnostiqué mon LCP ;). A Daniel, merci pour ton humour inégalable, ces petites blagues et calembours souvent très recherchés et qui égaient nos longues journées ;).
Aux autres internes d'orthopédie, vieux ou jeunes, que ce soit par vos connaissances ou votre sociabilité, vous participez chacun à votre façon à la vie de ce service et à me faire grandir en tant que chirurgien et en tant que personne, merci à vous.
Merci au Dr Sallé de Chou, qui m'a initié à beaucoup de gestes en chirurgie du genou et a eu la patience de m'enseigner un maximum de choses. Merci pour ta motivation, ton altruisme et ta pédagogie. Tes petites chansons au bloc nous manquent…
Merci au Dr Chapus, pour m'avoir initié à la chirurgie de l'épaule, tes connaissances m'ont permis d'acquérir des bases solides qui me profiteront dans la durée.
Merci aux Dr Rochcongar, Hanouz et Malherbe, vous avez participé à me former et vos connaissances continueront à me profiter chaque jour. Ne perdez pas l'envie de faire grandir les jeunes pousses, vous le faites bien.
Merci au Dr Dunet, pour tes enseignements et ta patience au bloc. Merci pour ce temps passé à me relire, j'imagine que ça ne devait pas être simple avec les enfants et je suis loin d'être un auteur passionnant.
Enfin, Merci au Pr Hulet de m'avoir accueillit dans son service. J'y ai appris énormément de choses et espère pouvoir y apprendre encore beaucoup.

Abréviations

C.H.U. : Centre Hospitalier Universitaire

LCF : Ligament collatéral fibulaire

LCT : Ligament collatéral tibial

LCA : Ligament croisé antérieur

LCP : Ligament croisé postérieur

TP : Tendon poplité

LPO : Ligament postérieur oblique

LAL : Ligament antéro – latéral

LPF : Ligament poplitéo – fibulaire

KJ : Kenneth Jones

AVP : Accident de la voie publique

KOOS : Knee injury Osteoarthritis and Outcome Score

IKDC : International Knee Documentation Comitee

IRM : Imagerie par résonnance magnétique

TDM : Tomodensitométrie

LARS : Ligament Augmentation and Reconstruction System

ESSKA : European Society of Sports traumatology, Knee surgery and Arthroscopy

ABJS : Association of Bone and Joint Surgeons

PTG : Prothèse totale de genou

NFC : Nerf fibulaire commun

Table des matières

INTRODUCTION

I- ANATOMIE ---------- 3
A) LES STABILISATEURS DU GENOU ---------- 3
B) LES STRUCTURES VASCULAIRES ---------- 6
C) LES STRUCTURES NERVEUSES ---------- 7

II- LA PRISE EN CHARGE ---------- 8
A) DIAGNOSTIC ---------- 8
B) DEMEMBREMENT DES LESIONS LIGAMENTAIRES ---------- 9
C) THERAPEUTIQUE ---------- 10

III- OBJECTIF DE CETTE ETUDE ---------- 11

MATERIEL ET METHODE

I- MATERIEL ---------- 13
A) SELECTION DES PATIENTS ---------- 13
B) AUTOGREFFE OU ALLOGREFFE ---------- 13
C) DISPOSITIFS MEDICAUX IMPLANTABLES UTILISES COMME MOYEN DE FIXATION ---------- 14
1) Endo boutton ---------- 14
2) Vis bio résorbable ---------- 15
3) Agrafe ligamentaire ---------- 15

II- METHODE ---------- 16
A) TESTING DU GENOU ---------- 16
B) TIMING POUR LA CHIRURGIE LIGAMENTAIRE ---------- 16
C) TECHNIQUE CHIRURGICALE ---------- 17
1) Temps arthroscopique ---------- 17
2) Temps à ciel ouvert ---------- 19
3) Post opératoire immédiat ---------- 21
4) Centre de rééducation fonctionnelle ---------- 21
D) SUIVI CLINIQUE ---------- 22
E) SUIVI RADIOLOGIQUE ---------- 23
F) ANALYSE STATISTIQUE ---------- 24

RESULTATS

I- EPIDEMIOLOGIE ---------- 26
A) LES LUXATIONS DE GENOU AU C.H.U. DE CAEN SUR LES 10 DERNIERES ANNEES ---------- 26
B) LES RECONSTRUCTIONS MULTI LIGAMENTAIRES AU C.H.U. DE CAEN ---------- 28
1) Répartition des lésions ligamentaires ---------- 28
2) Répartition des lésions méniscales associées ---------- 29
3) Lésions cartilagineuses associées ---------- 31
4) Reconstruction des ligaments lésés ---------- 32

II- RESULTATS CLINIQUES ---------- 34
A) LA COHORTE ---------- 34
B) LES PLANS COLLATERAUX LATERAUX ---------- 35
C) LES PLANS COLLATERAUX MEDIAUX ---------- 35
D) LES COMPLICATIONS ---------- 37

III- RESULTATS RADIOGRAPHIQUES ---------- 38
A) LES RADIOGRAPHIES « CLASSIQUES » ---------- 38
B) LES RADIOGRAPHIES EN STRESS ---------- 39

IV- COMPARAISON ENTRE LES PENTADES MEDIALES ET LES PENTADES LATERALES --- 40
1) Résultats cliniques ---------- *40*
2) Résultats radiographiques ---------- *41*
3) Les complications ---------- *41*

DISCUSSION

I - SERIES « HISTORIQUES » ---------- 44

II - LES RECONSTRUCTIONS MULTI LIGAMENTAIRES DANS LA LITTERATURE ---------- 45
A) EPIDEMIOLOGIE ---------- 48
B) LES PLANS COLLATERAUX LATERAUX ---------- 48
D) LES PENTADES MEDIALES COMPAREES AUX PENTADES LATERALES ---------- 50

III - LES DONNEES RADIOLOGIQUES ---------- 51

IV - LES LESIONS CARTILAGINEUSES ET MENISCALES ASSOCIEES ---------- 52

V - LES COMPLICATIONS ---------- 52

VI- CONCLUSION ---------- 53

ANNEXES ---------- 60

Table des figures

FIGURE 1 : EXEMPLE DE LUXATIONS DE GENOU DANS LE SPORT. 2
FIGURE 2: EXEMPLE RADIOGRAPHIQUE DE LUXATION DE GENOU 3
FIGURE 3 : VUE ANTERIEURE DE GENOU. 5
FIGURE 4 : VUE POSTERIEURE PROFONDE DE GENOU. 6
FIGURE 5 : VUE POSTERIEURE SUPERFICIELLE DE GENOU 7
FIGURE 6 : PRESENTATION CLINIQUE POST REDUCTION D'UNE LUXATION DE GENOU DROIT CHEZ UN PATIENT DE 35 ANS. 8
FIGURE 7: RADIOGRAPHIES EN STRESS CHEZ UN PATIENT DE 21 ANS VICTIME D'UNE PENTADE LATERALE. 9
FIGURE 8 : REPRESENTATION DES LESIONS BI CROISEES PURES ET COMBINEES SELON RONGIERAS[21] 10
FIGURE 9 : ALLOGREFFE D'APPAREIL EXTENSEUR. 14
FIGURE 10 : ILLUSTRATION DE L'ENDOBOUTON TIGHTROPE DU LABORATOIRE ARTHREX. 15
FIGURE 11 : VIS D'INTERFERENCE RESORBABLE DE LA GAMME ARTHREX 15
FIGURE 12 : DIFFERENTS TYPES D'AGRAFES UTILISEES EN ORTHOPEDIE 16
FIGURE 13 : INSTALLATION TYPE POUR INTERVENTION SUR UN GENOU. 17
FIGURE 14 : VUE APRES DISSECTION DU PLAN POSTERO-LATERAL. 20
FIGURE 15 : ORTHESE DE MARQUE DONJOY® TYPE SE 4 POINTS 21
FIGURE 16 : EVOLUTION DES PRATIQUES DANS NOTRE DEPARTEMENT CONCERNANT LES LESIONS MULTI-LIGAMENTAIRES DE GENOU SUR LES 10 DERNIERES ANNEES 27
FIGURE 17 : FLOW CHART DES RECONSTRUCTIONS MULTI-LIGAMENTAIRES DANS CETTE ETUDE 28
FIGURE 18: EFFECTIF DE GENOUX EN FONCTION DE LA CLASSIFICATION DE SCHENCK (VOIR ANNEXE 1) 29
FIGURE 19: EFFECTIF DE GENOUX EN FONCTION DE LA CLASSIFICATION DE LA SOFCOT (VOIR ANNEXE 2) 29
FIGURE 20 : VUE ARTHROSCOPIQUE DE LESIONS MENISCALES. 31
FIGURE 21 : EXEMPLE DE LESION CARTILAGINEUSE EN CLAPET, N'ATTEIGNANT PAS L'OS SOUS CHONDRAL (STADE 3 DE BEGUIN ET LOCKER). 32
FIGURE 22 : EXEMPLE DE RECONSTRUCTION DE LCA ET PLAN COLLATERAL LATERAL A 6 MOIS DE LA CHIRURGIE SUR UN PATIENT DE 35 ANS. 33

Index des tableaux

TABLEAU 1: PLAN DE SUIVI CLINIQUE DES PATIENTS INCLUS DANS CETTE ETUDE 22
TABLEAU 2: PLANNING DES IMAGERIES REALISEES POUR L'ETUDE 23
TABLEAU 3: MOBILITES ET INSTABILITE RESIDUELLE DES LUXATIONS DE GENOU SUR LES 10 DERNIERES ANNEES EN FONCTION DU TYPE DE TRAITEMENT 26
TABLEAU 4: REPARTITION LESIONNELLE DES RECONSTRUCTIONS DE CETTE COHORTE 28
TABLEAU 5: LESIONS RETROUVEES SUR LE MENISQUE MEDIAL DANS NOTRE COHORTE SELON LA CLASSIFICATION DE TRILLAT 30
TABLEAU 6: LESIONS RETROUVEES SUR LE MENISQUE LATERAL DANS NOTRE COHORTE SELON LA CLASSIFICATION DE TRILLAT. 30
TABLEAU 7: RECUEIL DES LESIONS CARTILAGINEUSES EN FONCTION DU TYPE DE LESION LIGAMENTAIRE 31
TABLEAU 8: NOMBRE DE LIGAMENTS RECONSTRUITS EN FONCTION DU TYPE DE GREFFON 32
TABLEAU 9: TYPE DE FIXATION FEMORALE DES LIGAMENTS RECONSTRUITS 33
TABLEAU 10: TYPE DE FIXATION DISTALE DES LIGAMENTS RECONSTRUITS 33
TABLEAU 11 : RESULTATS CLINIQUES ET FONCTIONNELS POUR LA COHORTE 34
TABLEAU 12: RESULTATS CLINIQUES ET FONCTIONNELS AU DERNIER RECUL POUR LES LESIONS ASSOCIEES A UN PLAN COLLATERAL LATERAL. 35
TABLEAU 13: RESULTATS CLINIQUES ET FONCTIONNELS AU DERNIER RECUL POUR LES LESIONS ASSOCIEES A UN PLAN COLLATERAL MEDIAL. 36
TABLEAU 14 : COMPLICATIONS EN FONCTION DU TYPE DE LESION LIGAMENTAIRE INITIALE. 37
TABLEAU 15: STADE DE PINCEMENT FEMORO-TIBIAL SELON AHLBÄCK EN FONCTION DU TYPE DE LESION LIGAMENTAIRE 38
TABLEAU 16 : STADE DE PINCEMENT FEMORO-PATELLAIRE EN FONCTION DU TYPE DE LESION LIGAMENTAIRE 38
TABLEAU 17 : RESUME DES DEFORMATIONS FRONTALES DES MEMBRES INFERIEURS VUES SUR PANGONOGRAMME AVEC ANGULATION MOYENNE. 39
TABLEAU 18: NOMBRE DE DEFORMATIONS SIGNIFICATIVES INDUITES SUR LES CLICHEES TENUS EN FONCTION DES TYPES DE LESION LIGAMENTAIRE. 39
TABLEAU 19: COMPARAISON DES RESULTATS CLINIQUES ET FONCTIONNELS DES PENTADES LATERALES ET DES PENTADES MEDIALES. 40
TABLEAU 20 : COMPARAISON ENTRE PENTADES LATERALES ET MEDIALES SUR L'EVOLUTION RADIOGRAPHIQUE SELON AHLBÄCK 41
TABLEAU 21 : COMPARAISON ENTRE PENTADES LATERALES ET MEDIALES SUR LE PINCEMENT FEMORO-PATELLAIRE SELON IWANO 41
TABLEAU 22: COMPARAISON DES COMPLICATIONS ENTRE PENTADES MEDIALES ET PENTADES LATERALES 42
TABLEAU 23 : RECONSTRUCTIONS MULTI LIGAMENTAIRES DE GENOU DANS LA LITTERATURE. 46
TABLEAU 24 : RESULTATS DES RECONSTRUCTIONS MULTI LIGAMENTAIRES COMPORTANT UN PLAN COLLATERAL LATERAL DANS LA LITTERATURE 48
TABLEAU 25 : RESULTATS DES RECONSTRUCTIONS MULTI LIGAMENTAIRES COMPORTANT UN PLAN COLLATERAL MEDIAL DANS LA LITTERATURE. 49
TABLEAU 26 : ETUDES COMPARANT LES PENTADES MEDIALES ET LES PENTADES LATERALES. N : EFFECTIF, IKDC S : IKDC SUBJECTIF 50

Introduction

Les lésions multi ligamentaires de genou sont des lésions traumatiques rares mais de gravité importante puisque pouvant mettre en jeu le pronostic fonctionnel du membre inférieur concerné. Dans les cas les plus graves, elles sont causées par une luxation de genou (figure 1), pouvant également léser les éléments vasculo-nerveux passant dans le creux poplité.

On ne sait pas précisément quelle est la fréquence de ces lésions. En 2014, on chiffrait 422 luxations de genou et en 2015 on en retrouvait 427 au niveau national selon les chiffres de l'Agence technique de l'information sur l'hospitalisation[1]. Howells[2] rapportait des taux allant de 0,02 à 0,2 % des lésions traumatiques orthopédiques. Elles surviennent le plus souvent à l'occasion d'un mécanisme traumatique direct entraînant des contraintes importantes sur les différents plans ligamentaires qui stabilisent le genou.

Le mécanisme traumatique à l'origine de cette luxation est le plus souvent à haute énergie (accident de la voie publique, accident sportif). Des luxations de genou ont été décrites sur des traumatismes à très basse vélocité et sont plus fréquentes chez les patients obèses[3].

A B

Figure 1 : Exemple de luxations de genou dans le sport. A : hyper extension forcée sur plaquage bas au rugby. B : mécanisme rotatoire forcé au football.

Non prises en charge, ces lésions vont entrainer des instabilités de l'articulation du genou plus ou moins graves en fonction des plans atteints et du nombre de ligaments rompus[4]. Un examen clinique soigneux accompagné de radiographies en stress et d'une I.R.M. aident à poser un diagnostic précis des lésions ligamentaires.

La recrudescence de publications sur ce sujet ces dernières années a permis de mieux en connaître la physiopathologie, les structures anatomiques impliquées et ainsi potentialiser la prise en charge.

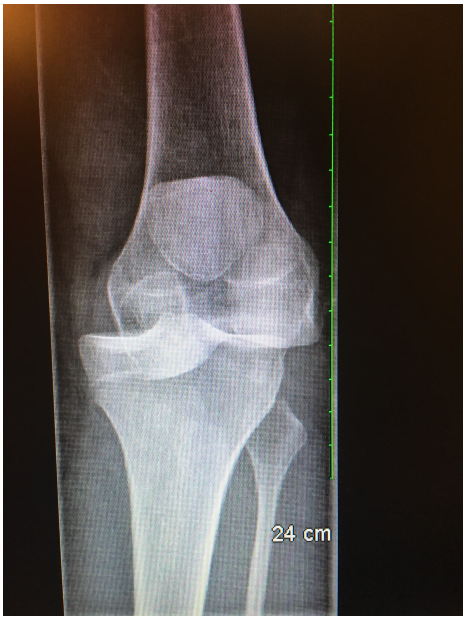

Figure 2: Exemple radiographique de luxation de genou

I- Anatomie

L'articulation du genou est une di arthrose condylienne servant de lien entre la cuisse et la jambe. Elle autorise une grande mobilité tout en bénéficiant d'une grande stabilité du fait d'un important système capsulo-ligamentaire et d'un système musculaire péri articulaire puissant. En effet, seulement deux degrés de liberté sont autorisés : la flexion – extension dans le plan sagittal et la rotation suivant l'axe mécanique du tibia.

a) Les stabilisateurs du genou

Dans les éléments anatomiques servant à la stabilisation du genou, on retrouve d'abord des structures passives :

- les ligaments croisés ou **pivot central** : on retrouve **ligament croisé antérieur (LCA)** qui permet de lutter contre les mouvements de translation antérieure du tibia sous le fémur et **le ligament croisé postérieur (LCP)** qui empêche les translations postérieures du tibia sous le fémur. Le LCA s'insère sur la surface pré spinale du tibia et vient se terminer à la face médiale du condyle latéral. Le LCP quant à lui s'insère sur la surface rétro spinale du tibia et se termine sur la face latérale du condyle médial. Ce pivot central se situe donc exclusivement dans l'échancrure fémorale. Leurs orientations respectives en font également des freins à la rotation interne du tibia sous le fémur.

- Le plan collatéral médial[5] qui se compose de plusieurs structures. Tout d'abord, le **ligament collatéral tibial** (**LCT**) ou ligament collatéral médial qui s'étend de l'épicondyle médial à la surface antéro – médiale de l'extrémité proximale du tibia. Il a donc une course qui se dirige en avant, en bas et en externe. Il empêche l'ouverture de l'articulation du genou en valgus dans le plan frontal et son orientation suggère également un rôle de limiteur de la rotation externe du tibia sous le fémur. Le **ligament postérieur oblique** (**LPO**) fait partie des stabilisateurs rotatoires du genou et appartient au point d'angle postéro interne. Son insertion fémorale se situe 18,3 mm de l'apex sous le tubercule des adducteurs et il se termine sur le tibia proximal et médial par rapport à la gouttière du semi membraneux.

- Le plan collatéral latéral[6] contient plusieurs structures. Le **ligament collatéral fibulaire** (**LCF**) ou ligament collatéral latéral qui s'étend de l'épicondyle latéral à la tête de la fibula. Il a une course vers l'arrière et le bas et permet de lutter contre les ouvertures en varus forcé, ainsi que contre la rotation externe du tibia sous le fémur. Le **ligament poplitéo – fibulaire** (**LPF**) qui s'étend du tendon poplité vers la tête de la fibula et fait partie du point d'angle postéro – externe.
- Le **ligament antéro – latéral** (**LAL**), ligament qui s'insère en arrière et en proximal par rapport à l'épicondyle latéral du fémur. Il passe sous le LCF puis sous la bandelette ilio-tibiale pour aller se terminer sur l'extrémité proximale du tibia, sur un point à mi chemin entre le tubercule de Gerdy et la tête de la fibula. Il a un rôle dans la stabilisation rotatoire du genou et lutte contre les contraintes en rotation interne du tibia sous le fémur. Actuellement, les indications de sa reconstruction dans les lésions isolées du LCA sont mal définies. Pour ce qui est des atteintes multi ligamentaires, la question ne s'est pas encore posée.

- Les **ménisques, un médial et un latéral** (figure 2), servent de stabilisateurs entre fémur et tibia. Il s'agit de fibrocartilages en forme de croissant, fixés au tibia par leur racines (une antérieure et une postérieure) dont les rôles sont d'augmenter la congruence entre le fémur et le tibia et de transmettre les contraintes du fémur au tibia de façon harmonieuse (meilleure répartition des contraintes sur les plateaux tibiaux).

Puis viennent les structures actives péri articulaires et représentées par les éléments musculo – tendineux :

- **L'appareil extenseur** composé du muscle quadriceps et de ses 4 chefs (vaste médial, vaste intermédiaire, vaste latéral et droit antérieur), s'insérant sur la patella et l'englobant de ses fibres tendineuses pour aller se terminer sur la tubérosité tibiale antérieure via le tendon patellaire.
- Le groupe des **muscles de la pate d'oie** comprenant le Sartorius, le Gracile et le Semi tendineux, est des muscles allant du bassin jusqu'à l'extrémité proximale du tibia.

- Le **complexe tenseur du fascia lata – fascia lata – bandelette iliotibiale** est une structure musculo – tendineuse complexe permettant de lutter contre les moments varisants lors de la phase d'appui pendant la marche. Il prend son origine sur les muscles tenseur du fascia lata et grand fessier, il se situe en face latérale de cuisse et ponte la hanche et le genou. Il possède des extensions fibreuses qui s'attachent à la face latérale du condyle latéral du fémur avant de terminer sa course au tubercule de Gerdy.
- Le **muscle biceps fémoris** fait partie de la loge postérieure de la cuisse. Il se compose de deux chefs : un long qui s'insère sur l'ischion et un court qui s'insère sur le bord latéral de la ligne âpre du fémur. Ces deux chefs se joignent et se terminent par un même tendon sur la tête de la fibula.
- Le **muscle poplité** qui s'insère sur la face postérieure de l'extrémité proximale du tibia, chemine vers l'avant, le haut et en latéral pour aller se terminer en moyenne à 8 mm[7] en avant et en dessous de l'insertion fémorale du LCF. Ce muscle est stabilisateur du genou sur les mouvements de rotation externe forcée. Il fait partie intégrante du plan postéro – latéral avec le LCF et le LPF.

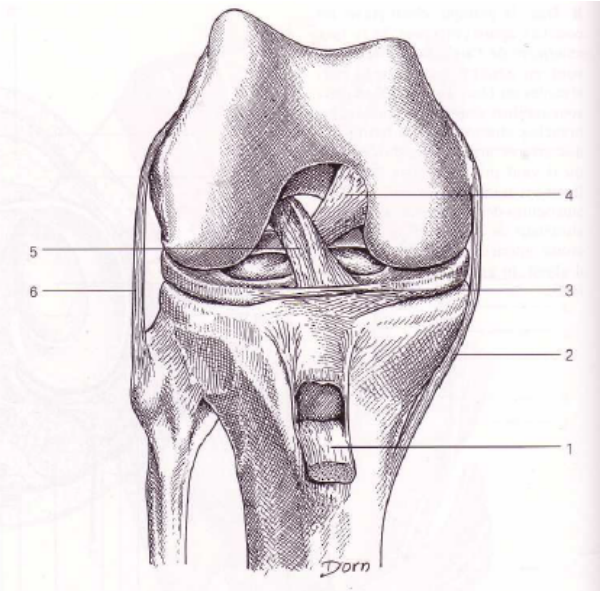

Figure 3 : Vue antérieure de genou. (Les voies d'abord du membre inférieur)[8]. 1: tendon patellaire, 2: LCT, 3: Ligament inter méniscal, 4: LCP, 5: LCA, 6: LCF. Les ménisques se situent entre les condyles fémoraux et les plateaux tibiaux.

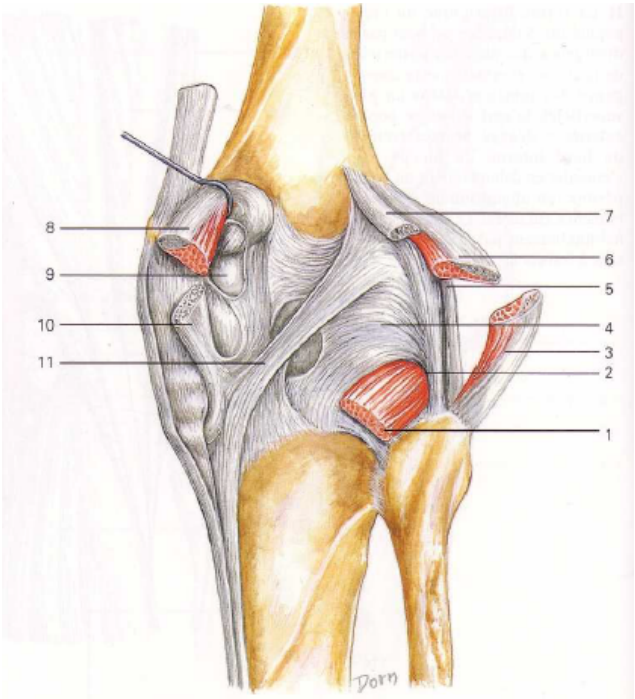

Figure 4 : Vue postérieure profonde de genou. (Les voies d'abord du membre inférieur)[8].

1 : muscle poplité, 2 : hiatus poplité, 3 : muscle biceps fémoral, 4 : ligament poplité arqué 5 : LCF, 6 : muscle gastrocnémien latéral, 7 : muscle plantaire grêle, 8 : muscle gastrocnémien médial, 9 : bourse séreuse, 10 : muscle semi membraneux, 11 : ligament poplité oblique

b) Les structures vasculaires

Il existe un tronc artériel majeur dont le passage se fait en arrière de l'articulation, à quelques millimètres de la capsule articulaire, dans le creux poplité (Figure 5).
Il est indispensable de faire le point sur l'état vasculaire du membre inférieur en question, afin de ne pas rater une lésion de l'artère poplité qui péjorerait significativement le pronostic. En effet, les taux de lésion artérielle rapportés varient selon les séries de 16%[9] à 64%[10]. La SOFCOT rapportait sur sa série de 2008 un taux de lésion poplité de 12%[11], toutes associées à une luxation vraie. Lorsque les patients sont pris en charge dans les 6 heures pour une lésion vasculaire, on rapporte dans la littérature un taux d'amputation avoisinant les 10 %[12,13]. Lorsque la revascularisation est retardée, ce taux grimpe très rapidement vers des chiffres vertigineux de 86% d'amputations trans - fémorale[14]. Un angioTDM ou une artériographie doit être réalisé en urgence afin de documenter l'état de cette artère[15,16]. Cette attitude reste cependant contestée par certains auteurs[17,18] pour qui la surveillance clinique reste un moyen fiable d'évaluer l'état vasculaire et pour qui les imageries ne doivent être proposées qu'en cas de doute clinique. Se pose alors la question des lésions intimales pouvant passer inaperçues initialement sur un simple examen clinique, alors que les imageries

en permettent un diagnostic rapide. La SOFCOT est claire à ce sujet[11] : il faut bilanter l'artère poplité en systématique. Les gestes thérapeutiques vasculaires devront être coordonnés et réalisés en urgence avec l'équipe de chirurgie vasculaire.

c) Les structures nerveuses

La principale structure nerveuse qui accompagne les artères est le nerf sciatique. A son passage dans le creux poplité, le nerf sciatique se divise en nerf fibulaire commun et en nerf tibial. Le nerf fibulaire commun passe autour du col de la fibula puis se divise en nerf fibulaire superficiel et nerf fibulaire profond dans les loges antéro – latérale et latérale de jambe. Le nerf tibial plonge dans les loges postérieures de jambe et descend jusqu'à la face plantaire du pied en passant derrière la malléole médiale (Figure 1).
Un examen clinique neurologique appliqué doit également être réalisé à la recherche de lésions neurologiques périphériques, du nerf fibulaire commun ou du nerf tibial. Ces lésions joueront également sur le pronostic fonctionnel. La série de la SOFCOT de 2008[19] rapporte un taux d'atteinte du nerf fibulaire commun de 18%. Nous ne nous intéresserons pas ici aux atteintes nerveuses dues à un éventuel syndrome de loges mais uniquement aux atteintes initiales dues au traumatisme sur le genou lorsque le lien entre les deux est parfaitement identifiable.

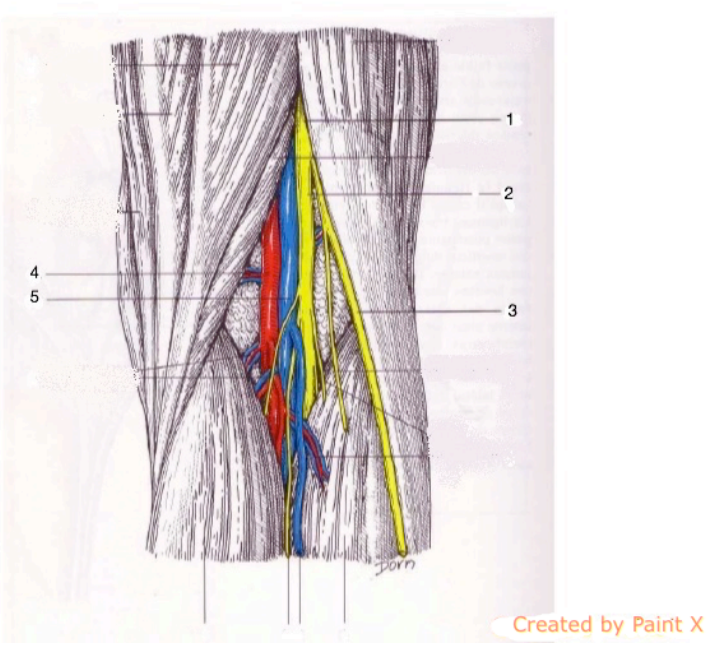

Figure 5 : vue postérieure superficielle de genou (Les voies d'abord du membre inférieur)[8]. 1: Nerf Sciatique, 2: Nerf tibial, 3: Nerf fibulaire commun, 4: Artère poplité, 5: Veine poplité.

II- La prise en charge

a) Diagnostic

La lésion multi ligamentaire de genou est d'abord évoquée devant le contexte traumatique qui est le plus souvent à forte cinétique. Le mécanisme traumatique comprend souvent des contraintes en varus, flexion et rotation interne ou en valgus, flexion et rotation externe. Le cas extrême est représenté par le patient arrivant avec une authentique luxation de genou. Dans ce cas, une déformation importante est retrouvée à l'examen clinique et les radiographies faites en urgences permettront un diagnostic précis du type de luxation. L'urgence est alors à la vérification du statut neuro – vasculaire du membre inférieur concerné et à la réduction du genou sous anesthésie générale. Un testing des différents plans ligamentaires peut alors être réalisé confortablement et une immobilisation dans un plâtre cruro – pédieux en réduction de tiroir postérieur est confectionnée.
Plus régulièrement, le patient se présente avec un genou réduit, hyper algique, oedématié, avec une hémarthrose abondante et de l'hématome péri – articulaire (voir figure 6).

Figure 6 : Présentation clinique post réduction d'une luxation de genou droit chez un patient de 35 ans.

Le diagnostic est alors évoqué à l'examen clinique (testing ligamentaire après avoir éliminé une fracture à la radiographie) et confirmé par des moyens d'imagerie (radiographies en stress sous anesthésie générale (Voir Figure 7) et / ou IRM).

Figure 7: Radiographies en stress chez un patient de 21 ans victime d'une pentade latérale. A: tiroir antérieur, B: tiroir postérieur, C: Varus forcé, D: Valgus forcé

b) Démembrement des lésions ligamentaires

Lorsque le bilan diagnostique est réalisé, concernant les lésions de l'appareil capsulo-ligamentaire, nous pouvons retrouver des tableaux cliniques très variés et qui peuvent être décrits comme suit[20,21]:

- triade postéro-médiale : associe des lésions du LCP, du LCT et du LPO.
- Triade antéro-médiale : associant une atteinte du LCA, du LCT et du LPO.
- Triade postéro-latérale : associant des lésions du LCP, du LCF et du tendon poplité.
- Triade antéro-latérale : associe des atteintes du LCA, du LCF et de la capsule articulaire. Elle peut être pré-ligamentaire et toucher le LAL et la capsule environnante, ou bien être rétro-ligamentaire et toucher les structures capsulo-ligamentaires en arrière du LCF.
- Pentade médiale : associe des lésions du LCA, du LCP, du LCT, du LPO et du ménisque médial. Elles sont souvent associées à des mécanismes de luxation latérale.
- Pentade latérale : associe des lésions du LCA, du LCP, du LCF, du tendon poplité et du ménisque latéral. Elle est souvent due à un mécanisme de luxation médiale.
- Lésions bi croisées pures sans atteinte des formations ligamentaires collatérales. Elles sont associées le plus souvent à des luxations antérieures ou postérieures.
- Complexe : le plus souvent de mécanisme rotatoire, elle peut associer une rupture bi croisée, une atteinte des deux plans collatéraux et aller même jusqu'à une atteinte du ligament patellaire.

Ces lésions ont parfaitement été décrites et modélisées par Rongiéras[21] :

	Schéma	Modélisation	Radiographie
Lésion bicroisée pure antérieure (luxation antérieure)			
Lésion bicroisée pure postérieure (luxation postérieure)			
Lésion bicroisée combinée interne (luxation externe)			
Lésion bicroisée combinée externe (luxation interne)			
Lésion bicroisée combinée complexe (luxation rotatoire)			

Figure 8 : représentation des lésions bi croisées pures et combinées selon Rongiéras[21]

c) Thérapeutique

La prise en charge thérapeutique de ces lésions multi ligamentaires de genou a considérablement évoluée sur les 25 dernières années. En effet, la prise en charge de référence dans notre centre il y a plusieurs années consistait à enraidir le plus possible ces genoux traumatisés afin d'en tirer une stabilité suffisante pour la marche. Or le résultat fonctionnel s'avérait peu satisfaisant, avec pour la majorité une gêne constante[22]. Ces 20 dernières années, la tendance a été de chercher une solution pour améliorer les résultats fonctionnels de ces lésions multi ligamentaires. De nombreux auteurs ont proposé la réparation de ces lésions mais ont cumulé des résultats qui semblaient insuffisants[23] devant les difficultés de cicatrisation spontanée de certaines structures, notamment du LCA et du LCF et de tout le plan postéro-latéral. La tendance suivante a été de proposer des techniques de reconstruction plus ou moins complexes et plus ou moins efficaces. Avec les techniques actuelles et le concours d'un chirurgien

habitué à ce type de lésions, les résultats semblent meilleurs que pour les réparations et autres traitements orthopédiques[24].
Dans notre département, ce type de reconstruction à titre systématique a commencé il y a 4 ans.

III- Objectif de cette étude

L'objectif principal de cette étude est de présenter des données épidémiologiques, opératoires, cliniques et radiologiques à cour terme de tous les types de lésions multi ligamentaires reconstruites dans notre département.
L'objectif secondaire sera de comparer le résultat fonctionnel, clinique et radiologique à court terme des reconstructions multi ligamentaires sur des lésions de type pentade médiale aux reconstructions multi ligamentaires sur pentade latérale, réalisées dans le département d'orthopédie traumatologie du C.H.U. de Caen.

Matériel et méthode

I- Matériel

a) Sélection des patients

Cette étude est rétrospective et mono centrique, réalisée dans le département d'Orthopédie et Traumatologie du C.H.U. de Caen.
Les critères d'inclusion sont les suivants :

- Patient majeur en état de comprendre le protocole et ses objectifs
- Lésion de deux ligaments ou plus, participants à la stabilité du genou
- Reconstruction chirurgicale de première intention
- Utilisation d'auto ou d'allogreffe
- Dates d'inclusion : Juin 2008 à Novembre 2016

Les critères d'exclusion sont :

- Patient n'étant pas en mesure de donner son accord de façon libre et éclairée
- Lésion ligamentaire unique
- Genou stable
- Luxation de genou sur prothèse totale de genou
- Atteinte du ligament patellaire

Des inclusions prospectives sont encore en cours et seront réalisées de façon continue afin d'avoir un recul et un suivi fiables sur nos patients.
Le comité de protection des personnes (CPP) Nord Ouest III a été sollicité et a donné son accord pour cette étude prospective observationnelle. Elle a été acceptée sous la référence CHU : MULTI-LIGA-GENOU et la référence CPP suivante : A16-D12-VOL.27.

b) Autogreffe ou allogreffe

Pour réaliser les reconstructions ligamentaires, deux options s'offraient à nous dans le choix des transplants.
La première possibilité est de prélever des autogreffes. Si cette option est choisie, nous avons pris le parti de nous limiter à deux types de transplants ayant fait preuve de leur efficacité sur les reconstructions isolées du LCA et qui sont les tendons de la patte d'oie (Semi tendineux et gracile, transplant de type Pinczewski) ou le tendon patellaire (transplant de type Kenneth Jones) qui est un transplant de type os-tendon-os puisqu'il emporte une baguette de patella en proximal et une baguette de tibia en distal.
La seconde option est d'utiliser des allogreffes prélevées sur donneur frais et ensuite congelées à -30° C. Il est possible, dans cette optique, d'utiliser soit un tendon d'Achille de donneur, soit un tendon tibial antérieur, soit un appareil extenseur de genou regroupant tendon quadricipital, patella, tendon patellaire et tubérosité tibiale antérieure (Figure 9). Ce greffon est commandé via l'hôpital Cochin, dans un laboratoire belge de conservation de greffons humains ostéo – articulaires. Il est reçu au bloc

opératoire le matin même de l'intervention, congelé, conservé dans une boite scellée de carboglace, elle-même mise dans une boîte de conservation en milieu froid.
Une fois reçue, la décongélation est débutée progressivement 4 heures avant l'intervention, à température ambiante. Lorsque le patient est installé en salle, le chirurgien met le greffon en trempage dans du sérum physiologique stérile pendant 30 minutes. On ajoute ensuite 120 milligrammes de Rifampicine par litre de sérum dans la cupule et on renouvelle la phase de trempage pour au moins 20 minutes. Les prélèvements de greffon sur la pièce anatomique ne peuvent être effectués qu'une fois le trempage dans les antibiotiques réalisé. Des prélèvements bactériologiques sont réalisés à titre systématique sur ces transplants. Ce type de greffon ne pose théoriquement pas de problème de rejet puisqu'il s'agit de greffons acellulaires principalement composés de fibres élastiques de type collagène ou élastine. Il n'y a donc pas nécessité d'instaurer de thérapeutique immunosuppressive.

a b c

Figure 9 : Allogreffe d'appareil extenseur. a) Conditionnement de conservation sous forme congelée.
b) Phase de trempage après décongélation dans du sérum physiologique stérile et de la Rifampicine.
c) Aspect déplié sur la table d'instrumentation.

c) Dispositifs médicaux implantables utilisés comme moyen de fixation

1) Endo boutton

Il s'agit d'une petite platine métallique à laquelle est attachée des fils de résistance supérieure aux fils de suture classique et non résorbables. Le greffon est placé dans la boucle que forment ces fils sous la platine.
La platine métallique, quant à elle, sera positionnée en appui contre la corticale de l'os. Un système de double pissure dans les fils permet le serrage de celui-ci pour caler la greffe dans le tunnel borgne fémoral.

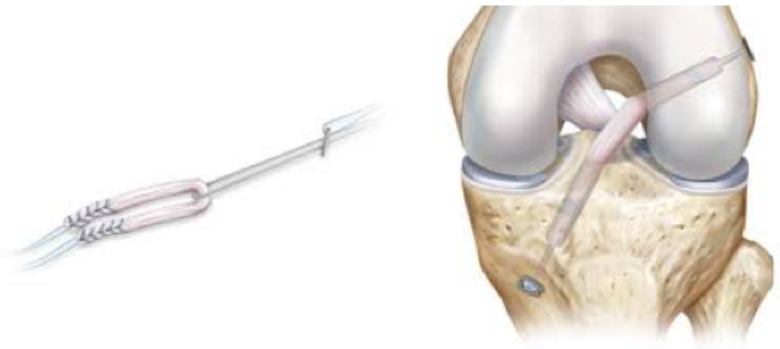

Figure 10 : Illustration de l'endobouton TightRope du laboratoire Arthrex. Préparation du greffon puis passage et fixation au fémur dans un tunnel borgne.

2) Vis bio résorbable

Ces vis sont actuellement, le mode de fixation le plus utilisé dans la chirurgie ligamentaire de genou. Qu'elles soient d'interférence ou de ténodèse, elles se trouvent être le mode de fixation le plus fréquent de notre série. Elles peuvent être utilisées en tibial ou en fémoral.



Figure 11 : Vis d'interférence résorbable de la gamme Arthrex

3) Agrafe ligamentaire

Ces dispositifs sont des implants chirurgicaux d'utilisation variée pour la fixation osseuse. En alliage métallique et en forme de C, il en existe une multitude pour pouvoir s'adapter au mieux aux différentes situations. Dans notre cas, elles étaient utilisées pour fixation du transplant, en tant que seconde fixation sur le LCA par exemple.

Figure 12 : Différents types d'agrafes utilisées en Orthopédie

II- Méthode

a) Testing du genou

Le testing ligamentaire était envisagé le plus rapidement possible dès que le diagnostic était établi ou suspecté. Un examen neuro-vasculaire attentif était réalisé et consigné dans le dossier avant tout geste. Le patient était anesthésié (anesthésie générale), le chirurgien de garde réduisait le genou s'il était luxé, vérifiait les pouls et réalisait un testing clinique : tiroir antérieur et postérieur, Lachmann, Pivot shift, Hughston test, varus et valgus forcés en extension et à 30° de flexion.
Il réalisait ensuite les clichés tenus suivants avec le manipulateur en radiographie : tiroir antérieur à 30° de flexion, tiroir postérieur à 90° de flexion, varus et valgus forcés en extension complète.
Enfin, lorsqu'aucun dommage vasculaire majeur n'était suspecté, un plâtre cruro-pédieux en réduction de tiroir postérieur était réalisé et un angioTDM était réalisé afin de vérifier l'intégrité de l'artère poplité.

b) Timing pour la chirurgie ligamentaire

Le timing de la chirurgie dépendait principalement des lésions associées. En effet, un patient polytraumatisé nécessitant une prise en charge neurochirurgicale ou viscérale ne pouvait espérer une reconstruction multi ligamentaire en aiguë (dans les 3 semaines qui suivent le traumatisme). Le deuxième cas de figure qui nous empêchait de réaliser une reconstruction en aiguë concernait les fractures associées (fractures épiphysaires tibiale ou fémorale) dont la consolidation était indispensable avant tout geste ligamentaire. Enfin, pour les patients pris en charge avant 2010, les reconstructions multi-ligamentaires n'étant pas la règle dans notre département, elle arrivait en période chronique en cas d'instabilité.

Pour les patients pris en charge depuis 2010 environ, il était favorisé une prise en charge chirurgicale par reconstruction ligamentaire en période aiguë si possible.

c) Technique chirurgicale

L'intervention se déroule en deux grands temps opératoires : le temps arthroscopique pendant lequel est réalisé une exploration de l'articulation avec bilan des lésions intra articulaires (ménisques, cartilage, tendon poplité, ligaments croisés) et les réparations ou reconstructions nécessaires pour chaque patient. Vient ensuite, si besoin, un temps à ciel ouvert sur les plans ligamentaires collatéraux visant à reconstruire les lésions observées sur le bilan clinique et radiologique pré opératoire.
L'installation du patient obéit aux mêmes règles que pour les reconstructions isolées du ligament croisé postérieur. Le patient est en décubitus dorsal, un garrot pneumatique est installé à la racine du membre concerné. Des appuis sont mis en place pour aider l'opérateur sur les différents temps : un appui latérale de cuisse, un appui sous le pied à 90° de flexion de genou et un appui sous le pied permettant une flexion de genou d'au moins 110°. (Voir figure 12). Un amplificateur de brillance est installé en arceau au dessus de la table d'intervention.

Figure 13 : Installation type pour intervention sur un genou.

1) Temps arthroscopique

Les voies d'abord utilisées en première intention sont les voies antéro latérale permettant la mise en place de l'arthroscope et antéro médiale inférieure pour voie instrumentale.
Ce temps opératoire commence par une exploration de toute l'articulation du genou avec évaluation première de l'articulation fémoro – patellaire et de son cartilage. Nous passions ensuite à l'évaluation du compartiment médial. Un valgus forcé est appliqué au membre du patient pour se donner un espace de travail suffisant. On procède alors à

l'évaluation du cartilage du plateau tibial et du condyle (selon la classification de Béguin et Locker[25]) et on teste le ménisque médial à l'aide d'un palpeur afin de chercher des lésions d'origine traumatique, elles-mêmes classées selon la classification de Trillat. Vient ensuite l'exploration du compartiment latéral qui est réalisée en position de Cabot afin de s'ouvrir un espace plus important et réaliser le même type d'exploration. Enfin, le membre inférieur est positionné face à la route, à 90° de flexion de genou, pour permettre l'exploration du pivot central (ligaments croisés) et des espaces postérieurs. Cette exploration postérieure permet de rechercher des lésions ménisco-synoviales postérieures et de les visualiser directement.
Les ménisques étaient traités en fonction des lésions. La réparation méniscale par suture ou réinsertion de corne était favorisée. Dans les cas où la lésion était trop complexe pour bénéficier d'une réparation ou en zone non cicatrisable, une méniscectomie partielle était réalisée, la plus économe possible.
Pour ce qui est du pivot central, nous débutions par la reconstruction du LCP sous arthroscopie selon une technique similaire à celle décrite en 1997 par Mariani[26,27]. La première description retrouvée par technique arthroscopique est celle de Clancy, publiée en 1983[28]. La reconstruction du LCP est réalisée sous contrôle arthroscopique mais aussi à l'aide d'un amplificateur de brillance, étant donné la difficulté de visualiser directement la surface rétro spinale du tibia avec l'arthroscope et la grande proximité de l'artère poplité. Une broche guide est positionnée à l'aide d'un viseur ligamentaire spécifique pour le LCP, partant de la face antéro médiale du tibia et ressortant à l'insertion du LCP au niveau de la surface rétro spinale. Puis un tunnel est foré sur la broche guide, de diamètre adapté au transplant choisi et sous contrôle radiographique et visuel permanent. Le temps suivant consiste à réaliser le tunnel fémoral en respectant des temps identiques à la réalisation du tunnel tibial. Un fil guide est passé sur le trajet du LCP et sert alors de fil tracteur au transplant. La fixation est réalisée par des vis d'interférence dans la grande majorité des cas.
La reconstruction du LCA était également réalisée sous arthroscopie, après le LCP pour des raisons d'encombrement du champ opératoire, selon la technique décrite en 1995 par Locker[29] lors de travaux de la Société Orthopédique de l'Ouest. Les voies d'abord arthroscopiques classiques antéro-médiale et antéro - latérale sont utilisées pour cette intervention. La technique telle que décrite par Locker utilise un auto greffon de type os – tendon – os avec prélèvement d'un transplant au niveau du genou, de 10 mm de largeur sur le ligament patellaire et de baguettes osseuses de 25 mm de long de chaque côté sur la patella et la tubérosité tibiale antérieure. Le tunnel tibial est repéré à l'aide d'un viseur qui est appliqué sur le pied du LCA, au niveau de la surface pré spinale du tibia. Une première visée par broche permet de vérifier la bonne localisation de la visée et de tester l'existence d'un conflit entre le futur pied du LCA et l'échancrure fémorale. Le tunnel est ensuite réalisé sur la broche guide avec un point d'entrée qui se situe 4,5 cm sous l'interligne fémoro - tibial et 2,5 cm en médial par rapport à la tubérosité tibiale antérieure. Le diamètre du tunnel dépend du diamètre des baguettes osseuses du transplant. Le genou est ensuite positionné en flexion maximale et le point d'entrée du tunnel borgne fémoral est repéré en intra articulaire. Une broche guide est alors

introduite en regard de cette insertion fémorale du LCA, et ressortie à la face antéro - latérale du tiers distal de la cuisse. On utilise alors cette broche comme guide pour forer un tunnel borgne en intra-articulaire de 25 mm de longueur et de diamètre adapté au transplant. Un fil tracteur est alors passé dans le tunnel fémoral à l'aide de la broche guide, puis repassé dans le tunnel tibial. Il mime alors parfaitement le trajet du transplant et servira à le faire passer dans les tunnels. La fixation des baguettes osseuses dans les tunnels était assurée dans la majorité des cas par des vis bio résorbables. Nous pouvions également utiliser un endo boutton et occasionnellement doubler la fixation tibiale à l'aide d'une vis et d'un fil métallique.

2) Temps à ciel ouvert

Vient alors un temps de reconstruction non réalisable sous arthroscopie, la reconstructions des plans collatéraux qui peuvent être lésés. Nous commencerons par décrire notre technique pour le plan postéro-latéral puis nous décrirons la reconstruction du plan médial.

Plan postéro-latéral

Pour aborder le plan postéro-latéral[30], nous réalisions une incision cutanée de 15 à 20 cm sur la face latérale du genou, partant de l'épicondyle latérale du fémur et descendant vers un point à mi distance entre le bord antérieur de la tête de la fibula et le centre du tubercule de Gerdy. Les tissus sous cutanés sont alors disséqués jusqu'à la bandelette ilio-tibiale. On incise celle-ci à sa partie postérieure et on la sépare du septum intermusculaire latéral. Le muscle vaste latéral est récliné en avant et le biceps fémoral en arrière pour accéder au plan postéro-latéral du genou.

Sur ce plan, les lésions le plus souvent retrouvées et revêtant une importance dans la stabilité du genou sont les atteintes du LCF, du ligament poplitéo – fibulaire et les atteintes du tendon poplité. Bien qu'il existe de nombreuses descriptions de techniques de reconstruction et étant donné qu'aucune n'est nettement supérieure aux autres, celle que nous avons favorisé est une technique similaire à celle publiée par l'équipe de Versailles[31,32 33], mais utilisant deux transplants. Un premier transplant permettant la reconstruction du tendon poplité est passé dans un tunnel tibial antéro postérieur, sous le plateau tibial latéral. Il est ensuite passé à la face latérale du condyle fémoral latéral et amené sur le footprint[7] du tendon poplité, environ 18,5 mm en avant et en distal par rapport au footprint du LCF[6]. Un second transplant permettant la reconstruction du LCF est passé dans un tunnel transfixiant la tête fibulaire d'avant en arrière et de bas en haut, pour aller se terminer par ses deux extrémités dans un tunnel borgne à la face latérale du condyle fémoral latéral, au niveau de l'épicondyle[7], et formant ainsi une boucle. Cette boucle était renforcée de point de suture entre les deux brins en proximal.

Enfin, nous pouvions également retrouver des lésions du muscle biceps fémoral qui étaient réparées par des sutures de fil non résorbable lorsque nous étions en contexte aigue. Nous prenions le parti de ne pas toucher à ces lésions dans un contexte chronique étant donné qu'elles étaient cicatrisées, plus ou moins correctement.

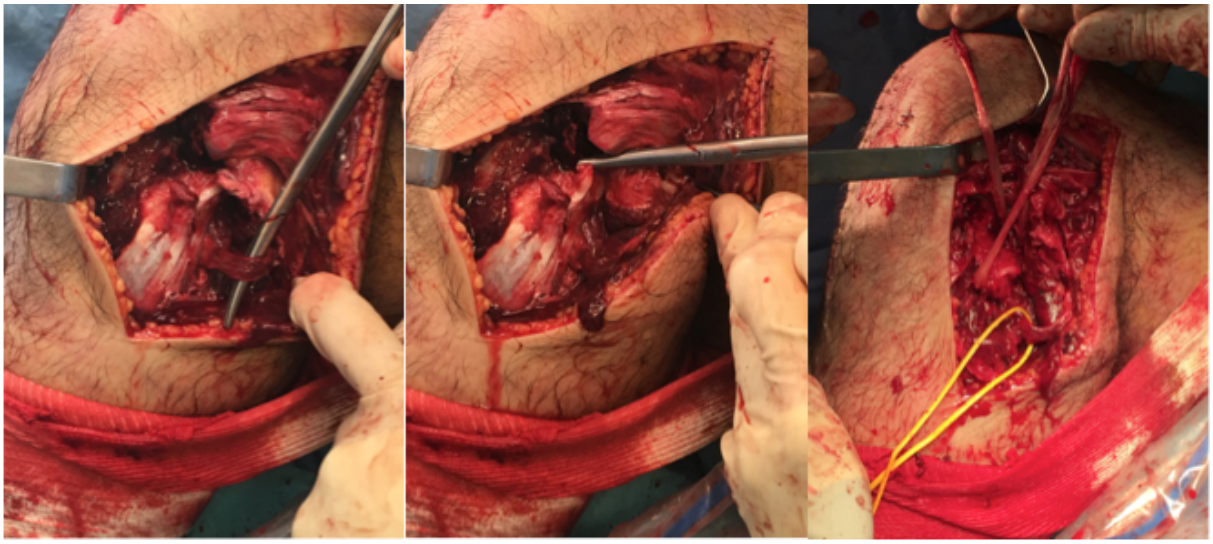

Figure 14 : Vue après dissection du plan postéro-latéral. A. Dissection du nerf fibulaire commun, B. tête fibulaire chauve en bout de ciseaux, C. Mise en place des transplants.

Plan médial :

Pour aborder le plan médial[30], l'incision cutanée allait de l'épicondyle médial, se dirigeait entre les reliefs des muscles vaste médiale en avant et ischio-jambiers en arrière. Elle s'incurvait légèrement pour se terminer à la face médiale de l'extrémité proximale du tibia, au moins 5 cm en dessous de l'interligne articulaire. Après dissection des tissus sous cutanés, on arrive sur l'aponévrose des tendons de la patte d'oie, qui est ouverte en avant, longitudinalement, et permet alors d'exposer le LCT.

Lorsqu'un geste a été nécessaire sur le plan collatéral tibial, en aiguë nous avons opté pour une réparation ligamentaire par réinsertion si la lésion était un arrachement au niveau des insertions. En cas de lésion en plein corps du LCT, nous options pour une reconstruction ligamentaire à partir d'une autogreffe (tendon du gracile et / ou du semi tendineux) ou d'une allogreffe (tendon quadricipital, jambier antérieur ou tendon d'Achille) fixée sur l'épicondyle médial en proximal et sur la face antéro médiale de l'extrémité proximale du tibia en distal. Ces insertions étaient choisies les plus isométriques possibles sur les footprint du LCT natif.

Geste complémentaire :

Lorsque le patient présentait un axe mécanique anormal, notamment un varus constitutionnel, et qu'il fallait reconstruire le plan postéro – latéral, on pouvait associer au geste ligamentaire une ostéotomie[34] tibiale de valgisation afin de charger le compartiment fémoro – tibial externe et ainsi soulager les contraintes sur le plan ligamentaire postéro – latéral.

3) Post opératoire immédiat

Dans les suites immédiates de l'intervention, les patients sont immobilisés dans une orthèse en extension de genou de type Zimmer® de taille adaptée. Une antalgie adaptée est instaurée et modulable en fonction de l'intensité de la douleur (évaluée par une échelle numérique allant de 0 à 10 ; 0 = pas de douleur, 10 = pire douleur imaginable). Le membre est surélevé légèrement pour éviter la stase veineuse et la formation d'oedème trop volumineux. Une cryothérapie locale est réalisée à intervalles réguliers afin d'aider à lutter contre la douleur et limiter au maximum le volume de l'hématome péri articulaire en cas de geste extra articulaire.
Le genou est mobilisé dès le premier jour post opératoire ou dès que le patient est stabilisé sur le plan de la douleur. Cette mobilisation précoce est réalisée par les kinésithérapeutes du service en décubitus ventral et vise à limiter l'enraidissement. L'appui est strictement contre indiqué pendant 6 semaines afin d'éviter les efforts trop précoces sur les transplants et aider à leur cicatrisation initiale. Dès que possible, l'orthèse en extension est remplacée par une orthèse articulée rigide de genou de type SE 4 points luttant contre le tiroir postérieur (figure 15). Les patients étaient autorisés à sortir dès que la douleur était contrôlée, le béquillage sans appui bien maitrisé et après un premier contrôle du pansement.

Figure 15 : Orthèse de marque Donjoy® type SE 4 points

Dans tous les cas, la sortie s'est faite en centre de rééducation fonctionnelle.

4) Centre de rééducation fonctionnelle

L'intérêt majeur de ce séjour était d'y instaurer un planning de rééducation intensif quotidien visant à entretenir les mobilités, entretenir la musculature sans contraindre les transplants de façon excessive. Pour le protocole plus détaillé, voir annexe 6.

d) Suivi clinique

Le suivi clinique était régulier, organisé en pré opératoire, en per opératoire et ensuite en post opératoire à 6,12, 24 mois et au plus grand recul de l'intervention chirurgicale de reconstruction multi ligamentaire.
A chaque date butoir, une consultation était réalisée avec un examen clinique complet, un testing ligamentaire au KT1000 et le remplissage des questionnaires subjectifs par le patient lui – même, sans aide extérieure. Toutes ces consultations ont été réalisées par un seul observateur.
On peut résumer ce suivi comme dans le tableau suivant :

	Pré opératoire	**Per opératoire**	**6 mois**	**1 an**	**2 ans**	**Dernier recul**
Consultation	X		X	X	X	X
Classification de la SOFCOT[35]	X					
Compte rendu opératoire		X				
KOOS[36]	X		X	X	X	X
IKDC[37]	X		X	X	X	X
Lysholm[38]	X		X	X	X	X

Tableau 1: Plan de suivi clinique des patients inclus dans cette étude

Les scores choisis ont les intérêts suivants :

- **Knee injury and Osteoarthritis Outcome Score (KOOS, annexe 5)**[36] permet d'évaluer séparément plusieurs critères : les symptômes ressentis, la douleur, les activités sportives, les activités de la vie quotidienne et la gêne fonctionnelle. Il est un bon reflet du vieillissement du genou et de son retentissement sur le patient. C'est un score subjectif. Il nous donne un ensemble de 5 scores, chacun sur 100 points.
- **International Knee Documentation Commitee (IKDC, annexe 3)**[37] qui se compose d'un score objectif et d'un score subjectif. Le score objectif permet de comparer le genou pathologique a un genou considéré comme normal et classe en 4 catégories (A, B, C et D). Un genou classé A est considéré comme normal alors qu'un genou classé D est franchement pathologique. Le score subjectif est quant à lui, un bon reflet global du ressenti du patient. Il donne un résultat sur 100 points, avec un résultat considéré meilleur lorsque le score est élevé.
- **Lysholm (annexe 4)**[38] : score subjectif évaluant rapidement les symptômes et la gêne fonctionnelle. Il est côté sur 100 points avec un résultat considéré meilleur lorsque le score est élevé.

Chaque genou était classé en pré opératoire selon deux classifications :

- **Schenk**[39] **(annexe 1)** : qui se concentre sur les lésions ligamentaires complexes de genou et se base sur le nombre de structures atteintes. Elle ne prend pas en

compte le mécanisme de la lésion et n'inclut pas les lésions vasculo-nerveuses associées.

- **SOFCOT**[35] **(annexe 2)** : mise au point lors du symposium de la SOFCOT en 2008 et dont les différents stades prévoient un maximum de situations pour les lésions multi ligamentaires de genou, y compris lorsqu'il n'existe pas de luxation vraie.

e) Suivi radiologique

Ce suivi est organisé de la façon suivante :

	Pré opératoire	**Per opératoire**	**6 mois**	**1 an**	**2 ans**	**Dernier recul**
Radiographies classiques (1)	X	X	X	X	X	X
Radiographies en stress (2)	X			X	X	X
Pangonogramme			X	X	X	X
Angio TDM	X					

Tableau 2: Planning des imageries réalisées pour l'étude

(1) Les clichés dits classiques sont le bilan radiographique de base, soit un cliché de face, un cliché de profil et un défilé fémoro – patellaire à 30° de flexion. L'objectif de ces clichés est d'avoir un suivi de l'évolution des surfaces articulaires. Nous surveillons ainsi l'apparition et l'évolution d'une éventuelle arthrose en utilisant les classifications de Alhbäck[40] et Iwano[41]. Ces clichés sont également utiles pour la surveillance des tunnels osseux réalisés pour les reconstructions ligamentaires.

(2) Les clichés en stress sont au nombre de quatre :

- Face en varus forcé, visant à mettre en tension le plan ligamentaire latéral afin de tester sa continence. Nous retenions comme significatif une ouverture de l'interligne de plus de 5 mm par rapport à la hauteur de l'interligne mesurée sur le cliché de face en charge[42]. Cette ouverture s'apparente à une rupture du plan collatéral latéral.
- face en valgus forcé, visant à mettre en tension le plan ligamentaire médial afin de tester sa continence. Nous retenions comme significatif une ouverture de l'interligne de plus de 5 mm par rapport à la hauteur de l'interligne mesurée sur le cliché de face en charge. Cette ouverture s'apparente à une rupture du plan collatéral médial.
- Profil à 30° de flexion en tiroir antérieur forcé et visant à tester le LCA. Nous retenions comme significatif une avancée du bord postérieur du plateau tibial de plus de 10 mm par rapport au bord postérieur des condyles fémoraux. Une avancée trop importante s'apparente à une rupture du LCA.
- Profil à 90° de flexion en tiroir postérieur forcé et visant à tester le LCP. Nous retenions comme significatif un recul des plateaux tibiaux supérieur à 10 mm par

rapport au bord postérieur des condyles fémoraux. Un recul exagéré du tibia s'apparente à une rupture du LCP.

Ces clichés sont réalisés en urgence au moment de la prise en charge, idéalement dans les suites immédiates de l'accident, sous anesthésie générale, pour avoir un premier bilan des lésions ligamentaires. Ils servent ensuite au suivi à 1 an et 2 ans, pour juger de la tenue des greffons ayant servis à la reconstruction.

Le pangonogramme est un cliché de face des deux membres inférieurs en entier, pris en charge, avec le bassin et les dernières vertèbres lombaires. Le but de ce cliché est de mesurer l'axe mécanique des deux membres inférieurs afin de les comparer. Le fait de les répéter dans le temps nous permet de suivre l'évolution de cet axe mécanique, principalement du côté opéré et donc potentiellement d'en déduire la faillite d'une reconstruction d'un plan ligamentaire collatérale et ses conséquences sur la statique du membre concerné.

Un angio TDM du membre inférieur concerné était réalisé systématiquement au moment de l'accident pour le bilan de l'artère poplité qui est très exposée à des lésions. Ces atteintes peuvent avoir une manifestation clinique (lésion partielle ou complète de la paroi) à type d'ischémie aiguë de membre après réduction de la luxation fémoro – tibiale. Elles peuvent également présenter un tableau clinique normal (flap intimal témoignant d'une dissection artérielle) mais nécessitant une surveillance particulière voir un geste salvateur de la part des chirurgiens vasculaires.

f) Analyse statistique

Les analyses statistiques réalisées lors de ce travail sont les suivantes :

- comparaison de variables quantitatives à l'aide du test de Student
- comparaison de variables qualitatives nominales par le test exact de Fisher

Le risque alpha que nous avons retenu est bilatéral à 5 %.

Résultats

I- Epidémiologie

a) Les luxations de genou au C.H.U. de Caen sur les 10 dernières années

Au cours de la période qui s'étend de Janvier 2007 à Janvier 2017, nous avons retrouvé 76 genoux ayant pour code diagnostic « luxation de genou » (code CIM : S83.1). Dans cette cohorte, nous retrouvions 63 hommes (83 %) pour 13 femmes (17 %). La moyenne d'âge était de 33,6 ans +/- 14,3. Les lésions concernaient le côté droit dans 41 cas (53,9 %) pour 35 du côté gauche (46,1 %), dont 5 atteintes bilatérales.
Le traumatisme à l'origine de ces lésions était un accident de la voie publique (AVP) dans 43 cas, un accident de sport pour 10 genoux, un traumatisme à basse énergie dans 15 cas. Le mécanisme n'était pas précisé pour 8 genoux.
Lors du bilan diagnostic, nous retrouvions 17 lésions neurologiques associées (22,4 %), ainsi que 8 lésions vasculaires (10,5 %). Enfin, 9 genoux étaient ouverts au moment de la prise en charge. Des lésions associées étaient retrouvées dans 34 cas avec 10 patients considérés comme polytraumatisés et 24 poly-fracturés. Cette donnée souligne bien la violence des traumatismes à l'origine des luxations de genou.
En ce qui concernait la prise en charge thérapeutique, plusieurs méthodes ont été retrouvées. Ainsi, 31 genoux ont bénéficié de reconstructions ligamentaires exclusives (incluant au moins une reconstruction du pivot croisé), 6 genoux ont bénéficié d'une réparation ligamentaire exclusive, 16 genoux ont été traités orthopédiquement (par immobilisation cruro-pédieuse ou fixateurs externes), 2 genoux ont bénéficié d'une chirurgie prothétique avec mise en place d'une PTG charnière, 6 genoux ont eu une reconstruction ligamentaire associée à une réparation (reconstruction de pivot central associée à une réparation de plan périphérique), 1 genou a eu une OTV, 4 ont eu une reconstruction ligamentaire combinée à une OTV. Enfin, 3 patients ont dû être amputés en trans-fémoral du fait de la gravité des lésions associées. 7 genoux étaient encore en attente de prise en charge au moment du recueil de données.
Le recul moyen à la dernière consultation est de 2,1 années +/- 2,14.
En ce qui concerne les mobilités et l'instabilité résiduelle après traitement, les données sont colligées dans le tableau suivant :

Type de traitement	Effectif	Recurvatum (°)	Flessum (°)	Flexion (°)	Instabilité résiduelle
Orthopédique	16	2,7 ± 4,5	0,9 ± 2,9	115 ± 24,9	31,2 %
Reconstruction	31	2,04 ± 4,6	0,37 ± 1,33	120,6 ± 14,8	3,2 %
Réparation	6	3,3 ± 5,2	0	119,17± 17,4	33 %
PTG charnière	2	0	0	117,5 ± 10,6	0 %
Reconstruction + réparation	7	0	0	113 ± 13	14 %
Reconstruction + OTV	4	3,3 ± 5,8	0	125 ± 5	0 %
Cohorte	76	2,05 ± 4,3	0,49 ± 1,75	114,7 ± 20,9	13,2 %

Tableau 3: Mobilités et instabilité résiduelle des luxations de genou sur les 10 dernières années en fonction du type de traitement

Il est également intéressant de pouvoir évaluer l'évolution de nos pratiques dans le temps. Nous le faisons avec le graphique suivant :

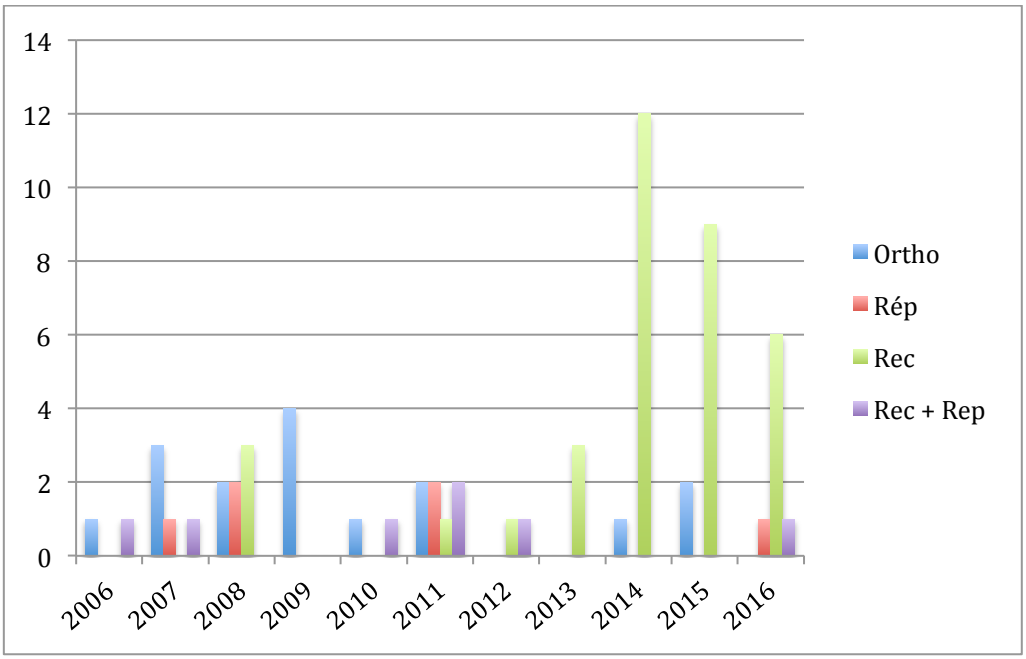

Figure 16 : Evolution des pratiques dans notre département concernant les lésions multi-ligamentaires de genou sur les 10 dernières années (Ortho : traitement orthopédique, Rép : réparation ligamentaire, Rec : reconstruction ligamentaire et Rec + rép : combinaison de réparation et reconstruction).

Nous n'avons pas inclus dans ce graphique les genoux en attente de prise en charge (7 genoux), les amputations (3 genoux), les PTG (2 genoux). Nous avons également pris le parti d'inclure les reconstructions couplées à une OTV dans le pool des reconstructions. En effet, l'OTV était réalisée dans le but de corriger un varus natif sur des atteintes du plan collatéral latéral. Sans ce geste, le varus constitutionnel aurait entrainé une distension des greffons.

Lorsque nous nous intéressons de plus près à ce graphique, il est évident que le traitement orthopédique tend à disparaître alors que la reconstruction de tous les plans lésés apparaît comme la solution de choix depuis 2014 pour les praticiens du service. Cela contraste clairement avec l'attitude précédente, où les reconstructions n'étaient envisagées que pour les échecs de traitement orthopédique ou de réparations.

b) Les reconstructions multi ligamentaires au C.H.U. de Caen

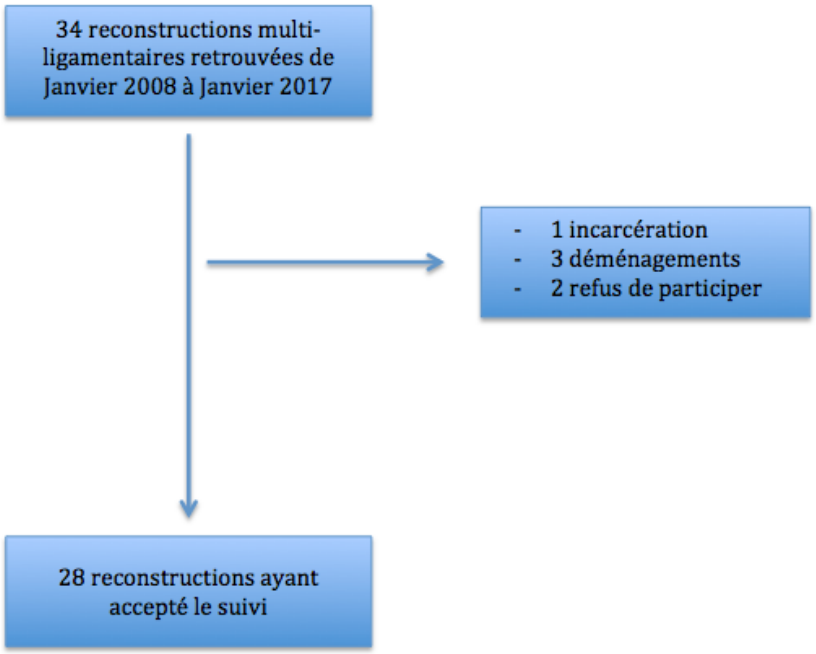

Figure 17 : Flow chart des reconstructions multi-ligamentaires dans cette étude

Au cours de la période qui s'étend de Janvier 2008 à Avril 2017, nous avons revu 28 reconstructions multi ligamentaires de genou pour 27 patients. Dans cette cohorte, nous retrouvions 22 hommes (81,5 %) pour 5 femmes (18,5 %). La moyenne d'âge était de 32,55 ans +/- 12,5. Les lésions concernaient le côté droit dans 14 cas pour 14 côtés gauche.
Le traumatisme à l'origine de ces lésions était un traumatisme à haute énergie (accident de la voie publique) dans 18 cas (64,3 %), un traumatisme à basse énergie dans 10 cas.
Lors du bilan diagnostic, nous retrouvions 8 atteintes associées du nerf fibulaire commun (28,6 %) et aucune lésion vasculaire. Toutes les atteintes nerveuses étaient associées à une atteinte du plan collatéral latéral. Aucun des genoux reconstruits n'était ouvert au moment de la prise en charge. Des lésions osseuses péri articulaires associées étaient retrouvées dans 6 cas soit 21,4 % des patients.

1) Répartition des lésions ligamentaires

Dans ces 28 genoux, les lésions observées étaient les suivantes :

Type lésionnel	Effectif
Pentade médiale	6
Pentade latérale	9
Lésion bicroisée pure	2
Luxation complexe	3
Triade postéro-latérale	3
Triade antéro-latérale	5

Tableau 4: Répartition lésionnelle des reconstructions de cette cohorte

Ce tableau permet de mettre en évidence la grande hétérogénéité de ce type de séries de patients. Les lésions bi croisées pures sont caractérisées par l'intégrité des plans collatéraux, alors qu'à l'inverse, les luxations complexes sont définies par une atteinte des deux plans collatéraux.
Nous pouvions classer les lésions multi ligamentaires de notre cohorte de la manière suivante.
Selon la classification de Schenck[39] :

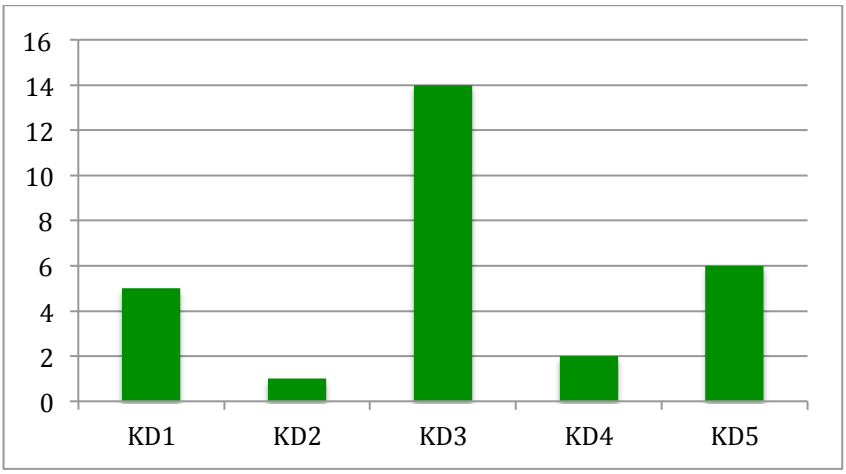

Figure 18: Effectif de genoux en fonction de la classification de Schenck (Voir annexe 1)

Selon la classification de la SOFCOT[35] :

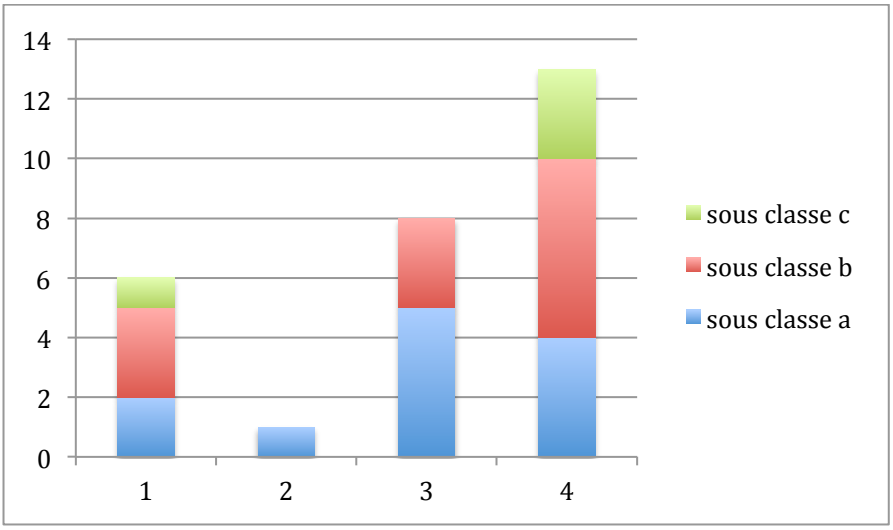

Figure 19: Effectif de genoux en fonction de la classification de la SOFCOT (Voir annexe 2)

2) Répartition des lésions méniscales associées

Les lésions multi ligamentaires de genou sont également très fréquemment associées à des lésions de ménisque et de cartilage. Toutes ces lésions étaient relevées pendant le temps d'exploration arthroscopique puis colligées dans le compte rendu opératoire. Les lésions méniscales sont classées selon Trillat[43]. Ces lésions touchaient 35 % des genoux que nous avons été amenés à prendre en charge.

Pour le ménisque médial, nous retrouvions les lésions suivantes :

Lésion multi ligamentaire	I	Ip	II	IIa	IIm	IIp	III	CA	CP
Pentade médiale	0	0	0	0	0	1	0	1	2
Pentade latérale	0	1	1	0	0	0	0	0	1
Bicroisé	0	0	0	0	0	0	0	0	0
Luxation complexe	0	0	0	0	0	0	0	0	0
Triade postéro-latérale	0	0	0	0	0	0	0	0	0
Triade antéro-latérale	1	0	0	0	0	0	0	0	0
Total	1	1	1	0	0	1	0	1	3

Tableau 5: Lésions retrouvées sur le ménisque médial dans notre cohorte selon la classification de Trillat. CP = désinsertion de corne postérieure, CA = désinsertion de corne antérieure.

Pour le ménisque latéral, nous retrouvons les lésions suivantes :

Lésion multi ligamentaire	I	Ip	II	IIa	IIm	IIp	III	CA	CP
Pentade médiale	1	0	0	0	0	0	0	0	0
Pentade latérale	0	1	1	0	0	0	0	0	0
Bicroisé	0	0	0	0	0	0	0	0	0
Luxation complexe	0	0	0	0	0	0	0	0	0
Triade postéro-latérale	0	0	0	0	0	0	0	0	1
Triade antéro-latérale	1	0	0	0	0	1	0	0	0
Total	2	1	1	0	0	1	0	0	1

Tableau 6: lésions retrouvées sur le ménisque latéral dans notre cohorte selon la classification de Trillat. CP = désinsertion de corne postérieure, CA = désinsertion de corne antérieure.

Ainsi les pentades médiales sont plus à risque de créer des lésions méniscales médiales graves (extrusion méniscale par désinsertion des cornes). Les pentades latérales également étaient associées à des atteintes du ménisque médial.
En ce qui concerne le ménisque latéral, les lésions de celui-ci sont moins fréquentes. On ne retrouve qu'une seule désinsertion de corne postérieure sur une triade postéro-latérale. Il est intéressant de constater que la majorité des lésions du ménisque latérale sont associées à des lésions du plan ligamentaire collatéral latéral.

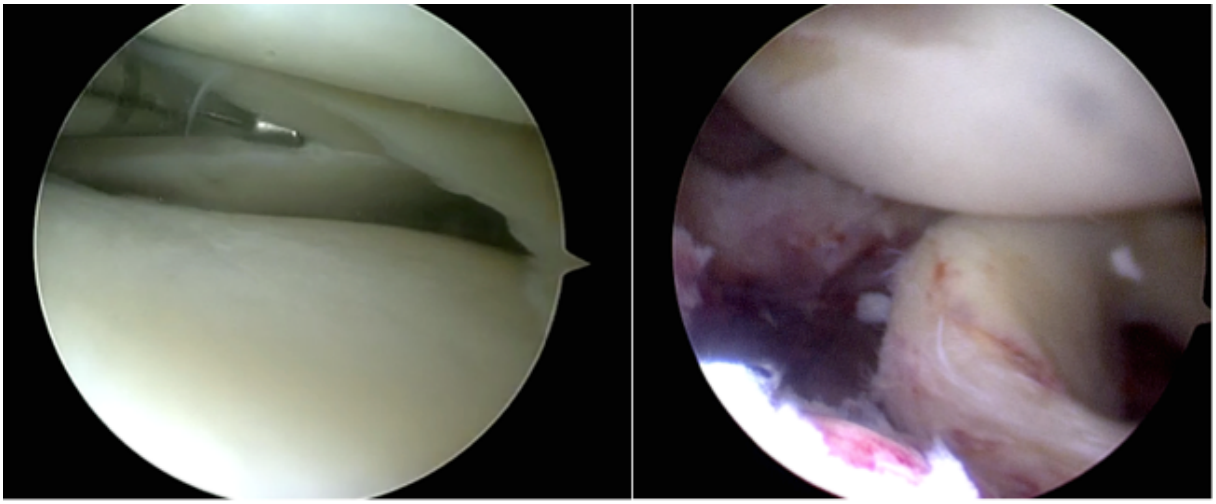

A B

Figure 20 : Vue arthroscopique de lésions méniscales. A- Exemple de lésion méniscale verticale postérieure (au niveau du crochet palpeur). B- Exemple d'extrusion méniscale complète

3) Lésions cartilagineuses associées

Nous énumérerons ici les atteintes cartilagineuses en fonction du type de lésion multi ligamentaire. Ces atteintes sont classées selon la classification de Béguin et Locker[25] et ont été recueillies au moment de l'exploration articulaire, au début du temps arthroscopique. Ces lésions touchaient 36 % des genoux que nous avons eu à prendre en charge pour des reconstructions multi-ligamentaires.
Pour une plus grande exhaustivité, nous avons séparé les données en 6 zones articulaires : condyle médial, condyle latéral, plateau tibial médial, plateau tibial latéral, trochlée et patella. Nous avons donc 6 zones cartilagineuses par patient.

	CM	CL	PM	PL	Tr	Pat	Total
Pentade médiale (n=6)	/	/	/	/	/	/	/
Pentade latérale (n=9)	1 st1 2 st3	1 st1	1 st1 1 st2	/	/	/	3 st1 1 st2 2 st3
Luxation complexe (n=3)	1 st4	1 st4	1 st2	/	/	/	1 st2 2 st4
Bicroisé pur (n=2)	1 st1	1 st1	/	/	1 st1	1 st3	3 st1 1 st3
Triade antéro-latérale (n=5)	/	1st3 1 st4	1 st3 1 st4	1 st3	1 st4	1 st2	1 st2 3 st3 3 st4
Triade postéro-latérale (n=3)	1 st3	/	1 st2	/	/	/	1 st2 1 st3

Tableau 7: Recueil des lésions cartilagineuses en fonction du type de lésion ligamentaire (CM : condyle médial, CL : condyle latéral, PM : plateau tibial médial, PL : plateau tibial latéral, Tr : trochlée et Pat : patella)

Comme nous pouvons le voir dans ce tableau, toutes les associations de lésions ligamentaires étaient accompagnées de lésions cartilagineuses, sauf pour les pentades médiales dans notre série.
Les lésions cartilagineuses retrouvées étaient plus graves dans les cas de triade antéro-latérale.

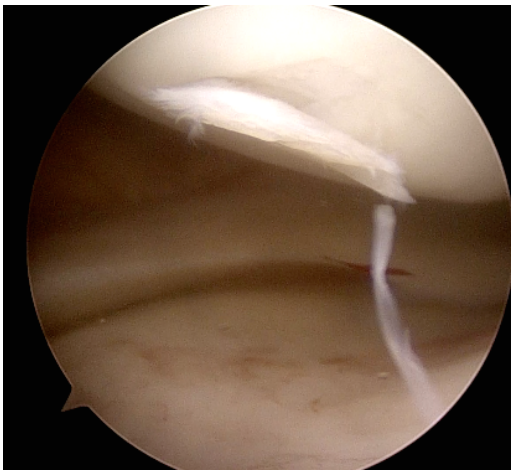

Figure 21 : Exemple de lésion cartilagineuse en clapet, n'atteignant pas l'os sous chondral (stade 3 de Béguin et Locker).

4) Reconstruction des ligaments lésés

En ce qui concerne les ligaments reconstruits dans notre cohorte, nous retrouvons les effectifs suivants en fonction du type de transplant utilisé :

Ligament	Autogreffe	Allogreffe	Total
LCA	9	14	23
LCP	8	12	20
LCF	4	14	18
TP	4	8	12
LCT	2	5	7
LPO	0	1	1
Total	27	54	81

Tableau 8: Nombre de ligaments reconstruits en fonction du type de greffon

Ce tableau se base sur les données opératoires de 27 patients, en effet, nous n'avons pas eu accès aux données opératoires d'un des patients ayant bénéficié d'une reconstruction multi ligamentaire dans le cadre d'une pentade latérale.

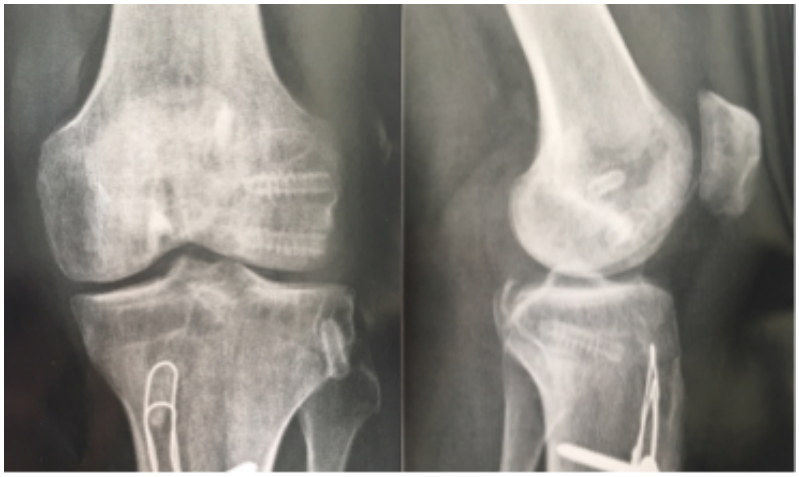

A B

Figure 22 : Exemple de reconstruction de LCA et plan collatéral latéral à 6 mois de la chirurgie sur un patient de 35 ans.

En ce qui concerne le type de fixation utilisé, nous retrouvons les données suivantes sur le versant fémoral :

Ligament	Vis	Endobouton	Double fixation	Donnée manquante	Total
LCA	20	2	1	1	24
LCP	19	1	0	1	21
LCF	18	0	0	1	19
TP	12	0	0	1	13
LCT	4	0	2	1	7
LPO	1	0	0	0	1
Total	74	3	3	5	85

Tableau 9: Type de fixation fémorale des ligaments reconstruits

Comme nous pouvons le constater, l'utilisation de vis biorésorbables seules est largement majoritaire en ce qui concerne la fixation au fémur (92,4 % du matériel posé sans compter les doubles fixations et les données manquantes).

En ce qui concerne le versant distal des fixations, les données sont les suivantes :

Ligament	Vis	Endo bouton	Double fixation	Donnée manquante	Total
LCA	18	0	5	1	24
LCP	17	0	3	1	21
LCF	2	0	0	1	3
TP	12	0	0	1	13
LCT	3	0	3	1	7
LPO	1	0	0	0	1
Total	53	0	11	5	69

Tableau 10: Type de fixation distale des ligaments reconstruits

La caractéristique de ces fixations distales réside dans l'absence pour presque tous les patients, de fixation du LCF dans la tête de la fibula. Autre particularité, le plus grand contingent (17,5 %) de double fixation (combinant une vis d'interférence bio résorbable avec une agrafe ligamentaire ou une vis métallique, vissée en rappel sur un fil métallique).

II- Résultats cliniques

Dans cette partie, nous nous intéressons aux résultats cliniques et fonctionnels de la cohorte puis nous présenterons les résultats des lésions multi-ligamentaire touchant le plan collatéral latéral. Nous nous intéresserons enfin aux atteintes du plan collatéral médial.

a) La cohorte

La cohorte complète se compose de 28 genoux pour 27 patients. La moyenne d'âge est de 32,5 (+/- 12,5) ans. On y retrouve 22 hommes pour 5 femmes et 14 sont des côtés droits (50 %). On compte 17 traumatismes à haute énergie (64 %). Aucun de ces genoux ne présentait d'ouverture cutanée ou de lésion vasculaire lors de la prise en charge initiale. On retrouvait cependant 8 atteintes du nerf fibulaire commun et 6 fractures associées (fémur ou tibia). Le recul moyen est de 2,04 (+/- 2,05) ans.
Les résultats cliniques pour toute la cohorte (n = 28) sont les suivants :

Critère évalué	Moyenne	Ecart type	Médiane	Dispersion
Recurvatum	2,5	5,1	0	0 – 20
Flessum	0,77	2,3	0	0 - 10
Flexion	121	12,8	124	95 - 140
IKDC subjectif	71,3	12,3	70,5	52,9 – 100
Lysholm	84,6	10,2	84	60 – 100
KOOS	/	/	/	/
• *Symptômes, raideur*	79,6	17,1	86	39 – 100
• *Douleur*	85,9	11,3	86	56 – 100
• *Fonction*	91,8	6,2	93,5	79 – 100
• *Activités*	51,7	24,9	50	0 – 100
• *Qualité de vie*	64,4	22,1	69	19 – 100

Tableau 11 : Résultats cliniques et fonctionnels pour la cohorte.

Pour ce qui est du critère de réussite principal (instabilité persistante dans la vie quotidienne), seul un patient nous a rapporté des sensations d'instabilité à la descente des escaliers. Les autres se disent stables et ont des activités quotidiennes normales (sans compter le sport).

b) *Les plans collatéraux latéraux*

Cette cohorte comprend les patients ayant une atteinte du plan collatéral latéral associée à une atteinte du pivot central (un seul ligament croisé ou les deux), nous retrouvons un effectif de 17 genoux, composé de 9 pentades latérales, 5 triades antéro-latérales et 3 triades postéro-latérales.
La durée moyenne de suivi est de 1,6 (+/- 1,5) ans.
L'âge moyen de ces patients est de 31,1 (+/- 11,9) ans. On retrouve ici 7 côtés droits pour 10 côtés gauches.
Les résultats cliniques et fonctionnels de ces patients sont les suivant :

Critère évalué	Moyenne	Ecart type	Médiane	Dispersion
Recurvatum	2,2	4,1	0	0 – 15
Flessum	0,6	2,4	0	0 – 10
Flexion	121,7	12,3	120	100 – 140
IKDC subjectif	66,3	8,6	68,5	52,9 – 75,9
Lysholm	82,2	10,1	83	60 - 95
KOOS	/	/	/	/
• *Symptômes, raideur*	77,1	20,2	85,5	39 – 100
• *Douleur*	84,1	12,8	84,5	56 – 100
• *Fonction*	90,9	6,5	93	79 – 98,5
• *Activités*	43,2	22,3	47,5	0 – 80
• *Qualité de vie*	56,8	21,8	69	19 - 87

Tableau 12: Résultats cliniques et fonctionnels au dernier recul pour les lésions associées à un plan collatéral latéral.

La cotation IKDC objective retrouve 5 genoux classés B, 7 genoux classés C et 5 genoux classés D. Ces classifications objectives pâtissent des pertes de mobilités en flexion de ces patients. En effet, lorsque l'on s'intéresse aux sensations d'instabilité, seul un patient dit avoir des sensations occasionnelles d'instabilité et porte alors une orthèse articulée de type Donjoy® LCP 4 points pour les activités un peu plus exigeantes d'un point de vue fonctionnel.
En ce qui concerne cette sous-partie de la cohorte, deux des 17 patients ont bénéficié d'une ostéotomie tibiale de valgisation pour des varus constitutionnels importants (5° et 7° respectivement pour ces deux patients).
Enfin, nous notions 8 atteintes du nerf fibulaire commun au moment du traumatisme et seulement 2 de nos patients ont pu récupérer complètement. Il s'agissait initialement d'atteintes partielles pour ces deux patients.

c) *Les plans collatéraux médiaux*

Dans notre département, les atteintes de plan collatéral médial font l'objet d'une tentative de traitement orthopédique à titre systématique avant toute chirurgie lorsqu'il ne s'agit pas d'une pentade. Etant donné la bonne propension de ces lésions à cicatriser spontanément[44] et plus particulièrement dans le cas des triades, il nous semble logique

de minimiser le plus possible le traumatisme chirurgical. Nous n'avons pas évalué les résultats de cette méthode dans cette étude mais notre cohorte n'intègre aucune triade antéro-médiale. Nous ne retrouvons que 6 pentades médiales dans la série, qui représentent les lésions pour lesquelles une chirurgie a été réalisée à titre systématique pour reconstruction multi ligamentaire. Le suivi moyen de ces patients est de 2,75 ans à ± 2,6 ans.

L'âge moyen de ces patients est de 39,4 ± 15,6 ans. On retrouve 5 côtés droits pour 1 seul côté gauche.

Les résultats cliniques et fonctionnels au dernier recul de ces patients sont les suivants :

Critère évalué	Moyenne	Ecart type	Médiane	Dispersion
Recurvatum	2,5	4,2	0	0 - 10
Flessum	0	0	0	0
Flexion	122,3	11,25	125	100 – 130
IKDC subjectif	77,4	12,5	74,7	66,7 – 100
Lysholm	82,7	15,1	84,5	55 - 100
KOOS	/	/	/	/
• *Symptômes, raideur*	86,3	8,6	86	71 – 96
• *Douleur*	86,2	10,2	87,5	75 – 100
• *Fonction*	91,3	7,8	94	79 – 100
• *Activités*	63,3	21,8	62,5	35 – 100
• *Qualité de vie*	75,1	13,1	72	62,5 – 100

Tableau 13: Résultats cliniques et fonctionnels au dernier recul pour les lésions associées à un plan collatéral médial.

Pour ce qui est de la cotation IKDC objective au dernier recul, on retrouve 1 genou classé B, 3 genoux classés C et 2 genoux classés D. Ces classifications sont souvent le fait de pertes de mobilités au moins supérieures à 16° en flexion. Cependant, aucun de ces patients ne ressent d'instabilité dans la vie quotidienne.

d) *Les complications*

	Pentade médiale	Pentade latérale	Luxation complexe	Bicroisé pur	Triade antéro-latérale	Triade postéro-latérale	Total
Raideur	2	/	1	/	/	/	3
Cyclope	/	/	/	/	2	/	2
Trouble cicatriciel	/	1	/	/	/	/	1
Arthrite septique	/	/	/	/	/	/	0
Blocage aiguë	/	1	/	/	/	/	1
Laxité ou rupture LCA	/	/	1	/	/	/	1
Laxité ou rupture LCP	/	2	/	/	/	/	2
Laxité ou rupture LCF	/	/	/	/	/	/	0
Laxité ou rupture LCT	/	/	/	/	/	/	0
Laxité ou rupture TP	/	3	1	/	/	/	4
Laxité ou rupture LPO	/	/	/	/	/	/	0
Instabilité résiduelle	/	1	/	/	/	/	1
Déficit neurologique	/	6	1	/	/	1	8
Atteinte vasculaire	/	/	/	/	/	/	0
TVP – EP	/	/	/	/	/	/	0

Tableau 14 : complications en fonction du type de lésion ligamentaire initiale. (TVP-EP = Thrombose veineuse profonde - Embolie pulmonaire).

Dans ce tableau, il est intéressant de noter l'absence totale de complication thromboembolique veineuse, malgré la durée des chirurgie et les temps de garrot prolongés. De plus, dans notre série, nous ne retrouvons pas de lésion de l'artère poplité à la phase aiguë.

Il est à noter que les lésions neurologiques semblent récupérer assez difficilement. Un de nos patients d'âge jeune (20 ans) avec un déficit complet, a bénéficié d'un bilan sur son nerf fibulaire commun. Ce dernier retrouvait une perte de substance trop importante aux imageries et à l'exploration chirurgicale pour tenter une greffe nerveuse. Il a alors bénéficié d'un transfert du tendon tibial postérieur avec un résultat satisfaisant.

Il est important également de remarquer que nos reconstructions de tendon poplité ont tendance à se détendre (4 sur 12 reconstructions soit 33 % des effectifs). Il serait intéressant de se pencher plus précisément sur ce phénomène afin de savoir quelle partie de notre prise en charge est à remettre en cause (type de greffon, technique de fixation du greffon, technique de reconstruction appliquée, ré éducation…).

Enfin, la raideur est une complication fréquente (3 patients sur 28, soit 10,7 % des effectifs).

III- Résultats radiographiques

a) Les radiographies « classiques »

Pour rappel, ce bilan se composait d'une radiographie de face en charge, d'une radiographie de profil en charge, d'un défilé fémoro-patellaire (DFP) à 30° de flexion et d'un pangonogramme. Elles étaient réalisées en pré opératoire, à 6 mois, 1 an, 2 ans et au plus grand recul. Les radiographies de face nous permettaient de classer le pincement fémoro-tibial selon Ahlbäck[40], le DFP de classer le pincement fémoro-patellaire selon Iwano[41] et le pangonogramme permettait d'étudier les axes mécaniques, leur éventuelle déviation et la valeur de celle-ci en degrés. Ce bilan était complet pour tous les patients, au moins en pré opératoire et au dernier recul.
Ce premier tableau prend en compte les données recueillies sur les radiographies de face et de profil et classe chaque genou en fonction de la classification de Ahlbäck :

	0		**1**		**2**		**3**		**4**	
	PO	DR	PO	DR	PO	DR	PO	DR	PO	DR
Pentade latérale	9	5	0	3	0	0	0	1	0	0
Pentade médiale	5	2	1	3	0	1	0	0	0	0
Luxation complexe	3	1	0	1	0	1	0	0	0	0
Bicroisé pur	2	2	0	0	0	0	0	0	0	0
Triade antéro-latérale	4	3	1	2	0	0	0	0	0	0
Triade postéro-latérale	3	2	0	0	0	1	0	0	0	0
Total	26	15	2	9	0	3	0	1	0	0

Tableau 15: Stade de pincement fémoro-tibial selon Ahlbäck en fonction du type de lésion ligamentaire (PO : pré opératoire, DR : dernier recul).

Comme on peut le voir dans ce tableau, les lésions multi ligamentaires sont des lésions qui semblent associées à une accélération du processus de vieillissement articulaire. En effet, sur un recul moyen de 2,18 +/- 2,27 ans, on passe de 2 genoux avec un pincement léger (stade 1 de Ahlbäck) sur l'interligne fémoro-tibial à 13 genoux présentant un pincement articulaire, quelque soit le stade Ahlbäck (1 à 3 dans notre série).

Ce second tableau prend en compte les données recueillies sur les radiographies de DFP à 30° de flexion et classe chaque genou en fonction de la classification d'Iwano :

	0		**1**		**2**		**3**		**4**	
	PO	DR	PO	DR	PO	DR	PO	DR	PO	DR
Pentade latérale	9	7	0	2	0	0	0	0	0	0
Pentade médiale	6	2	0	4	0	0	0	0	0	0
Luxation complexe	3	2	0	0	0	1	0	0	0	0
Bicroisé pur	2	2	0	0	0	0	0	0	0	0
Triade antéro-latérale	5	4	0	1	0	0	0	0	0	0
Triade postéro-latérale	3	2	0	1	0	0	0	0	0	0
Total	28	19	0	8	0	1	0	0	0	0

Tableau 16 : Stade de pincement fémoro-patellaire selon Iwano en fonction du type de lésion ligamentaire (PO : pré opératoire, DR : dernier recul).

Ce second tableau montre également la propension de ces lésions multi ligamentaires à créer des lésions d'arthrose en fémoro-patellaire. En effet, en pré opératoire, aucun

genou ne présentait de pincement sur ce compartiment alors qu'au dernier recul, 9 genoux étaient à un stade 1 ou 2 selon Iwano.

Au dernier recul, les pangonogrammes fournissent les données suivantes (n=23) :

	Genou opéré					Genou sain				
	Axé	Varus	Angle	Valgus	Angle	Axé	Varus	Angle	Valgus	Angle
Pentade latérale	2	4	6,75°	2	4,5°	4	3	4,3°	1	1°
Pentade médiale	1	2	3°	3	3,67°	4	1	3°	1	2°
Luxation complexe	1	1	2°	/	/	1	1	4°	/	/
Bicroisé pur	/	1	3°	1	4°	/	1	3°	1	3°
Triade antéro-latérale	2	1	2°	1	4°	2	2	4,5°	/	/
Triade postéro-latérale	/	/	/	1	11°	1	/	/	/	/

Tableau 17 : résumé des déformations frontales des membres inférieurs vues sur pangonogramme avec angulation moyenne.

A noter que nous n'avions pas de cliché pour 1 luxation complexe, 2 triades postero-latérales, 1 triade antéro latérale et 1 pentade latérale.
Cependant, il semble exister des déformations en rapport avec le plan ligamentaire collatéral atteint. Pour exemple, la tendance des pentades médiales à se déformer en valgus (3 valgus côté opéré contre 1 seul côté sain). Quoiqu'il en soit les effectifs sont trop faibles pour en tirer des conclusions fiables.

b) Les radiographies en stress

Ce bilan était réalisé en pré opératoire, à 1 an, 2 ans et au plus grand recul et se composait de clichés en stress en varus, valgus, tiroir antérieur et tiroir postérieur.
En pré opératoire, nous avons retrouvé des données pour 21 des 28 patients que nous avons inclut dans cette étude, à 1 an nous avions les données de 18 patients sur 25 possibles (3 patients n'avaient pas encore atteint ce recul). A 2 ans, nous avions les données de 5 patients sur 11 possibles et au delà de 2 ans, nous avions les données de seulement 2 patients pour 5 inclus. Les données manquantes viennent en grande partie des patients inclus à plus de 2 ans et dont les chirurgiens ne réalisaient pas de clichés tenus systématiques pour le suivi. La seconde raison du manque de données vient de certains cabinets de radiologie libéraux, refusant de faire les clichés tenus pour des raisons indéterminées.

	Varus forcé				Valgus forcé				Tiroir antérieur				Tiroir postérieur			
	PO	M12	M24	DR	PO	M12	M24	DR	PO	M12	M24	DR	PO	M12	M24	DR
Pentade médiale	0	0	0	0	3	0	1	0	1	0	0	0	4	0	0	0
Pentade latérale	7	1	1	1	0	0	0	0	4	0	0	0	5	2	3	3
Luxation complexe	1	0	0	0	1	0	0	0	1	0	0	0	0	0	0	0
Bicroisé pur	0	0	0	0	0	0	0	0	1	0	0	0	2	0	0	0
TAL	4	0	0	0	0	0	0	0	2	0	0	0	0	0	0	0
TPL	3	0	0	0	0	0	0	0	0	0	0	0	2	0	0	0
Total	15	1	1	1	4	0	1	1	9	0	0	0	13	2	3	3

Tableau 18: Nombre de déformations significatives induites sur les clichées tenus en fonction des types de lésion ligamentaire. PO : pré opératoire, M12 : recul à 12 mois, M24 : recul à 24 mois, DR : dernier recul, TAL : Triade antéro-latérale, TPL : Triade postéro-latérale.

Ces résultats s'avèrent logiques lorsqu'on les rapporte aux types de lésions ligamentaires et nous observons une bonne régression des laxités entre le pré opératoire et le dernier recul. Il persiste simplement les trois cas de laxité en tiroir postérieur sur les patients en échec de reconstruction de LCP.

IV- Comparaison entre les pentades médiales et les pentades latérales

C'est une démarche peu retrouvée dans la littérature mais nous avons voulu nous intéresser à la comparaison des résultats entre pentades médiales et pentades latérales. Nous pensions que les pentades latérales avaient de moins bons résultats cliniques du fait des atteintes associées du nerf fibulaire commun, pouvant donner un mauvais résultat.

1) Résultats cliniques

	Pentades latérales	**Pentades médiales**	**p**
Age moyen	32,2 +/- 12,3	39,4 ± 15,6	0,36
Effectif	9	6	/
Sexe	8 H / 1 F	5 H / 1 F	1
IMC moyen	26,0 ± 3,2	25,4 ± 6,1	0,83
Côté droit	4	5	0,29
Recurvatum moyen	3,1 ± 5,3	2,5 ± 4,2	0,81
Flessum moyen	0	0	/
Flexion moyenne	114,8 ± 9,1	122,3 ± 11,2	**0,21**
Lysholm moyen	81,9 ± 11,9	82,7 ± 15,1	0,92
IKDC Objectif	3B, 2C, 4D	1B,3C,2D	0,66
IKDC subjectif moyen	67,0 ± 9,1	77,4 ± 12,5	**0,12**
KOOS moyen	/	/	
• *Symptômes, Raideur*	82 ± 17,9	86,3 ± 8,6	0,56
• *Douleur*	89,8 ± 10,7	86,2 ± 10,2	0,53
• *Fonction*	91,7 ± 5,9	91,3 ± 7,8	0,83
• *Activités*	43,75 ± 22,9	63,3 ± 21,8	**0,13**
• *Qualité de vie*	51,6 ± 26,8	75,1 ± 13,1	**0,054**

Tableau 19: Comparaison des résultats cliniques et fonctionnels des pentades latérales et des pentades médiales. H : Homme, F : Femme.

Les analyses statistiques ne démontrent pas de différence significative parmi tous les critères étudiés. Mais des tendances franches semblent se dégager avec des résultats bruts très différents concernant les critères suivants, proches de la significativité : flexion moyenne au dernier recul (p=0,21), IKDC subjectif moyen au dernier recul (p=0,12), sous-catégorie activités (p=0,13) et qualité de vie (p=0,054) du score KOOS au dernier recul. Toutes ces différences sont systématiquement à la faveur des pentades médiales.

2) Résultats radiographiques

Commençons par les clichés radiographiques standard, avec la classification d' Ahlbäck[40]

	0		1		2		3		4	
	PO	DR	PO	DR	PO	DR	PO	DR	PO	DR
Pentades latérales	9	5	0	3	0	0	0	1	0	0
Pentades médiales	5	2	1	3	0	1	0	0	0	0

Tableau 20 : Comparaison entre pentades latérales et médiales sur l'évolution radiographique selon Ahlbäck (PO : pré opératoire, DR : dernier recul).

Les pentades latérales et médiales sont des lésions qui nous semblent arthrogènes sur nos résultats bruts.
Lorsque l'on compare les stades de pincement radiographique en pré opératoire, la différence est non significative (p=0,4) entre ces deux groupes.
Enfin, lorsque l'on compare les stades radiographiques de pincement articulaire au dernier recul entre pentades médiales et latérales, il n'existe pas de différence significative (p=0,54).
Ensuite, nous nous intéressons au pincement de l'interligne fémoro-patellaire, classé selon Iwano[41] :

	0		1		2		3		4	
	PO	DR	PO	DR	PO	DR	PO	DR	PO	DR
Pentades latérales	9	7	0	2	0	0	0	0	0	0
Pentades médiales	6	2	0	4	0	0	0	0	0	0

Tableau 21 : Comparaison entre pentades latérales et médiales sur le pincement fémoro-patellaire selon Iwano (PO : pré opératoire, DR : dernier recul).

Les pentades latérales de notre série ont connu une légère évolution concernant le pincement fémoro-patellaire (2 remodelés d'interligne au dernier recul). Concernant les pentades médiales, nous remarquons une réelle évolutivité avec un nombre important de remodelé fémoro-patellaire (66 % des genoux).
Lorsque nous comparons les pentades médiales et latérales en pré opératoire, il n'existait aucune différence statistique.
Enfin, au dernier recul, il semble que les pentades médiales soient plus arthrogènes que les pentades latérales (66 % contre 22 %) mais le test statistique est une nouvelle fois non significatif (p=0,14) en raison du faible effectif.

3) Les complications

Nous avons également voulu voir s'il existait une différence entre ces deux types de lésion multi-ligamentaire en ce qui concerne les complications.
Les résultats sont présentés dans le tableau suivant :

	Pentade médiale	Pentade latérale	P
Raideur	2	/	0,14
Cyclope	/	/	/
Trouble cicatriciel	/	1	1
Arthrite septique	/	/	/
Blocage aiguë	/	1	1
Laxité ou rupture LCA	/	/	/
Laxité ou rupture LCP	/	2	0,49
Laxité ou rupture LCF	/	/	/
Laxité ou rupture LCT	/	/	/
Laxité ou rupture TP	/	3	0,23
Laxité ou rupture LPO	/	/	/
Instabilité résiduelle	/	1	1
Déficit neurologique	/	6	0,028
Atteinte vasculaire	/	/	/
TVP – EP	/	/	/
Total	2	14	

Tableau 22: Comparaison des complications entre pentades médiales et pentades latérales

Comme nous pouvons le voir, les pentades latérales sont plus souvent sujettes à complications. En effet, pour les pentades médiales nous ne retrouvons que 2 cas de raideur post opératoire ayant nécessité une arthrolyse chirurgicale. Il n'existe pas d'autre complication sur ce sous groupe de patient.
Pour ce qui est des pentades latérales, elles présentent des complications propres (déficit neurologique dans le territoire du nerf fibulaire commun) que nous ne pouvons pas retrouvé dans les pentades médiales. Mais on y retrouve également plus de laxité ligamentaire au dernier recul (2 LCP et 3 TP).

Discussion

I - Séries « historiques »

Les séries historiques sont représentées principalement par des publications où le traitement de référence était orthopédique, avec une immobilisation conservée pendant plusieurs mois. Kennedy[45], en 1963, rapporte également de bons résultats du traitement orthopédique sans pour autant donner de résultats précis que ce soit clinique ou fonctionnel. Il mentionne le probable bénéfice des réparations chirurgicales par suture et rapporte un fort taux de complication vasculo-nerveuse (50 % dans sa série). Sur ses 22 genoux, il rapporte 7 lésions artérielles dont 5 ont nécessité une amputation rapide et 5 lésions nerveuses.

Taylor[46], en 1972, rapportait de bons résultats du traitement orthopédique, à priori supérieurs au traitement chirurgical mais présentait dans sa série un biais de sélection majeur puisque les traitements chirurgicaux n'étaient réalisés que pour des luxations irréductibles par manœuvres externes sous anesthésie générale, des luxations ouvertes, une incarcération de plan latéral dans l'interligne articulaire ou encore présentant des fractures péri articulaires associées. Il y présente cependant une série conséquente de 42 luxations de genoux pour 41 patients (25 traitements orthopédiques pour 17 traitements chirurgicaux). Le traitement chirurgical consistait en une réparation ligamentaire. Le traitement orthopédique n'était entrepris que pour des luxations sans complications et était réalisé par une immobilisation cruro-pédieuse en plâtre gardée entre 3 et 12 semaines. Cette immobilisation était refaite en cours de traitement si la fonte musculaire était trop importante. Les résultats étaient considérés bons si le genou était stable, indolore et avec une flexion minimale de 90°.

De leur côté, Almekinders et Logan[47] en 1992, publient une série de 31 luxations de genou recrutées sur une période de 25 ans. Ils avaient exclu les luxations avec fracture associée. Les résultats sont plutôt favorables au traitement chirurgical (suture ligamentaire à ciel ouvert). En effet, au recul moyen de 40 mois, leurs patients opérés présentaient de meilleures mobilités que les patients traités orthopédiquement (129° contre 108° en moyenne). En ce qui concerne la stabilité, deux de leurs traitements orthopédiques présentaient une instabilité résiduelle alors qu'aucun traitement chirurgical ne débouchait sur une instabilité. Quoiqu'il en soit, tous les patients présentaient des limitations fonctionnelles sur leur genou. Ils rapportent également 3 amputations précoces du fait de lésions poplité, 10 lésions artérielles au total et 5 atteintes du nerf fibulaire commun. Ils signalent enfin une évolution dégénérative comparable dans les deux groupes.

En 2002, Versier[48] et l'ESSKA publient une série multi centrique rétrospective de 215 lésions bi croisées traitées chirurgicalement. L'index de satisfaction subjectif des patients y est plutôt bon avec 82 % de patient considérant leur genou comme étant au moins en bon état. Cependant la cotation objective de l'IKDC ne retrouve qu'un seul genou A, 41 genoux classés B, 103 classés C et enfin, 70 genoux classés D. Ils retrouvent également de meilleurs résultats pour la réparation en aiguë des deux croisés comparé à une réparation isolée du LCP (p=0,04). En ce qui concerne les reconstructions précoces,

dans leur série, une reconstruction bi croisée est plus souvent associée à une raideur qu'une reconstruction isolée du LCP (p=0,03). Enfin, ils rapportent un taux vertigineux de 43 % de lésions arthrosiques après 10 ans de recul. Cette série a également été à la base de la classification de l'ESSKA, encore appelée classification de Neyret-Rongiéras[49].
Ces publications ont permis l'évolution de la prise en charge des lésions multi-ligamentaires de genou, prouvant notamment l'intérêt majeur des reconstructions ligamentaires par rapport au réparations avec des taux d'échec bien inférieurs, ou encore par rapport aux traitements orthopédiques avec la restauration d'une meilleure stabilité objective et subjective.

II - Les reconstructions multi ligamentaires dans la littérature

Plusieurs méta-analyses ont déjà mis l'accent sur la supériorité de la reconstruction multi-ligamentaire par rapport au traitement non opératoire[50,51]. En parallèle, de nombreux auteurs ont rapportés leurs résultats sur des séries de reconstructions multi-ligamentaires sans pour autant les comparer à des groupes contrôles. D'une série à l'autre, la répartition des types de lésion s'avère extrêmement hétérogène et il nous semble difficile d'établir des comparaisons fiables sur de telles séries où tous les types de lésion sont confondus pour analyse.

Dedmond[50], en 2001, retrouve des différences significatives (p<0,05) sur les mobilités au dernier recul (125° de flexion contre 108°, 0,5° de flessum contre 3,5° respectivement pour les traitements chirurgicaux contre traitement orthopédique). Cependant, il inclut alors tous les types de traitements chirurgicaux (reconstructions et réparations) et exclut d'emblée les lésions multi ligamentaires associées à des complications vasculo-nerveuses ou avec ouverture cutanée. Il inclut 132 genoux dans ce groupe de prise en charge chirurgicale contre 74 dans le groupe non opératoire. Il retrouve des améliorations significatives sur le score de Lysholm (85,2 pour les opérés contre 66,5 pour les non opérés). Néanmoins, un point négatif apparaît dans tous ces résultats : pour lui, le traitement chirurgical ne permet pas un retour aux activités sportives ou professionnelles d'avant le traumatisme. Il semble ne pas exister de différence non plus sur les taux d'instabilité résiduelle au dernier recul.
Une revue de la littérature est présentée dans le tableau suivant.

Auteur, année	Journal	Effectif	Age moyen	Lysholm	IKDC objectif	IKDC subjectif	Mobilités (°)	Taux d'échec (%)
Mariani[52] 2001	Arthroscopy	15	25,1	95,1	3A, 7B, 3C, 1D	/	118	6,7
Versier[48] 2002	/	215			1A, 41B, 103C, 70D			
Tzurbakis[53] 2006	KSSTA	48	28,6	87	10A, 22B, 6C, 6D	/	129,9	6,25
Engebretsen[54] 2009	KSSTA	85	33	81	/	64	/	3,5
Hart[55] 2009	KSSTA	25	36,5	/	/	61,2	123,5	/
Lo[56] 2009	J Trauma	11	33	88	9 {A,B} et 2 {C,D}	/	108	0
Subbiah 2011	J Orthop Surg	19	36	92	15B, 2C, 2D	/	Perte de 15°	/
Khakha[57] 2016	The Knee	36	36,5	80	20B, 13C, 3D	76,2	/	/
Mygind – Klavsen[58] 2017	Orthop J Sports Med	119	34	/	9A, 32B, C,D non rapportés	65,0	/	/
Notre série	/	28	32,55	84,4	5B, 11C, 8D	72,2	124,6°	7,1

Tableau 23 : Reconstructions multi ligamentaires de genou dans la littérature.

En 2001, Mariani[52] souligne les bons résultats des reconstructions simultanées des deux ligaments croisés en utilisant des autogreffes mais les patients doivent être très compliants pour des suites qui s'avèrent longues et contraignantes.
En 2006, Tzurbakis[53] rapporte les résultats de 48 genoux ayant bénéficié de reconstructions multi ligamentaires. Le recul est de 2 à 8 ans. Ce groupe se compose de 41 hommes. Il sépare cette cohorte en 3 groupes : A regroupant les triades antéro-médiales (12 genoux), B regroupant les triades latérales (11 genoux avec atteinte du LCA ou du LCP) et enfin C avec les luxations avérées de genou (6 pentades médiales, 15 pentades latérales et 4 lésions bi croisées pures). Il rapporte des résultats équivalents entre ces groupes que ce soit sur les mobilités, les scores fonctionnels ou la laximétrie. Le seul critère significatif qui ressort de cet article est le délai entre accident et chirurgie. En effet, les patients pris en charge en aiguë (< 3 semaines) ont de meilleurs résultats sur l'évaluation subjective (IKDC), la laximétrie et les symptômes persistants en post opératoire.
En 2009, Hart[55] retrouve une amplitude de mouvement de 33% inférieure dans les genoux reconstruits par rapport aux genoux sains, ainsi qu'une diminution du moment en flexion dans le compartiment latéral. Cela aurait un impact sur la fonction du genou, notamment dans la montée et descente des escaliers.
Peskun[51], dans une méta-analyse plus récente (2011), inclut 855 patients traités chirurgicalement, provenant de 31 études contre 61 patients traités orthopédiquement et provenant de 4 études. Il retrouve également une supériorité du traitement

chirurgical sur les résultats fonctionnels (Lysholm à 84,3 contre 67,2, IKDC subjectif à 69 contre 63,7, chaque fois en faveur des opérés) ou encore la sensation d'instabilité (objectivée par l'examen clinique et une laximétrie au KT-1000). Il rapporte également une supériorité du traitement chirurgical concernant le retour aux activités professionnelles et sportives.

Plus récemment, en 2016, Khakha[57] publie une série de 36 patients ayant bénéficié de reconstructions multi ligamentaire en période aiguë (dans les 21 jours suivant l'accident). Ils étaient reconstruits par allogreffe, autogreffe ou en utilisant le LARS (Ligament Augmentation and Reconstruction System). Sur un suivi moyen de 10,1 ans, il présente donc une série avec de bons résultats et qui semblent se maintenir dans le temps. Cependant, il n'y parle pas des évolutions radiologiques de ces genoux, ne présente pas leurs mobilités au dernier recul et ne publie pas non plus les scores ayant rapport aux douleurs et à la raideur. Il y rapporte une tendance à de meilleurs résultats pour les patients opérés dans la première semaine suivant le traumatisme par rapport à la troisième semaine.

Pour ce qui est de la technique, certains auteurs[59–61] préféraient faire le choix de la fixation externe articulée pour assurer leurs suites post opératoires. Ces appareillages restaient en place 6 à 8 semaines et procurent de bons résultats cliniques. Nous avons fait le choix d'utiliser des orthèses articulées spécifiques (Donjoy LCP 4 points) dont les résultats nous satisfont également.

En 2014, Schenck[62] publie un article rapportant les résultats de deux luxations à plus de 20 ans de recul. Le premier était à 22 ans de recul d'une pentade médiale avec lésion de l'artère poplité prise en charge par pontage. Il avait été victime d'un AVP. Le plan médial et le LCP avaient été réparés et le LCA reconstruit par un greffon de type Pinczewski. Au dernier recul, ses mobilités sont excellentes (2/0/130°), ses scores sont bons (Lysholm = 94, IKDC C) et il existe une arthrose fémoro-tibiale médiale. Pour ce qui est du second patient, il s'agit d'un échec de traitement orthopédique sur une pentade latérale sans atteinte neuro-vasculaire. 6 mois après son accident (écrasement par un cheval), il a été opéré pour reconstruction bi croisée et de son plan postéro – latéral. A 22 ans de recul, il a de très bonnes mobilités (0/0/130°), un pincement fémoro-tibial médial, une laxité de 8 mm en tiroir postérieur (mesure TELOS) et de bons scores fonctionnels (Lysholm = 90, IKDC B).

Enfin, en 2017, Mygind-Klavsen[58] rapporte un taux d'échec de 5,2 % des reconstructions de LCP (9,5 % dans notre série) mais comprenant également des reconstructions de LCP isolées (non inclues dans les données rapportées au tableau ci-dessus).

Nos résultats sont donc en accord avec la littérature avec des mobilités bien conservées et des genoux considérés comme presque normaux. Nous déplorons de ne pas présenter de résultat « genou normal », mais le contexte traumatique nous semble trop important pour pouvoir obtenir ce résultat dans l'état actuel des connaissances.

Nous pouvons donc conclure que la prise en charge actuelle des lésions multi-ligamentaires de genou à type de reconstruction, permet de récupérer un genou fonctionnel pour la vie quotidienne. Les activités sportives et professionnelles

exigeantes sur le plan physique ne peuvent pas toujours être reprises et des reclassements professionnels sont régulièrement réalisés dans ces contextes.

a) Epidémiologie

Dans la quasi-totalité des études[48,63] que nous avons retrouvées, le patient type était de même profil que dans notre série. Un homme jeune (entre 25 et 35 ans en moyenne), actif, le plus souvent victime d'un accident à haute cinétique (AVP ou accident de sport violent) pouvant y associer d'autres atteintes traumatiques.
Dans une étude épidémiologique portant sur le registre traumatologique de l'état de New York aux Etats-Unis, Wilson[64] identifie 1032 patients ayant bénéficié d'une reconstruction multi-ligamentaire. Leur âge moyen est de 32 ± 12 ans (13 à 69 ans) et cette cohorte se composait de 72 % d'hommes (739 sur 1032 patients). 11 % de ces patients avaient au moins un antécédent de pathologie chronique comme définies par Elixhauser[65].

b) Les plans collatéraux latéraux

Auteur, année	Journal	Effectif	Age moyen	Lysholm	IKDC objectif	IKDC subjectif	Mobilités (°)	Taux d'échec (%)
LaPrade[66] 2010	JBJS A	64	32	/	/	62,6	Pas de perte	6,3
Levy[67] 2010	AJSM	18	/	88	/	77	115°	6
Kim[68] 2012	JBJS A	23	36,4	90,1	6A, 14B, 2C, 1D	/	Perte de 5°	8,7
Ibrahim[69] 2012	Arthroscopy	20	26,4	90	9B, 9C, 2D	/	Perte de 14°	15
Kim[70] 2013	JBJS A	65	37,2	86,3	/	/	/	18,5
Fanelli[71] 2014	Knee Surg	34	27,4	91,8	/	/	/	3
Görmeli[72] 2015	Arch Orthop Traum Surg	21	31,1 ± 9,2	80	/	64	/	4,8
Moulton[73] 2015	KSSTA	43	Médiane : 28,3	84	/	/	/	4,6
Notre série	/	17	31,1 ± 11,9	82,2 ± 10,1	5B, 7C, 5D	66,3 ± 8,6	121,7 ± 12,3	5,9

Tableau 24 : Résultats des reconstructions multi ligamentaires comportant un plan collatéral latéral dans la littérature

En 2010, Levy[67] retrouve un taux important d'échec (40 %) dans les réparations, à mettre en confrontation avec les quelques 6% d'échec des reconstructions (p= 0,04). Ces échecs étaient objectivés sur des radiographies en stress en varus. Il propose alors la reconstruction systématique comme prise en charge de première intention. De même, LaPrade rapporte 6,3 % d'échec dans les reconstructions de plan postéro-latéral.

Lors d'une revue de littérature réalisée en 2015 par Moulton[74] sur les reconstructions de plan collatéral latéral en chronique, 15 études regroupant 456 patients sont retrouvées. L'âge moyen des patients allait alors de 25,2 à 40 ans et le suivi moyen allait de 2 à 16,3 ans. Il rapporte des scores IKDC subjectifs de 62,6 à 86,0 en fonction des séries et des scores de Lysholm allant de 65,5 à 91,8. Il rapporte 10 % d'échec des reconstructions lorsque le critère de jugement est une bonne stabilité objective. Cette stabilité objective était testée par des radiographies en stress en varus ou par l'examen clinique.
Dans le même projet d'étude, Geeslin[75] s'est lui penché sur les chirurgies de plan collatéral latéral en contexte aiguë (dans les 3 semaines suivant la lésion). Il réussit à réunir les données de 134 patients de 8 études différentes. L'âge moyen va de 21 à 31,5 ans. Les scores IKDC vont de 78,1 à 91,3 et les scores de Lysholm de 87,5 à 90,3. Basé sur des critères cliniques ou sur les radiographies en stress en varus, il retrouve ici 19 % d'échec mais sa revue de littérature inclut également 2 études basées sur des réparations de plan collatéral latéral. Lorsque l'on exclut ces séries de réparation, le taux d'échec des reconstructions est estimé à 9%. Il ne semble donc pas exister de différence entre reconstruction en aiguë et en chronique dans les lésions de plan collatéral latéral.
Cependant, une donnée est constante dans ces différentes séries de reconstruction : l'amélioration nette des scores subjectifs, objectifs et des tests cliniques au dernier recul par rapport au pré opératoire. Cette amélioration ne redonne pas un genou normal à la majorité des patients mais leur vie quotidienne est confortable et c'est l'objectif actuel annoncé pour ces reconstructions dans notre département.

c) Les plans collatéraux médiaux

Les données de littérature que nous avons retrouvées sont les suivantes :

Auteur, année	Journal	Effectif	Age moyen	Lysholm	IKDC objectif	IKDC subjectif	Mobilités (°)	Taux d'échec (%)
Kim[76] 2008	JBJS B	24	36,3	91,8	12A, 10B, 2C	/	/	0
Lind[77] 2009	AJSM	39	34	/	6A, 28B, 5C	/	Perte de 15°	0
Koga[78] 2011	KSSTA	18	17 à 44	91	/	/	/	0
Marx[79] 2012	CORR	14	34	92	/	91	Perte de 14%	0
Stannard[80] 2012	J Knee Surg	Allo : 15 Auto : 25	Allo : 35,3 Auto : 36,6	87	13A, 20B, 5C, 2D	Allo : 37,4 Auto : 42,6	/	Allo : 6,7 Auto : 4
Kitamura[81] 2013	AJSM	37	28,6	94,8	9A, 17B, 3C, 1D	/	Perte de 6°	0
Werner[82] 2014	CORR	15	35	88	/	/	/	0
Notre série	/	6	39,4 ± 15,6	82,7 ± 15,1	1B, 3C, 2D	77,4 ± 12,5	122,3 ± 11,2	0

Tableau 25 : Résultats des reconstructions multi ligamentaires comportant un plan collatéral médial dans la littérature.

Smyth[83] et Kovachevitch[84] ont réalisé des revues de littérature rapportant les résultats de lésions multi ligamentaires englobant une atteinte du pivot central et du plan collatéral médial. Smyth retrouve une supériorité significative du traitement chirurgical pour toutes les situations sauf une : la triade antéro-médiale où le traitement orthopédique est suffisant. Il précise également sur cette revue de littérature que le traitement chirurgical est meilleur dans les cas de pentades médiales. Quant à Kovachevitch, il démontre que réparation et reconstructions ont de bons résultats mais que seules des études comparatives prospectives pourront aider à trancher sur la meilleure conduite à tenir. En 2012, Stannard[80] retrouve un taux d'échec plus importants des réparations par rapports aux reconstructions, 20 % contre 4 % respectivement (p= 0,042) plaidant ainsi une fois de plus pour les reconstructions.
Koga définit de plus mauvais résultats parmi la population féminine et sur des mécanismes à très basse cinétique.
Ce qui surprend au premier abord sur ces résultats est qu'il existe très peu d'échec de la stabilisation en valgus, que ce soit dans la littérature revue ou dans notre série.
Quant à la technique opératoire utilisée, elle est trop variable d'une série à l'autre pour pouvoir en faire ressortir une en particulier, cependant la reconstruction du LPO semble incontournable pour potentialiser la stabilisation de ces genoux (ce qui n'a été fait qu'une seule fois dans nos patients). Cela peut expliquer nos scores légèrement inférieurs aux autres auteurs (potentielle instabilité rotatoire séquellaire).
Cependant les résultats sont bons. Là aussi, peu de patients perçoivent leur genou comme normal mais sont confortables dans les activités de la vie quotidienne.

d) Les pentades médiales comparées aux pentades latérales

Ces deux types de lésion multi ligamentaire ont en commun l'atteinte complète du pivot central. Cependant, en fonction du plan collatéral atteint, il existe une grande différence sur les conséquences fonctionnelles. En effet, le plan collatéral médial possède une capacité de cicatrisation spontanée que n'a pas le plan collatéral latéral. De plus, les lésions latérales peuvent être accompagnées d'atteintes du nerf fibulaire commun pouvant grever le résultat fonctionnel.
Les études comparant les résultats cliniques dans les reconstructions de ces deux situations sont peu nombreuses. A notre connaissance, seulement 2 publications font état de comparaisons entre ces deux types de lésions après reconstruction.

Auteur Année	**Journal**	**Pentades latérales**				**Pentades médiales**			
		N	Lysholm	IKDC S	Flexion	N	Lysholm	IKDC S	Flexion
Boisrenoult[85] 2014	OTSR	16	79,0	59,5	123°	23	89,6	81,6	131°
King[86] 2016	J Arthrosc Relat Surg	32	76,9	73,7	128°	24	64,7	62,1	121°
Notre série	/	9	81,9	67,0	114,8°	6	82,7	77,4	122,3°

Tableau 26 : Etudes comparant les pentades médiales et les pentades latérales. N : effectif, IKDC S : IKDC subjectif.

Le résultat final de ces deux publications est contradictoire puisque Boisrenoult retrouve de meilleurs résultats pour les pentades médiales alors que King retrouve de meilleurs résultats pour les pentades latérales.
La différence principale entre ces deux études réside dans la technique de reconstruction, celle de King se rapprochant de la technique décrite par Larson[87] pour le plan postéro-latéral alors que Boisrenoult applique la technique décrite par l'équipe versaillaise. Notre technique opératoire a fortement été influencée par la technique versaillaise puisque nos principaux opérateurs en appliquent les grands principes. Cela explique très probablement la similarité de nos résultats avec ceux de cet auteur, bien que nos résultats objectifs soient moins bons du fait de pertes de mobilités en flexion régulièrement au delà de 6° ou en rapport avec la perte d'un récurvatum physiologique. Nos résultats subjectifs restent cependant proches des siens. Malgré ces similarités, notre série présente des effectifs trop faibles et nos différences sur les résultats bruts ne sont pas significatives d'un point de vue statistique, nous empêchant toute conclusion.

III - Les données radiologiques

Comme nous avons pu le voir dans notre série, les reconstructions multi ligamentaires permettent de diminuer de façon significative les laxités induites par les différentes lésions ligamentaires. Cependant, elles n'empêchent pas l'évolution vers l'arthrose et le manque de groupe témoin ne nous permet pas de savoir si ces reconstructions permettent un ralentissement de l'évolution arthrosique.
En 2002 déjà, Versier[48] rapportait un taux important de 43 % de pincement radiographique sur une série à 10 ans de recul, de 215 lésions multi ligamentaires opérées.
Dans le cadre d'un symposium de l'Association of Bone and Joint Surgeons (ABJS), publié en 2014, Fanelli[88] rapporte les données de 44 genoux reconstruits à une moyenne de 10 ans de recul. Il annonce un Lysholm moyen à 84 et un taux de 23 % de lésions arthrosiques sur les radiographies. Il rapporte également une perte moyenne de 12,5° en flexion sans flessum séquellaire.
Moatshe[89] a publié très récemment, une série de 65 patients opérés dans un même centre pour des luxations de genou entre Mai 1996 et Décembre 2004. Il y compare les genoux opérés aux genoux sains et n'inclut que des patients ayant un suivi minimal de 10 ans. Il retrouve 42 % de signes d'arthrose dans les genoux opérés contre 6 % dans les genoux sains. Il y démontrait également une conservation de bonne fonction avec des scores fonctionnels très satisfaisants : Lysholm = 84 $\pm$ 17 et IKDC = 73 $\pm$ 19. Il y retrouve également une plus grande disposition pour développer de l'arthrose chez les patients ayant subit leur luxation de genou après l'âge de 30 ans.
La littérature[54,55,90] est donc globalement en accord avec le caractère arthrogène des lésions multi-ligamentaires de genou, comme nous avons pu le supposer dans notre série.

IV - Les lésions cartilagineuses et méniscales associées

Nous n'avons retrouvé aucune étude s'intéressant spécifiquement à l'évolution des lésions cartilagineuses et méniscales dans le cadre des lésions multi ligamentaires de genou. Cependant, comme nous l'avons stipulé dans le paragraphe précédent, il semble exister une accélération franche du processus dégénératif au niveau du cartilage[89]. Il a d'ailleurs été démontré de moins bons résultats fonctionnels[91] pour les patients bénéficiant d'une reconstruction multi ligamentaire associée à des lésions cartilagineuses ou méniscales par rapport aux patients ne présentant pas de lésion chondrale ou méniscale.
Dans la série de l'ESSKA, Neyret[49] note de nombreuses fractures ostéo-chondrales sans classer les lésions cartilagineuses observées.
Quoiqu'il en soit, l'IRM semble être un examen peu fiable pour l'évaluation du cartilage[92]. King[91] retrouvait 40 % d'atteinte cartilagineuse dans sa série. Pour notre part, 36 % des genoux présentaient des lésions, quelles qu'en soit le stade et la localisation.
Concernant les atteintes méniscales, Neyret[49] retrouvait une majorité d'atteinte du ménisque médial dans les cas de pentade médiale (49 % des cas de pentade médiale) et notait que les pentades latérales également étaient accompagnées de lésions du ménisque médial. Notre série retrouvait 33 % d'atteinte du ménisque médial dans les pentades médiales et 22 % d'atteinte du ménisque latéral sur les pentades latérales. Des taux à peu près similaires malgré notre effectif. Ces lésions méniscales affectaient 35 % des genoux que nous avions pris en charge.
La SFA[93] (Société Francophone d'Arthroscopie) s'était intéressée à la survie méniscale dans le cadre des lésions du LCA. Ils rapportent une survie comparable entre ménisque sain et ménisque suturé à plus de 5 ans après la chirurgie. Cependant, les 4 premières années post opératoires sont marquées par les récidives sur les ménisques suturés. L'hypothèse alors retenue est une erreur technique dans la suture ou une non cicatrisation. Le facteur de risque retenu comme étant le plus significatif est l'existence d'une laxité $\geq$ à 4 mm par rapport au genou sain. Ces résultats sont difficilement applicables au contexte d'atteinte multi ligamentaire (aucune étude de ce type) mais peuvent probablement s'en approcher.

V - Les complications

Pour Wilson[64], dont la série est issue du registre new yorkais de traumatologie et qui porte sur 1032 genoux, les complications sont diverses. Ces patients ont été pris en charge dans 180 établissements différents par 365 chirurgiens orthopédistes (soit un chiffre très bas de 2,8 reconstructions multi ligamentaires par chirurgien). Il y retrouve un taux de ré admission de 4,8 % dans les 90 jours suivant la reconstruction. La cause principale de ré admission concerne les infections post opératoires (13 sur les 49 ré admissions). Dans les suites, 287 patients (28 %) ont nécessité une reprise chirurgicale

(quelle qu'en soit la cause) dont 62 ont nécessité plus d'une reprise. Il retrouve également plus de ré admissions pour les patients ayant subi une authentique luxation de genou ou ayant des comorbidités médicales chroniques (notamment les pathologies de l'arbre respiratoire). L'anémie post opératoire et les troubles hydro-électrolytiques semblent également être des facteurs de risque de ré admission.
De son côté, Cook[94] rapporte un taux bien plus important de 28 % de complications sur une série de 133 genoux. Il y signale l'influence de l'obésité sur les infections post opératoires (p=0,038). Il retrouve également plus de raideur chez les patients opérés en aiguë et un taux de complication accru pour les genoux classés KD IV ou ayant bénéficié d'une reconstruction de plus de 2 ligaments.
Dans notre série, une des complications les plus fréquente est la raideur (encore dénommée arthrofibrose dans la littérature) puisqu'elle touche 3 de nos 28 patients. Il faut pondérer cette notion de raideur, en effet, une seule patiente a nécessité une arthrolyse chirurgicale. Les deux autres patients ont une extension complète, avec une flexion à 100° et n'ont pas manifesté d'intérêt pour une prise en charge chirurgicale supplémentaire. Les taux de raideur dans la littérature varient énormément d'une série à l'autre mais chaque auteur[53,54,66,82] rapporte des mobilisations sous anesthésie générale ou des arthrolyses chirurgicales.
Dans la littérature[58,82], le sexe féminin semble associé à de moins bons résultats fonctionnels subjectifs avec des résultats objectifs pourtant comparables en terme de laxité.

VI- Conclusion

Les lésions multi-ligamentaires de genou sont des lésions fonctionnelles graves pouvant altérer franchement la qualité de vie. Ces lésions sont difficiles à prendre en charge et peuvent être graves (allant jusqu'à l'amputation) dans les cas d'atteinte de l'artère poplité. Elles touchent le plus souvent des hommes jeunes dans des contextes traumatiques violents et peuvent se présenter dans les cas les plus graves en luxation fémoro-tibiale. Le traitement a longtemps été peu satisfaisant avec des taux d'instabilité séquellaire ou de raideur importante dans le cadre des traitements orthopédiques. Les traitements chirurgicaux ont d'abord vu l'ère des réparations voir le jour mais présentant des taux d'échec encore importants. C'est alors que les reconstructions multi-ligamentaires ont été introduites et ont permis de récupérer des mobilités et une stabilité satisfaisantes, avec des taux d'échecs faibles. Ces reconstructions ne permettent pas de reprise ad integrum des activités sportives mais confèrent un genou fonctionnel pour les activités de la vie quotidienne.
Dans notre série, les reconstructions de pentade médiale semblent avoir de meilleurs résultats cliniques (meilleures mobilités) et fonctionnels (meilleur IKDC subjectif, meilleur score également sur les sous parties Activités et Qualité de vie du score KOOS), malgré le manque de significativité statistique. Pour ce qui est des examens radiographiques de notre étude, les pentades médiales semblent plus arthrogènes que

les pentades latérales sans pour autant présenter de significativité statistique encore une fois.
Cette étude ne permet pas de mettre en évidence de différence significative entre les reconstructions de pentade médiale contre les pentades latérales, cependant des tendances semblent se dessiner. Ce travail est une première vision globale sur une prise en charge chirurgicale appliquée à titre systématique depuis peu de temps dans notre département. Les résultats sont encourageants et les patients sont globalement satisfaits. Cependant, un suivi à plus long terme est nécessaire pour avoir une idée précise de l'évolution de ces patients.
Tous les efforts mis en œuvre ces dernières années pour améliorer la prise en charge de ces genoux semblent payer. En effet, ils ont abouti à une meilleure connaissance de l'anatomie et des lésions à reconstruire. Il reste encore à définir une technique de reconstruction optimale sur les plans collatéraux mais la reconstruction anatomique du pivot central n'est plus à questionner. Dans un contexte aussi violent et grave qu'une luxation de genou il ne sera probablement pas possible de restaurer un genou normal mais rien n'empêche d'y travailler encore.

Bibliographie

1. Agence nationale de l'information sur l'hospitalisation.
2. Howells, N. R. *et al.* Acute knee dislocation: an evidence based approach to the management of the multiligament injured knee. *Injury* **42,** 1198–1204 (2011).
3. Ridley, T. J. *et al.* Effect of body mass index on patients with multiligamentous knee injuries. *Arthrosc. J. Arthrosc. Relat. Surg. Off. Publ. Arthrosc. Assoc. N. Am. Int. Arthrosc. Assoc.* **30,** 1447–1452 (2014).
4. Bressy, G., Lustig, S., Neyret, P. & Servien, E. in *Encyclopédie Médico - Chirurgicale / Techniques opératoires Orthopédie - Traumatologie* (Elsevier Masson).
5. Saigo, T. *et al.* Morphology of the Insertions of the Superficial Medial Collateral Ligament and Posterior Oblique Ligament Using 3-Dimensional Computed Tomography: A Cadaveric Study. *Arthrosc. J. Arthrosc. Relat. Surg.* **33,** 400–407 (2017).
6. LaPrade, R. F., Ly, T. V., Wentorf, F. A. & Engebretsen, L. The posterolateral attachments of the knee: a qualitative and quantitative morphologic analysis of the fibular collateral ligament, popliteus tendon, popliteofibular ligament, and lateral gastrocnemius tendon. *Am. J. Sports Med.* **31,** 854–860 (2003).
7. Takeda, S. *et al.* Morphology of the femoral insertion of the lateral collateral ligament and popliteus tendon. *Knee Surg. Sports Traumatol. Arthrosc. Off. J. ESSKA* **23,** 3049–3054 (2015).
8. Masquelet, A. *Les voies d'abord du membre inférieur*. (Elsevier Masson, 2005).
9. Meyers, M. H. & Harvey, J. P. Traumatic dislocation of the knee joint. A study of eighteen cases. *J. Bone Joint Surg. Am.* **53,** 16–29 (1971).
10. Hoover, N. W. Injuries of the popliteal artery associated with fractures and dislocations. *Surg. Clin. North Am.* **41,** 1099–1112 (1961).
11. Boisrenoult, P. *et al.* Vascular lesions associated with bicruciate and knee dislocation ligamentous injury. *Orthop. Traumatol. Surg. Res. OTSR* **95,** 621–626 (2009).
12. Stayner, L. R. & Coen, M. J. Historic perspectives of treatment algorithms in knee dislocation. *Clin. Sports Med.* **19,** 399–413 (2000).
13. Perron, A. D., Brady, W. J. & Sing, R. F. Orthopedic pitfalls in the ED: vascular injury associated with knee dislocation. *Am. J. Emerg. Med.* **19,** 583–588 (2001).
14. Green, N. E. & Allen, B. L. Vascular injuries associated with dislocation of the knee. *J. Bone Joint Surg. Am.* **59,** 236–239 (1977).
15. Gable, D. R., Allen, J. W. & Richardson, J. D. Blunt popliteal artery injury: is physical examination alone enough for evaluation? *J. Trauma* **43,** 541–544 (1997).
16. McCutchan, J. D. & Gillham, N. R. Injury to the popliteal artery associated with dislocation of the knee: palpable distal pulses do not negate the requirement for arteriography. *Injury* **20,** 307–310 (1989).
17. Hollis, J. D. & Daley, B. J. 10-year review of knee dislocations: is arteriography always necessary? *J. Trauma* **59,** 672–675; discussion 675–676 (2005).
18. Miranda, F. E., Dennis, J. W., Veldenz, H. C., Dovgan, P. S. & Frykberg, E. R. Confirmation of the safety and accuracy of physical examination in the evaluation of knee dislocation for injury of the popliteal artery: a prospective study. *J. Trauma* **52,** 247–251; discussion 251–252 (2002).
19. Bonnevialle, P. *et al.* Common peroneal nerve palsy complicating knee dislocation and bicruciate ligaments tears. *Orthop. Traumatol. Surg. Res. OTSR* **96,** 64–69 (2010).
20. Jacquot, L., Selmi, T., Servien, E. & Neyret, P. in *Appareil locomoteur*
21. Rongieras, F., Bertani, A., Mathieu, L. & Chauvin, F. in *L'arthroscopie* 1068–1077
22. Wong, C.-H., Tan, J.-L., Chang, H.-C., Khin, L.-W. & Low, C.-O. Knee dislocations-a

retrospective study comparing operative versus closed immobilization treatment outcomes. *Knee Surg. Sports Traumatol. Arthrosc. Off. J. ESSKA* **12,** 540–544 (2004).
23. Frosch, K.-H. *et al.* Primary ligament sutures as a treatment option of knee dislocations: a meta-analysis. *Knee Surg. Sports Traumatol. Arthrosc. Off. J. ESSKA* **21,** 1502–1509 (2013).
24. Rosset, P. Luxation traumatique de genou. *Annales Orthopédiques de l'Ouest* 299–326 (2003).
25. Beguin, J. A., Héron, J. F., Sabatier, J. P., Locker, B. & Souquières, G. [Arthroscopy of the knee. Diagnostic value. 1005 cases]. *Nouv. Presse Médicale* **11,** 3619–3621 (1982).
26. Mariani, P. P., Adriani, E., Santori, N. & Maresca, G. Arthroscopic posterior cruciate ligament reconstruction with bone-tendon-bone patellar graft. *Knee Surg. Sports Traumatol. Arthrosc. Off. J. ESSKA* **5,** 239–244 (1997).
27. Djian, P., Rousseau, R., Christel, P. & Seil, R. in *Techniques chirurgicales / Orthopédie - Traumatologie* **9,** (2014).
28. Clancy, W. G. *et al.* Treatment of knee joint instability secondary to rupture of the posterior cruciate ligament. Report of a new procedure. *J. Bone Joint Surg. Am.* **65,** 310–322 (1983).
29. Locker, B. & Vielpeau, C. Plastie intra-articulaire au tendon rotulien sous arthroscopie. *Annales Orthopédiques de l'Ouest* 28 (1995).
30. Dubrana, F., Poureyron, Y., Brunet, P., Hu, W. & Lefevre, C. in *Encyclopédie Médico - Chirurgicale / Techniques opératoires Orthopédie - Traumatologie* (2001).
31. Breitel, D., Boisrenoult, P., Leroux, R. & Beaufils, P. Plastie anatomique du point d'angle postérolatéral dans les lésions multiligamentaires du genou : résultats d'une série continue de 17 patients à court et moyen termes. *Rev. Chir. Orthopédique Traumatol.* **93,** 93–4 (2007).
32. Djian, P. Posterolateral knee reconstruction. *Orthop. Traumatol. Surg. Res. OTSR* **101,** S159–170 (2015).
33. Boisrenoult, P., Pujol, N. & Beaufils, P. Comment nous prenons en charge les lésions aiguës du ligament croisé postérieur. *Maitrise Orthopédique* (2010).
34. Amendola, A. The role of osteotomy in the multiple ligament injured knee. *Arthrosc. J. Arthrosc. Relat. Surg. Off. Publ. Arthrosc. Assoc. N. Am. Int. Arthrosc. Assoc.* **19 Suppl 1,** 11–13 (2003).
35. Boisgard, S. *et al.* [Bicruciate ligament lesions and dislocation of the knee: Mechanisms and classification.]. *Rev. Chir. Orthop. Traumatol.* **95,** 758–763 (2009).
36. Roos, E. M., Roos, H. P., Lohmander, L. S., Ekdahl, C. & Beynnon, B. D. Knee Injury and Osteoarthritis Outcome Score (KOOS)--development of a self-administered outcome measure. *J. Orthop. Sports Phys. Ther.* **28,** 88–96 (1998).
37. Hefti, E., Müller, W., Jakob, R. P. & Stäubli, H.-U. Evaluation of knee ligament injuries with the IKDC form. *Knee Surg. Sports Traumatol. Arthrosc.* **1,** 226–234 (1993).
38. Tegner, Y. & Lysholm, J. Rating systems in the evaluation of knee ligament injuries. *Clin. Orthop.* 43–49 (1985).
39. Schenck, R. C. The dislocated knee. *Instr. Course Lect.* **43,** 127–136 (1994).
40. Ahlbäck, S. Osteoarthrosis of the knee. A radiographic investigation. *Acta Radiol. Diagn. (Stockh.)* Suppl 277:7–72 (1968).
41. Iwano, T., Kurosawa, H., Tokuyama, H. & Hoshikawa, Y. Roentgenographic and clinical findings of patellofemoral osteoarthrosis. With special reference to its relationship to femorotibial osteoarthrosis and etiologic factors. *Clin. Orthop.* 190–197 (1990).
42. LaPrade, R. F., Heikes, C., Bakker, A. J. & Jakobsen, R. B. The reproducibility and

repeatability of varus stress radiographs in the assessment of isolated fibular collateral ligament and grade-III posterolateral knee injuries. An in vitro biomechanical study. *J. Bone Joint Surg. Am.* **90,** 2069–2076 (2008).
43. Trillat, A. [Traumatic lesions of the internal meniscus of the knee. Anatomical classification and clinical diagnosis]. *Rev. Chir. Orthop. Reparatrice Appar. Mot.* **48,** 551–560 (1962).
44. Halinen, J., Lindahl, J., Hirvensalo, E. & Santavirta, S. Operative and nonoperative treatments of medial collateral ligament rupture with early anterior cruciate ligament reconstruction: a prospective randomized study. *Am. J. Sports Med.* **34,** 1134–1140 (2006).
45. Kennedy, J. C. Complete dislocation of the knee joint. *J. Bone Joint Surg. Am.* **45,** 889–904 (1963).
46. Taylor, A. R., Arden, G. P. & Rainey, H. A. Traumatic dislocation of the knee. A report of forty-three cases with special reference to conservative treatment. *J. Bone Joint Surg. Br.* **54,** 96–102 (1972).
47. Almekinders, L. C. & Logan, T. C. Results following treatment of traumatic dislocations of the knee joint. *Clin. Orthop.* 203–207 (1992).
48. Versier, G., Marchaland, J., Bures, C., Rongieras, F. & Neyret, P. in *Le genou du sportif* 397 – 410 (Sauramps Medical, 2002).
49. Neyret, P., Rongieras, F., Versier, G. & Aït Si Selmi, T. in *Le genou du sportif* 375–386 (Sauramps Medical, 2002).
50. Dedmond, B. T. & Almekinders, L. C. Operative versus nonoperative treatment of knee dislocations: a meta-analysis. *Am. J. Knee Surg.* **14,** 33–38 (2001).
51. Peskun, C. J. & Whelan, D. B. Outcomes of operative and nonoperative treatment of multiligament knee injuries: an evidence-based review. *Sports Med. Arthrosc. Rev.* **19,** 167–173 (2011).
52. Mariani, P. P., Margheritini, F. & Camillieri, G. One-stage arthroscopically assisted anterior and posterior cruciate ligament reconstruction. *Arthrosc. J. Arthrosc. Relat. Surg. Off. Publ. Arthrosc. Assoc. N. Am. Int. Arthrosc. Assoc.* **17,** 700–707 (2001).
53. Tzurbakis, M., Diamantopoulos, A., Xenakis, T. & Georgoulis, A. Surgical treatment of multiple knee ligament injuries in 44 patients: 2-8 years follow-up results. *Knee Surg. Sports Traumatol. Arthrosc. Off. J. ESSKA* **14,** 739–749 (2006).
54. Engebretsen, L., Risberg, M. A., Robertson, B., Ludvigsen, T. C. & Johansen, S. Outcome after knee dislocations: a 2-9 years follow-up of 85 consecutive patients. *Knee Surg. Sports Traumatol. Arthrosc. Off. J. ESSKA* **17,** 1013–1026 (2009).
55. Hart, J. M. *et al.* Multiple ligament knee reconstruction clinical follow-up and gait analysis. *Knee Surg. Sports Traumatol. Arthrosc. Off. J. ESSKA* **17,** 277–285 (2009).
56. Lo, Y.-P. *et al.* Simultaneous arthroscopic reconstruction of the anterior and posterior cruciate ligament using hamstring and quadriceps tendon autografts. *J. Trauma* **66,** 780–788 (2009).
57. Khakha, R. S. *et al.* Acute surgical management of traumatic knee dislocations--Average follow-up of 10 years. *The Knee* **23,** 267–275 (2016).
58. Mygind-Klavsen, B., Nielsen, T. G. & Lind, M. C. Outcomes After Posterior Cruciate Ligament (PCL) Reconstruction in Patients With Isolated and Combined PCL Tears. *Orthop. J. Sports Med.* **5,** (2017).
59. Stannard, J. P., Sheils, T. M., McGwin, G., Volgas, D. A. & Alonso, J. E. Use of a hinged external knee fixator after surgery for knee dislocation. *Arthrosc. J. Arthrosc. Relat. Surg. Off. Publ. Arthrosc. Assoc. N. Am. Int. Arthrosc. Assoc.* **19,** 626–631 (2003).
60. Marcacci, M. *et al.* Surgical technique: articulated external fixator for treatment of

complex knee dislocation. *Clin. Orthop.* **470,** 869–876 (2012).
61. Angelini, F. J. *et al.* Surgical management of knee dislocations with ligament reconstruction associated with a hinged external fixator. *Orthop. Traumatol. Surg. Res. OTSR* **101,** 77–81 (2015).
62. Schenck, R. C., Richter, D. L. & Wascher, D. C. Knee Dislocations: Lessons Learned From 20-Year Follow-up. *Orthop. J. Sports Med.* **2,** 2325967114534387 (2014).
63. Lustig, S. *et al.* Dislocation and bicruciate lesions of the knee: epidemiology and acute stage assessment in a prospective series. *Orthop. Traumatol. Surg. Res. OTSR* **95,** 614–620 (2009).
64. Wilson, S. M. *et al.* Epidemiology of multiligament knee reconstruction. *Clin. Orthop.* **472,** 2603–2608 (2014).
65. Elixhauser, A., Steiner, C., Harris, D. R. & Coffey, R. M. Comorbidity measures for use with administrative data. *Med. Care* **36,** 8–27 (1998).
66. LaPrade, R. F. *et al.* Outcomes of an anatomic posterolateral knee reconstruction. *J. Bone Joint Surg. Am.* **92,** 16–22 (2010).
67. Levy, B. A. *et al.* Repair versus reconstruction of the fibular collateral ligament and posterolateral corner in the multiligament-injured knee. *Am. J. Sports Med.* **38,** 804–809 (2010).
68. Kim, S.-J., Choi, D.-H. & Hwang, B.-Y. The influence of posterolateral rotatory instability on ACL reconstruction: comparison between isolated ACL reconstruction and ACL reconstruction combined with posterolateral corner reconstruction. *J. Bone Joint Surg. Am.* **94,** 253–259 (2012).
69. Ibrahim, S. A. R. *et al.* Surgical Management of Traumatic Knee Dislocation With Posterolateral Corner Injury. *Arthroscopy* **29,** 733–741 (2013).
70. Kim, S.-J. *et al.* Effect of physiological posterolateral rotatory laxity on early results of posterior cruciate ligament reconstruction with posterolateral corner reconstruction. *J. Bone Joint Surg. Am.* **95,** 1222–1227 (2013).
71. Fanelli, G. C., Fanelli, D. G., Edson, C. J. & Fanelli, M. G. Combined anterior cruciate ligament and posterolateral reconstruction of the knee using allograft tissue in chronic knee injuries. *J. Knee Surg.* **27,** 353–358 (2014).
72. Görmeli, G. *et al.* Outcome of the treatment of chronic isolated and combined posterolateral corner knee injuries with 2- to 6-year follow-up. *Arch. Orthop. Trauma Surg.* **135,** 1363–1368 (2015).
73. Moulton, S. G., Matheny, L. M., James, E. W. & LaPrade, R. F. Outcomes following anatomic fibular (lateral) collateral ligament reconstruction. *Knee Surg. Sports Traumatol. Arthrosc. Off. J. ESSKA* **23,** 2960–2966 (2015).
74. Moulton, S. G., Geeslin, A. G. & LaPrade, R. F. A Systematic Review of the Outcomes of Posterolateral Corner Knee Injuries, Part 2: Surgical Treatment of Chronic Injuries. *Am. J. Sports Med.* (2015). doi:10.1177/0363546515593950
75. Geeslin, A. G., Moulton, S. G. & LaPrade, R. F. A Systematic Review of the Outcomes of Posterolateral Corner Knee Injuries, Part 1: Surgical Treatment of Acute Injuries. *Am. J. Sports Med.* (2015). doi:10.1177/0363546515592828
76. Kim, S.-J., Lee, D.-H., Kim, T.-E. & Choi, N.-H. Concomitant reconstruction of the medial collateral and posterior oblique ligaments for medial instability of the knee. *J. Bone Joint Surg. Br.* **90,** 1323–1327 (2008).
77. Lind, M. *et al.* Anatomical Reconstruction of the Medial Collateral Ligament and Posteromedial Corner of the Knee in Patients With Chronic Medial Collateral Ligament Instability. *Am. J. Sports Med.* **37,** 1116–1122 (2009).
78. Koga, H., Muneta, T., Yagishita, K., Ju, Y.-J. & Sekiya, I. Surgical management of

grade 3 medial knee injuries combined with cruciate ligament injuries. *Knee Surg. Sports Traumatol. Arthrosc. Off. J. ESSKA* **20,** 88–94 (2012).
79. Marx, R. G. & Hetsroni, I. Surgical technique: medial collateral ligament reconstruction using Achilles allograft for combined knee ligament injury. *Clin. Orthop.* **470,** 798–805 (2012).
80. Stannard, J. P., Black, B. S., Azbell, C. & Volgas, D. A. Posteromedial corner injury in knee dislocations. *J. Knee Surg.* **25,** 429–434 (2012).
81. Kitamura, N. *et al.* A novel medial collateral ligament reconstruction procedure using semitendinosus tendon autograft in patients with multiligamentous knee injuries: clinical outcomes. *Am. J. Sports Med.* **41,** 1274–1281 (2013).
82. Werner, B. C. *et al.* Medial injury in knee dislocations: what are the common injury patterns and surgical outcomes? *Clin. Orthop.* **472,** 2658–2666 (2014).
83. Smyth, M. P. & Koh, J. L. A review of surgical and nonsurgical outcomes of medial knee injuries. *Sports Med. Arthrosc. Rev.* **23,** e15–22 (2015).
84. Kovachevich, R. *et al.* Operative management of the medial collateral ligament in the multi-ligament injured knee: an evidence-based systematic review. *Knee Surg. Sports Traumatol. Arthrosc. Off. J. ESSKA* **17,** 823–829 (2009).
85. Boisrenoult, P. Lésions multi-ligamentaires aiguës du genou - un moins bon pronostic en cas de lésions du plan postéro-latéral. *Revue De Chirurgie Orthopedique Et Traumatologique* S290 (2014).
86. King, A. H. *et al.* Surgical Outcomes of Medial Versus Lateral Multiligament-Injured, Dislocated Knees. *Arthrosc. J. Arthrosc. Relat. Surg. Off. Publ. Arthrosc. Assoc. N. Am. Int. Arthrosc. Assoc.* **32,** 1814–1819 (2016).
87. Larson, R. V. Isometry of the lateral collateral and popliteofibular ligaments and techniques for reconstruction using a free semitendinosus tendon graft. *Oper. Tech. Sports Med.* **9,** 84–90 (2001).
88. Fanelli, G. C., Sousa, P. L. & Edson, C. J. Long-term followup of surgically treated knee dislocations: stability restored, but arthritis is common. *Clin. Orthop.* **472,** 2712–2717 (2014).
89. Moatshe, G. *et al.* High prevalence of knee osteoarthritis at a minimum 10-year follow-up after knee dislocation surgery. *Knee Surg. Sports Traumatol. Arthrosc. Off. J. ESSKA* (2017). doi:10.1007/s00167-017-4443-8
90. Hirschmann, M. T. *et al.* Clinical and radiological outcomes after management of traumatic knee dislocation by open single stage complete reconstruction/repair. *BMC Musculoskelet. Disord.* **11,** 102 (2010).
91. King, A. H. *et al.* Are meniscal tears and articular cartilage injury predictive of inferior patient outcome after surgical reconstruction for the dislocated knee? *Knee Surg. Sports Traumatol. Arthrosc. Off. J. ESSKA* (2015). doi:10.1007/s00167-015-3671-z
92. Halinen, J., Koivikko, M., Lindahl, J. & Hirvensalo, E. The efficacy of magnetic resonance imaging in acute multi-ligament injuries. *Int. Orthop.* **33,** 1733–1738 (2009).
93. Rochcongar, G. *et al.* Meniscal survival rate after anterior cruciate ligament reconstruction. *Orthop. Traumatol. Surg. Res. OTSR* **101,** S323–326 (2015).
94. Cook, S. *et al.* Surgical treatment of multiligament knee injuries. *Knee Surg. Sports Traumatol. Arthrosc. Off. J. ESSKA* (2014). doi:10.1007/s00167-014-3451-1

Annexes

Annexe 1 : Classification de Schenck pour les luxations de genou

KD I : luxation avec lésion d'un seul ligament croisé (± d'un plan collatéral)
KD II : luxation avec lésion bi croisée pure
KD III : luxation avec lésion bi croisée et atteinte d'un plan collatéral (médial ou latéral)
KD IV : luxation complexe avec atteinte bi croisée et atteinte des deux plans collatéraux
KD V : luxation avec fracture péri – articulaire associée

Annexe 2 : Classification de la SOFCOT des lésions multi-ligamentaires de genou

Type 1 : Atteinte bi croisée sans luxation avec atteinte d'un plan collatéral associée
- A : médial
- B : latéral
- C : postérieur

Type 2 : luxation « pure » sans atteinte des plans collatéraux
- A : antérieure
- B : postérieure

Type 3 : luxation avec atteinte d'un seul ligament croisé
- A : LCA
- B : LCP

Type 4 : lésions combinant luxation et atteinte d'un plan collatéral
- A : médial (luxation latérale)
- B : latéral (luxation médiale)
- C : complexe (rotatoire, atteinte médiale et latérale)

Annexe 3 : Score IKDC rempli lors de la consultation

Objectif :

Amplitudes côté opéré : / /
Amplitudes côté opposé : / /

Epanchement : Aucun Trace Moyen Important

Déficit d'extension : <3° 3 à 5° 6 à 10° > 10°

Déficit de flexion : 0 à 5° 6 à 15° 16 à 25° > 25°

Evaluation ligamentaire MIR (Manuel, Instrumental, Radiographique), Test de Lachman :

-1 à 2 mm 3 à 5 mm ou <-1 ou -3 mm 6 à 10 mm ou <-3 raide >10 mm

Tiroir antérieur en extension : Arrêt dur Arrêt mou

Translation AP totale (flex. 25°) : 0 à 2 mm 3 à 5 mm 6 à 10 mm > 10 mm

Translation AP totale (flex. 70°) : 0 à 2 mm 3 à 5 mm 6 à 10 mm > 10 mm

Tiroir postérieur (flexion 70°) : 0 à 2 mm 3 à 5 mm 6 à 10 mm > 10 mm

Bâillement interne (20° flexion) : 0 à 2 mm 3 à 5 mm 6 à 10 mm > 10 mm

Bâillement externe (20° flexion) : 0 à 2 mm 3 à 5 mm 6 à 10 mm > 10 mm

Rotation externe (flex. 30° en DV) : < 5° 6 – 10° 11 – 19° > 20°

Rotation externe (flex. 90° en DV) : < 5° 6 – 10° 11 – 19° > 20°

« Pivot shift » : Egal Glissement Ressaut Ressaut explosif

« Reverse Pivot shift » : Egal Glissement Ressaut Ressaut explosif

Crépitation espace antérieur : Aucune Modérée Crépitation +, douleur discrète

Crépitation + > douleur discrète

Crépitation FTI : Aucune Modérée Crépitation +, douleur discrète

Crépitation + > douleur discrète

Crépitation FTE : Aucune Modérée Crépitation +, douleur discrète

Crépitation + > douleur discrète

Pathologie des sites de prélèvement de greffe :

Aucune Discrète Modérée Importante

Anomalies radiographiques

FTI : Aucune Discrète Modérée Importante

FTE : Aucune Discrète Modérée Importante

FP : Aucune Discrète Modérée Importante

FTA : Aucune Discrète Modérée Importante

FTP : Aucune Discrète Modérée Importante

Test fonctionnel :

Saut en appui monopodal (% par rapport au côté opposé) :

90 % 89 – 76 % 75 – 50 % < 50 %

Score final :

Subjectif

Ce questionnaire vous demande votre opinion sur votre genou. Répondez à chaque question. En cas de doute, entourez la proposition qui vous semble la plus adaptée à votre cas.

VOUS NE DEVEZ ENTOURER QU'UNE SEULE DES PROPOSITIONS CORRESPONDANT A VOTRE REPONSE.

Quel est le niveau d'activité le plus important que vous pouvez accomplir sans souffrir du genou :

1. Activités très intenses comportant sauts et rotations comme au basket et au football
2. Activités intenses comme un travail physique dur, le ski ou le tennis.
3. Activités modérées comme un travail physique moyen, course à pied ou jogging.
4. Activités douces comme la marche, le ménage ou le jardinage.
5. Aucune des activités ci-dessus ne m'est possible à cause de mon genou

Au cours des 4 dernières semaines, combien de fois avez vous souffert du genou ? (0 = jamais ; 10 = constamment)

0 1 2 3 4 5 6 7 8 9 10

Indiquer l'intensité de la douleur (0 = aucune douleur ; 10 = la pire douleur imaginable) :

0 1 2 3 4 5 6 7 8 9 10

Au cours des 4 dernières semaines, votre genou était – il raide ou gonflé ?

Pas du tout Un peu Moyennement Beaucoup Enormément

Quel est le plus haut niveau d'activité que vous pouvez accomplir sans que votre genou enfle ?

1. Activités très intenses comportant sauts et rotations comme au basket ou au football.
2. Activités intenses comme un travail physique dur, le ski ou le tennis
3. Activités modérées comme un travail physique moyen, course à pied ou jogging.
4. Activités douces comme la marche, le ménage ou le jardinage
5. Aucune des activités ci-dessus ne m'est possible à cause de mon genou

Au cours des 4 dernières semaines, ou depuis votre blessure, votre genou s'est-il bloqué ?

Non Oui

Quel est le plus haut niveau d'activité que vous pouvez accomplir sans que votre genou ne se dérobe ?

1. Activités très intenses comportant sauts et rotations comme au basket ou au football.
2. Activités intenses comme un travail physique dur, le ski ou le tennis
3. Activités modérées comme un travail physique moyen, course à pied ou jogging.
4. Activités douces comme la marche, le ménage ou le jardinage
5. Aucune des activités ci-dessus ne m'est possible à cause de mon genou

Quel est le niveau d'activité le plus important que vous pouvez pratiquer régulièrement ?

1. Activités très intenses comportant sauts et rotations comme au basket ou au football.
2. Activités intenses comme un travail physique dur, le ski ou le tennis
3. Activités modérées comme un travail physique moyen, course à pied ou jogging.
4. Activités douces comme la marche, le ménage ou le jardinage
5. Aucune des activités ci-dessus ne m'est possible à cause de mon genou

Rencontrez-vous des difficultés pour les activités suivantes ?

Monter les escaliers

Pas difficile Légèrement difficile Difficile Très difficile Impossible

Descendre les escaliers

Pas difficile Légèrement difficile Difficile Très difficile Impossible

S'agenouiller (poids du corps sur le devant du genou)

Pas difficile Légèrement difficile Difficile Très difficile Impossible

S'accroupir

Pas difficile Légèrement difficile Difficile Très difficile Impossible

S'asseoir

Pas difficile Légèrement difficile Difficile Très difficile Impossible

Se lever d'une chaise

Pas difficile Légèrement difficile Difficile Très difficile Impossible

Courir en ligne droite

Pas difficile Légèrement difficile Difficile Très difficile Impossible

Sauter avec réception sur la jambe faible

Pas difficile Légèrement difficile Difficile Très difficile Impossible

S'arrêter et repartir brusquement

Pas difficile Légèrement difficile Difficile Très difficile Impossible

Fonctionnement du genou (échelle : 0= Incapacité à accomplir les activités de la vie quotidienne ; 10 = fonctionnement optimal)

Fonctionnement avant la blessure

0 1 2 3 4 5 6 7 8 9 10

Fonctionnement actuel

0 1 2 3 4 5 6 7 8 9 10

Score final :

Annexe 4 : Score Lysholm rempli par les patients

Dossier N° ***FICHE DE LYSHOLM POUR LE GENOU***

Validation = 2	*CI : Pathologies du genou.*	*CE : Autres articulations.*	*CP : Varus ou valgus très prononcé.*	*Provenance : AFREK*

Instabilité

Jamais de dérobement = 25 ; En exercice, rarement = 20 ; En exercice, fréquemment =15 ; Occasionnel, vie courante =10 ; Souvent, vie courante =5 ; A chaque pas = 0

Douleur
Jamais =25 En exercice, modéré =20 En exercice, importante= 15 ; Marche>2km, importante =10 Marche<2km, importante =5
Constante = 0

Blocage
Jamais = 15 ; Accrochage sans blocage 10 ; Blocage occasionnel = 6 ;
Blocage fréquent = 2 ; Blocage aigu à l'examen = 0

Gonflement
Jamais =10 ; Lors d'exercices intenses =6 ; Lors d'une activité courante = 2 Constant = 0

Escaliers
Pas de gêne = 10 Léger handicap = 6 Une marche à la fois = 2
Impossible = 0

Accroupissement
Pas de gêne = 5 Léger handicap = 4 Pas plus de 90° =2 Impossible = 0

Boiterie
Aucune =5 Modérée ou occasionnelle =3 Sévère et constante =0

Canne
Jamais = 5 En permanence = 2 Station debout impossible = 0

SCORE LYSHOLM = TOTAL : 0 à 64 points = MAUVAIS
65 à 83 points = MOYEN
84 à 100 points = BON / EXCELLENT

SCORE INITIAL : ***le :*** ***SCORE FINAL :*** ***le :***

Evénements significatifs pendant le traitement	Date
Ablation de plâtre ou autre contension rigide	
Ablation d'attelle	
Recherche de gain d'amplitude autorisée	
Reprise d'appui Partiel	
Reprise d'appui Total	

Satisfaction du patient:

COMMENTAIRES :

Annexe 5 : score KOOS rempli par les patients

QUESTIONNAIRE DE GENOU KOOS

DATE: _____ DATE DE NAISSANCE: _____ NOM: _____

INSTRUCTIONS
Ce questionnaire vous demande votre opinion sur votre genou. Il nous permettra de mieux connaître ce que vous ressentez et ce que vous êtes capable de faire dans votre activité de tous les jours.
Répondez à chaque question. Veuillez entourer une seule réponse par question. En cas de doute, entourez la réponse qui vous semble la plus adaptée à votre cas.

Symptomes

Ces questions concernent vos symptômes au cours des **huit derniers jours.**

S1. Est-ce que votre genou gonfle?

Jamais Rarement Parfois Souvent Tout le temps

S2. Ressentez-vous des ou entendez-vous des craquements ou n'importe quel autre type de bruit en bougeant le genou?

Jamais Rarement Parfois Souvent Toujours

S3. Est-ce que votre genou accroche ou se bloque en bougeant?

Jamais Rarement Parfois Souvent Toujours

S4. Pouvez-vous étendre votre genou complètement?

Jamais Rarement Parfois Souvent Toujours

S5. Pouvez-vous plier votre genou complètement?

Jamais Rarement Parfois Souvent Toujours

Raideur

Ces questions concernent la raideur de votre genou au cours des **huit derniers jours**. La raideur est la sensation d'avoir du mal à bouger le genou.

S6. Le matin au réveil, la raideur de votre genou est:

Absente Légère Modérée Forte Extrême

S7. Après être resté(e) assis(e), couché(e), ou au repos pendant la journée, la raideur de votre genou est:

Absente Légère Modérée Forte Extrême

Douleur

Au cours des **huit derniers jours,** quelle a été l'importance de votre douleur du genou en faisant les activités suivantes?

P1. Avez-vous souvent mal au genou?

Jamais Une fois par mois Une fois par semaine Tous les jours Tout le temps

P2. En tournant, pivotant sur votre jambe

Absente Légère Modérée Forte Extrême

P3. En étendant complètement le genou

Absente Légère Modérée Forte Extrême

P4. En pliant complètement le genou

Absente Légère Modérée Forte Extrême

P5. En marchant sur un terrain plat

Absente Légère Modérée Forte Extrême

P6. En montant ou en descendant les escaliers

Absente Légère Modérée Forte Extrême

P7. Au lit la nuit

Absente Légère Modérée Forte Extrême

P8. En restant assis(e) ou couché(e)

Absente Légère Modérée Forte Extrême

P9. En restant debout

Absente Légère Modérée Forte Extrême

Fonction, vie quotidienne

Les questions suivantes concernent ce que vous êtes capable de faire. Au cours des **huit derniers jours**, quelle a été votre difficulté pour chacune des activités suivantes?

A1. Descendre les escaliers

Absente Légère Modérée Forte Extrême

A2. Monter les escaliers

Absente Légère Modérée Forte Extrême

A3. Vous relever d'une position assise

Absente Légère Modérée Forte Extrême

A4. Rester debout

Absente Légère Modérée Forte Extrême

A5. Vous pencher en avant pour ramasser un objet

Absente Légère Modérée Forte Extrême

A6. Marcher sur un terrain plat

Absente Légère Modérée Forte Extrême

A7. Monter ou descendre de voiture

Absente Légère Modérée Forte Extrême

A8. Faire vos courses

Absente Légère Modérée Forte Extrême

A9. Mettre vos chaussettes ou vos collants

Absente Légère Modérée Forte Extrême

A10. Sortir du lit

Absente Légère Modérée Forte Extrême

A11. Enlever vos chaussettes ou vos collants

Absente Légère Modérée Forte Extrême

A12. Vous retourner ou garder le genou dans la même position en étant couché(e)

Absente Légère Modérée Forte Extrême

A13. Entrer ou sortir d'une baignoire

Absente Légère Modérée Forte Extrême

A14. Rester assis(e)

Absente Légère Modérée Forte Extrême

A15. Vous asseoir ou vous relever des toilettes

Absente Légère Modérée Forte Extrême

A16. Faire de gros travaux ménagers (déplacer des objets lourds, récurer les sols,...)

Absente Légère Modérée Forte Extrême

A17. Faire des petits travaux ménagers (faire la cuisine, faire la poussière,...).

Absente Légère Modérée Forte Extrême

Activités, sport et loisirs

Les questions suivantes concernent ce que vous êtes capable de faire au cours d'autres activités. Au cours des **huit derniers jours**, quelle a été votre difficulté pour les activités suivantes?

SP1. Rester accroupi(e)

Absente Légère Modérée Forte Extrême

SP2. Courir

Absente Légère Modérée Forte Extrême

SP3. Sauter

Absente Légère Modérée Forte Extrême

SP4. Tourner, pivoter sur votre jambe

Absente Légère Modérée Forte Extrême

SP5. Rester à genoux

Absente Légère Modérée Forte Extrême

Qualité de vie

Q1. Pensez-vous souvent à votre problème de genou?

Jamais Une fois par mois Une fois par semaine Tous les jours Tout le temps

Q2. Avez-vous modifié votre façon de vivre pour éviter les activités qui pourraient aggraver votre problème de genou?

Pas du tout Un peu Modérément Beaucoup Totalement

Q3. Est-ce qu'un manque de confiance dans votre genou vous gêne?

Pas du tout Un peu Modérément Beaucoup Totalement

Q4. Finalement, êtes-vous gêné(e) par votre genou?

Pas du tout Un peu Modérément Beaucoup Extrêmement

******Merci beaucoup d'avoir répondu à ce questionnaire******

Annexe 6 : Protocole de ré éducation des reconstructions multi-ligamentaires

De J0 à J45 :

- appui contre indiqué
- manipulations en décubitus ventral
- port de l'orthèse articulée de type Donjoy LCP SE 4 points
- entretien des mobilités avec flexion limitée à 90° si geste méniscal associé
- entretien de la musculature en favorisant quadriceps et ischio – jambiers
- travail de verrouillage du genou
- lutte contre l'enraidissement de la patella
- physiothérapie antalgique
- lutte contre l'œdème

De J45 à J90 :

- reprise progressive de l'appui avec l'orthèse articulée
- récupération des mobilités sans limitation
- récupération de la musculature
- physiothérapie antalgique
- travail proprioceptif

De J90 à J180 :

- sevrage de l'orthèse pour la marche
- autorisation de faire de la course à pied sur revêtement de type tartan, crawl, vélo en portant l'orthèse articulée
- reprise du travail dès que possible (avec port de l'orthèse si travail de force)
- travail de proprioception
- travail sur la musculature

De J180 à J 365 :

- arrêt définitif du port de l'orthèse
- course à pied sur tartan, vélo et crawl libre (sans orthèse)
- reprise de sports pivot contact en entrainement si désiré et si le résultat le permet à partir du 9e mois pour les autogreffes
- Travail à la demande sur le proprioceptif, la musculature

A partir de J365 :

- reprise des sports pivot contact pour les allogreffes si désiré

« Par délibération de son Conseil en date du 10 Novembre 1972, l'Université n'entend donner aucune approbation ni improbation aux opinions émises dans les thèses ou mémoires. Ces opinions doivent être considérées comme propres à leurs auteurs ».

VU, le Président de Thèse

VU, le Doyen de la Faculté

VU et permis d'imprimer
en référence à la délibération
du Conseil d'Université
en date du 14 Décembre 1973

Pour le Président
de l'Université de CAEN et P.O

Le Doyen

TITRE DE LA THESE :

Résultats cliniques et radiographiques à court terme des reconstructions multi-ligamentaires de genou

RESUME :

Les luxations de genou sont des lésions traumatiques graves pouvant mettre en jeu le pronostic du membre inférieur. Outre le risque de lésion artérielle, nerveuse, elles créent des lésions ligamentaires multiples. L'attitude thérapeutique admise est la reconstruction anatomique des ligaments. Cette étude vient présenter nos résultats à court terme de reconstructions multiligamentaires de genou.
Nous série est mono centrique, rétrospective. Nous avons inclus 28 genoux présentant une lésion d'au moins 2 ligaments. L'évaluation clinique s'appuie sur trois scores (Lysholm, IKDC et KOOS). L'évaluation radiographique a été faite par des clichés de genou standard et en stress.
Nous avions une majorité d'hommes avec un mécanisme traumatique à haute énergie dans 64 % des cas. Les types de lésions étaient hétérogènes : 15 pentades, 8 triades, 2 bicroisés et 3 luxations rotatoires. L'âge moyen est de 32,5 ans. Nous n'avions pas d'atteinte vasculaire, 8 genoux présentaient un déficit neurologique initial et 6 genoux étaient fracturés. Le recul moyen est de 2,2 ans. Au dernier recul, un seul genou présente une sensation d'instabilité dans la vie quotidienne. Concernant les mobilités, le flessum moyen est de 0,8° et la flexion moyenne de 121°. Le score de Lysholm moyen est de 84,6, l'IKDC subjectif moyen est de 71,3. Sur les radiographies, nous notons une prévalence importante d'arthrose. Nous notons une déviation axiale frontale sur le pangonogramme, vers le plan collatéral reconstruit.
Notre série comporte de bons résultats sans retrouver de genoux normaux.
En conclusion, cette technique de reconstruction est efficace. Les patients ont un genou stable dans leur vie quotidienne.

MOTS CLES :

Luxation de genou, ligaments, chirurgie