

L'arthrodèse gléno-humérale dans les lésions du plexus brachial : une chirurgie à ciel ouvert ou sous arthroscopie ? Une étude comparative rétrospective.

Dr Marie Fernandez

Dr A. Dellestable, Dr T. Williams, Pr F. Dubrana

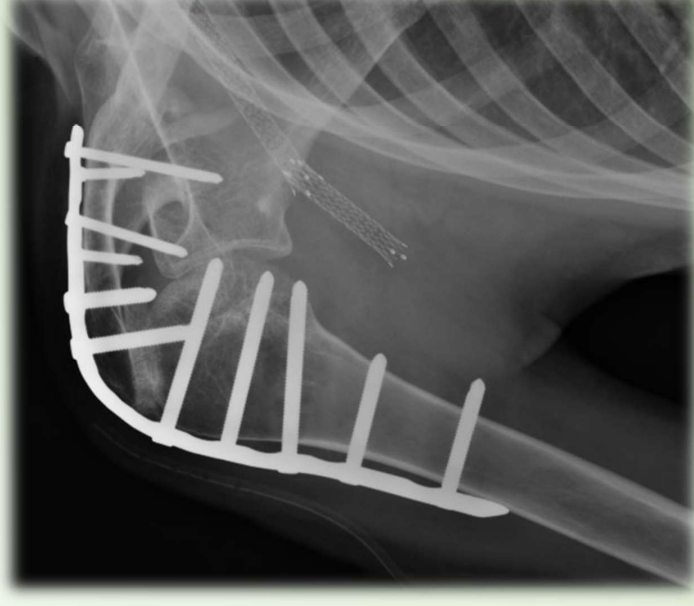


CHRU Brest



INTRODUCTION

- Lésion du plexus brachial supra claviculaire
 - subluxation progressive et douloureuse de l'articulation gléno-humérale
- Traitement : arthrodèse d'épaule à ciel ouvert
 - épaule stable, non douloureuse et mobilisation active grâce à l'articulation scapulo-thoracique
- Problème : chirurgie exigeante, beaucoup de complications (pseudarthrodèse, infection, mauvais positionnement...)
- Idée : arthrodèse sous arthroscopie

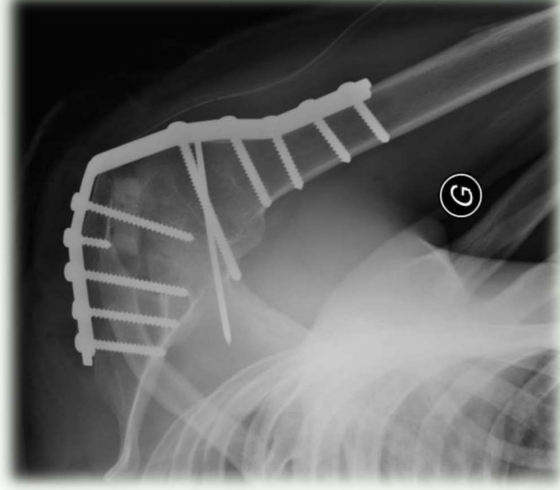


Hypothèse : les résultats de l'arthrodèse arthroscopique de l'épaule seraient au moins aussi bons qu'à ciel ouvert en termes de force et de mobilité et meilleurs sur le plan des complications.

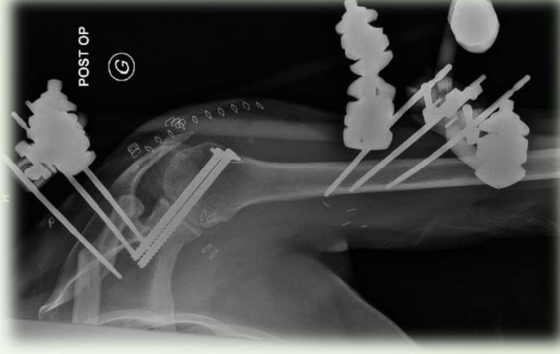MATERIELS et METHODES

- Etude rétrospective, inclusion entre aout 2008 et septembre 2022
- 14 hommes / 2 femmes

Critères d'inclusion	Critères d'exclusion
<ul style="list-style-type: none">• Lésion complète du plexus brachial avec subluxation de l'épaule malgré réinnervation par transfert nerveux• Patient majeur• Chirurgie réalisée dans notre CHU par un expert	<ul style="list-style-type: none">• Arthrodèse pour raison autre qu'une lésion du plexus brachial• Arthrodèse réalisée en dehors de notre CHU



Groupe : à ciel ouvert
 6 patients



Groupe : sous arthroscopie
 10 patients

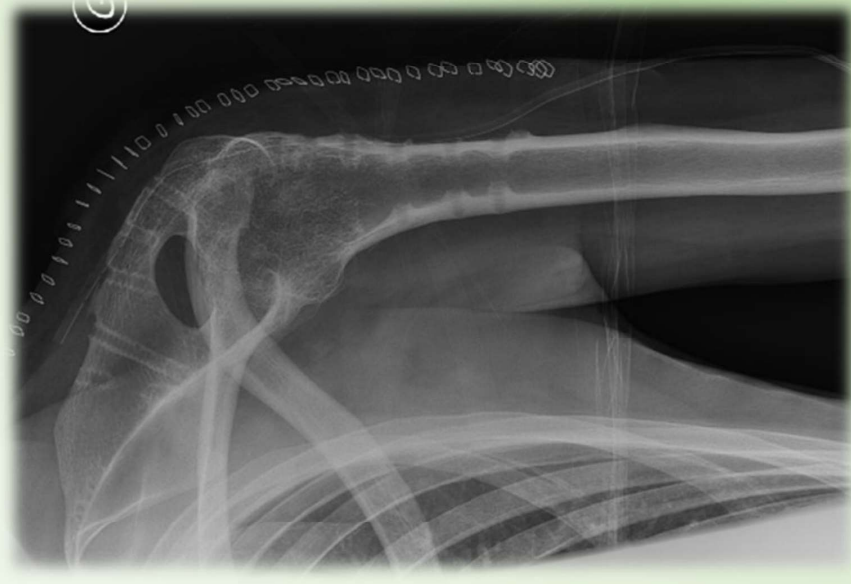MATERIELS et METHODES

Critère de jugement principal :

Comparaison des **mobilités articulaires, force** (classification musculaire MRC) et **complications post-opératoires** au dernier recul, entre les deux groupes

Critères de jugement secondaires :

- Douleurs selon l'échelle visuelle analogique
- Durée opératoire
- Etat clinique :
 - Scores American Shoulder and Elbow Surgeons index (ASES)
 - Disabilities of the Arm, Shoulder and Hand (DASH) score
 - Simple Shoulder Test (SST)
- Radiographies (face et profil) :
 - Fusion gléno-humérale
 - Fusion acromio-humérale



RESULTATS

	Groupe « arthroscopie » (n = 10)	Groupe « ciel ouvert » (n = 6)	p value
Sexe féminin	10 % (n = 1)	16,67% (n = 1)	0,719
Age moyen au moment de l'arthrodèse (années) ¹	27,5 (7,14)	28,7 (11,98)	0,809
Coté dominant atteint	50 % (n = 5)	16,67 % (n = 1)	0,207
Type d'accident	AVP 2 roues Autre	66,67 % (n = 4) 33,33 % (n = 2)	0,277
Nombre moyen d'opérations réalisées avant l'arthrodèse	1,2	1	0,647
Délai entre l'accident et l'arthrodèse (mois) ¹	31,8 (16,29)	60,3 (84,57) 24,8 (8,93) ²	0,326
Durée opératoire (minutes)	246 (53,37)	110 (18,97)	< 0,001
Complications post-opératoires	30 % (n = 3)	66,67 % (n = 4)	0,034

Caractéristiques démographiques des patients

¹ Moyenne (écart-type)

	Groupe « arthroscopie » (n = 10)		Groupe « ciel ouvert » (n = 6)		p value
	Pré-op	Post-op	Pré-op	Post-op	
EVA	0,9	0,5	0,8	0,7	0,800
ASES	57	67	52	58	0,403
DASH	57	38	63	51	0,402
SST	2	4	2	4	0,865

Moyennes pré et post-opératoires des scores EVA, ASES, DASH, SST

	Groupe arthroscopie (n = 10)					
	Mobilités			Force		
	Flexion	ABD	Amplitude rotation	Flexion	ABD	RE
Moyenne	76,5	55	50,5	4,4	4,4	4,3
	Groupe à ciel ouvert (n = 6)					
	Mobilités			Force		
	Flexion	ABD	Amplitude rotation	Flexion	ABD	RE
Moyenne	70,8	50,8	36,7	4	4,2	4,2
p value	0,409	0,579	0,142	0,384	0,384	0,773

Résultats cliniques lors de la dernière consultation des mobilités articulaires en flexion, abduction (ABD), amplitude de rotation et de la force en flexion, abduction, rotation externe (RE) et rotation interne (RI) exprimés en degrés.


Pas de différence entre les 2 groupes en termes de fonction, de mobilités et de force.
Le taux de complications est significativement moindre dans le groupe sous arthroscopie.

DISCUSSION

- Arthrodonèse à ciel ouvert = technique standardisée
 - **Arthrodonèse sous arthroscopie** = très peu de données dans la littérature
 - Porcellini et al.
 - Lenoir et al.
- **Résultats satisfaisants et encourageants**

Arthroscopically Assisted Shoulder Arthrodesis: Is It an Effective Technique?

Giuseppe Porcellini, M.D., Felix H. Savoie III, M.D., Fabrizio Campi, M.D.,
Giovanni Merolla, M.D., and Paolo Paladini, M.D.



ORIGINAL ARTICLE

Arthroscopic arthrodesis of the shoulder in brachial plexus palsy

Hubert Lenoir, MD^{a,*}, Thomas Williams, MD^b, Aude Griffart, MD^b, Cyril Lazerges, MD^c,
Michel Chammas, PhD^c, Bertrand Coulet, PhD^c, Dominique Le Nen, PhD^c

- **Diminution significative des complications** post-opératoires sous arthroscopie
 - **Pseudarthrodèse** = principale complication
 - *préservation des artères humérales et circonflexes sous arthroscopie*
 - **Infection** :
 - *effet lavant et mini-invasif sous arthroscopie*

DISCUSSION

Points positifs

- **Rare étude comparative** sur les deux techniques d'arthrodèse
- Taux de **complications significativement moindre** dans le groupe sous arthro
- Pas de différence fonctionnelle entre les 2 techniques

Points négatifs

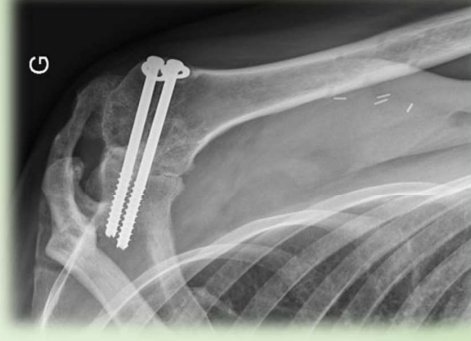
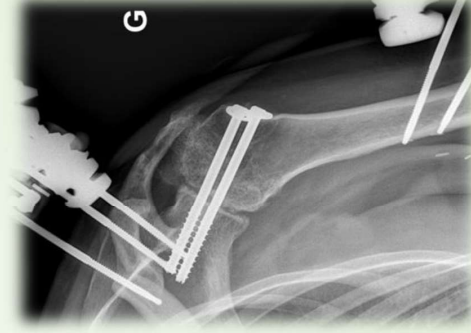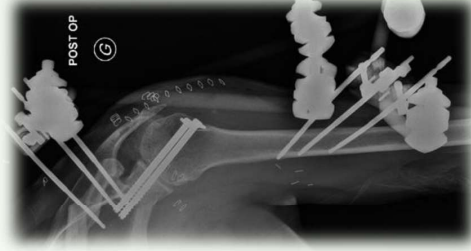
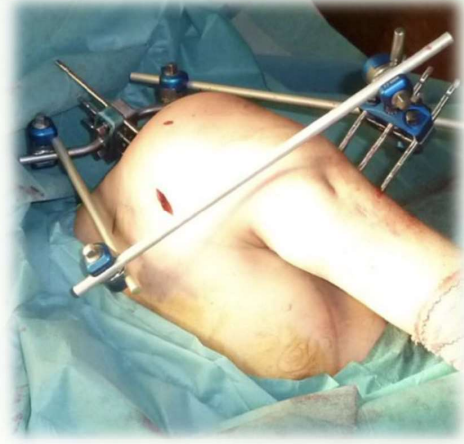- **Rétrospectif**, non randomisé
- Monocentrique
- **Petit nombre** de patients
- **Différence significative** sur la **durée opératoire** en lien avec la courbe d'apprentissage de la technique sous arthro

CONCLUSION

Rare étude comparant l'arthrodèse à ciel ouvert versus celle sous arthroscopie

L'arthrodèse **sous arthroscopie** donne des **résultats similaires** à la technique à ciel ouvert en termes de fonction, de mobilités et de force du membre supérieur avec des taux de **complications moindres**, notamment concernant la pseudarthrodèse.

Nous considérons que l'arthrodèse sous arthroscopie doit être le geste de choix dans les lésions complètes du plexus brachial.



REFERENCES BIBLIOGRAPHIQUES

- [1] Clavert P, Antoni M. Shoulder arthrodesis in brachial plexus palsy. *Hand Surg Rehabil.* 2022 Feb;41S:554-557.
- [2] Lenoir H, Williams T, Griffart A, Lazerges C, Chammas M, Coulet B, Le Nen D. Arthroscopic arthrodesis of the shoulder in brachial plexus palsy. *J Shoulder Elbow Surg.* 2017 May;26(5):e115-e121.
- [3] Clare DJ, Wirth MA, Groh GI, Rockwood CA Jr. Shoulder arthrodesis. *J Bone Joint Surg Am.* 2001 Apr;83(4):593-600.
- [4] Morgan CD, Casscells CD. Arthroscopic-assisted glenohumeral arthrodesis. *Arthroscopy.* 1992;8(2):262-6.
- [5] Scalise JJ, Iannotti JP. Glenohumeral arthrodesis after failed prosthetic shoulder arthroplasty. *J Bone Joint Surg Am.* 2008 Jan;90(1):70-7.
- [6] Porcellini G, Savoie FH 3rd, Campi F, Merolla G, Paladini P. Arthroscopically assisted shoulder arthrodesis: is it an effective technique? *Arthroscopy.* 2014 Dec;30(12):1550-6.
- [7] Jiménez-Martín A, Pérez-Hidalgo S. Arthroscopic arthrodesis of the shoulder: Fourteen-year follow-up. *Int J Shoulder Surg.* 2011 Apr;5(2):54-9.
- [8] Medical research council. *Aids to the investigation of peripheral nerve injuries.* 2nd ed. London: Her Majesty's Stationery Office, 1943
- [9] Carlsson AM. Assessment of chronic pain. I. Aspects of the reliability and validity of the visual analogue scale. *Pain.* 1983 May;16(1):87-101.
- [10] Michener LA, McClure PW, Sennett BJ. American Shoulder and Elbow Surgeons Standardized Shoulder Assessment Form, patient self-report section: reliability, validity, and responsiveness. *J Shoulder Elbow Surg.* 2002 Nov-Dec;11(6):587-94.
- [11] Hudak PL, Amadio PC, Bombardier C. Development of an upper extremity outcome measure: the DASH (disabilities of the arm, shoulder and hand) [corrected]. The Upper Extremity Collaborative Group (UECG). *Am J Ind Med.* 1996 Jun;29(6):602-8. Erratum in: *Am J Ind Med* 1996 Sep;30(3):372.
- [12] Lippitt SB, Harryman DT, Matsen FA, Lippitt S, Lippitt S. A practical tool for evaluating function: The simple shoulder test. The shoulder: a balance of mobility and stability. Rosemont (IL): American Academy of Orthopaedic Surgeons; 1993.
- [13] Hiersemann K, Patsalis T, Saxler G. Arthroskopisch assistierte Arthrodesse des Glenohumeralgelenks: Fall einer nichtbeherrschbaren Schulterinstabilität [Arthroscopy-assisted glenohumeral arthrodesis: a case of uncontrollable shoulder instability]. *Unfallchirurg.* 2007 May;110(5):456-9. German.
- [14] Syal A, MacDonald P. Arthroscopic arthrodesis of the shoulder: a report of two cases. *J Shoulder Elbow Surg.* 2008 Mar-Apr;17(2):e23-5.
- [15] Cho AB, Choi HJ, Ferreira CHV, Yoshinobu Kiyohara L, Bersani Silva G, Sorrenti L. Shoulder Arthrodesis for Traumatic Brachial Plexus Injuries: Functional Outcomes and Complications. *Hand (N Y).* 2023 Jan;18(1_suppl):6S-13S.
- [16] Sedel L. The results of surgical repair of brachial plexus injuries. *J Bone Joint Surg Br.* 1982;64(1):54-66.
- [17] Chammas M, Goubier JN, Coulet B, Reckendorf GM, Picot MC, Allieu Y. Glenohumeral arthrodesis in upper and total brachial plexus palsy. A comparison of functional results. *J Bone Joint Surg Br.* 2004 Jul;86(5):692-5.
- [18] Atlan F, Durand S, Fox M, Levy P, Belkheyar Z, Oberlin C. Functional outcome of glenohumeral fusion in brachial plexus palsy: a report of 54 cases. *J Hand Surg Am.* 2012 Apr;37(4):683-8.
- [19] Viehweger E, Gonzalez JF, Launay F, Legre R, Jouve JL, Bollini G. Arthrodesse d'épaule avec fibula vascularisée après résection tumorale de l'extrémité supérieure de l'humérus [Shoulder arthrodesis with vascularized fibular graft after tumor resection of the proximal humerus]. *Rev Chir Orthop Reparatrice Appar Mot.* 2005 Oct;91(6):523-9. French.
- [20] Richards RR, Waddell JP, Hudson AR. Shoulder arthrodesis for the treatment of brachial plexus palsy. *Clin Orthop Relat Res.* 1985 Sep;(198):250-8.
- [21] Rühmann O, Schmolke S, Bohnsack M, Flamme C, Wirth CJ. Shoulder arthrodesis: indications, technique, results, and complications. *J Shoulder Elbow Surg.* 2005 Jan-Feb;14(1):38-50.
- [22] Rühmann O, Gossé F, Wirth CJ, Schmolke S. Reconstructive operations for the paralyzed shoulder in brachial plexus palsy: concept of treatment. *Injury.* 1999 Nov;30(9):609-18.
- [23] Emmelot CH, Nielsen HK, Eisma WH. Shoulder fusion for paralyzed upper limb. *Clin Orthop Relat Res.* 1997 Jul;(340):95-101.
- [24] Rouholamin E, Wootton JR, Jamieson AM. Arthrodesis of the shoulder following brachial plexus injury. *Injury.* 1991 Jul;22(4):271-4.
- [25] Groh GI, Williams GR, Jarman RN, Rockwood CA Jr. Treatment of complications of shoulder arthrodesis. *J Bone Joint Surg Am.* 1997 Jun;79(6):881-7.
- [26] Johnson CA, Healy WL, Brooker AF Jr, Krackow KA. External fixation shoulder arthrodesis. *Clin Orthop Relat Res.* 1986 Oct;(211):219-23.
- [27] Kocalkowski A, Wallace WA. Shoulder arthrodesis using an external fixator. *J Bone Joint Surg Br.* 1991 Jan;73(1):180-1.
- [28] Vidal J, Nakach G, Rabischong P, Micalles JP, Virenque P. Arthrodesse scapulo-humérale par fixation combinée externe et interne. Etude biomécanique, technique et clinique [Scapulothoracic arthrodesis by combined external and internal fixation. A biomechanical, technical and clinical study]. *Rev Chir Orthop Reparatrice Appar Mot.* 1987;73(3):171-7. French.