Année 2017 N°

Thèse

pour le

DOCTORAT EN MEDECINE

Diplôme d'État

par

Steven ROULET

Né le 5 février 1989 à Grenoble (38)

Lambeau libre de jambe banque pour couverture après hémipelvectomie ou désarticulation de hanche

---

Présentée et soutenue publiquement le **27 avril 2017**

Table des matières :

Résumé …… p 3

Abstract …… p 4

Introduction …… p 5

Matériel et méthode …… p 6

Résultats …… p 13

Discussion …… p 17

Conclusion …… p 20

Références …… p 21

Lambeau libre de jambe banque pour couverture après hémipelvectomie ou désarticulation de hanche

Résumé :

Nous décrivons sept cas de patients présentant une tumeur osseuse maligne localisée au niveau du bassin ou de l'extrémité supérieure du fémur avec une extension locale dont la résection carcinologique impose une désarticulation inter-ilio-abdominale ou coxo-fémorale entrainant un défaut de couverture en fin d'intervention et nécessitant un lambeau libre comportant les masses musculaires de la jambe du membre amputé. Le but de ce travail est d'évaluer la fiabilité de ce lambeau libre et d'apporter des précisions techniques sur sa réalisation.

Sept patients ont été opérés dans 3 centres de références : six désarticulations inter-ilio abdominales et une désarticulation coxo-fémorale. Le lambeau était constitué dans trois cas de la loge postérieure superficielle du mollet et pour les autres cas de toutes les loges de la jambe avec la fibula non dépériostée.

Pour tous les patients les marges étaient saines (R0). Le recul moyen lors de la dernière évaluation était de 13 mois (de 6,5 à 21 mois). Au total, six patients ont une complication sur le lambeau avec une seule perte du lambeau.

Cette étude multicentrique est la seule présentant 7 cas. La fiabilité est importante dans notre étude (86%) et dans la littérature aucun échec de cicatrisation n'est décrit pour les 12 cas rapportés. Ce lambeau est à privilégier en première intention car il permet d'économiser les autres lambeaux potentiels en cas de faillite sans augmenter la morbidité d'un geste déjà important.

Cette technique de couverture est simple et fiable, sous réserve d'une grande rigueur technique. Elle doit faire partie des solutions de couverture après hémipelvectomie.

Free leg flap for coverage after hemipelvectomy or hip disarticulation

Abstract :

We describe 7 patients with a malignant bone tumor located at the pelvis or the upper extremity of the femur with local extension. Interilioabdominal or coxofemoral disarticulation was necessary for carcinological resection. The resulting defect was covered by a free flap comprising the muscle masses of the amputated leg. The aim of this work is to evaluate the reliability of this free flap and to detail the surgical technique.

Seven patients were operated in 3 reference centers: 6 interilioabdominal disarticulations and one coxofemoral disarticulation. In 3 cases the flap consisted of the posterior superficial compartment of the calf and in the other cases of all the compartments of the leg with preservation intact fibula in the flap.

Resection margins were clear in all patients (R0). Mean follow-up at the last evaluation was 13 months (range 6.5 to 21 months). A complication developed in 6 patients with only one flap loss.

This multicenter study is the only one to present 7 cases. Reliability was high in our study (86%) and no flap failure occurred in the 12 cases reported in the literature. This flap should be preferred as first-line treatment as it spares other potential flaps in the event of failure without increasing the morbidity of what is already a major procedure.

This coverage technique is simple and reliable, if carried out with rigor. It should be considered as an option for coverage of a hemipelvectomy defect.

Introduction :

La résection carcinologique est le traitement de référence des sarcomes des tissus mous et osseux. Le taux de récidive locale varie de 6 à 33% et dépend du grade histologique et de la qualité des marges de résection[1]. Au niveau du bassin, cet impératif, peut nécessiter une hémipelvectomie dont la fermeture cutanée parfois difficile peut compromettre la réalisation d'une radiothérapie ou d'une chimiothérapie adjuvante. Si la fermeture est impossible de première intention, le recours aux lambeaux est indispensable, mais la vascularisation des lambeaux pédiculés peut avoir été réséquée lors de l'exérèse. Un lambeau libre, souvent de grande taille, est alors nécessaire. Afin de préserver les autres lambeaux et en particulier le grand dorsal chez ces malades amenés à solliciter leurs épaules, Workman et al.[4], en 1992, a décrit un cas de lambeau libre comportant les muscles de la jambe du membre amputé. Depuis huit publications[5-12] ont rapporté au total onze autres cas. Nous décrivons sept cas de patients présentant un sarcome des tissus mous ou osseux primitif du bassin ou de l'extrémité supérieure du fémur avec une extension locale telle que la résection carcinologique imposait une amputation inter-ilio-abdominale ou une désarticulation coxo-fémorale entrainant un défaut de couverture en fin d'intervention. Le but de ce travail est d'évaluer la fiabilité de ce lambeau libre et d'apporter des précisions techniques sur sa réalisation.

Matériel et méthode :

Les dossiers de sept patients (une femme et six hommes) âgés en moyenne de 54 ans (de 32 à 62 ans), opérés entre 2012 et 2016, dans trois centres références de chirurgie orthopédique oncologique, appartenant au réseau NetSarc-ResOs (netsarc.sarcomabcb.org), ont été analysés (tableau 1). Cinq patients avaient déjà été opérés. Le diagnostic a toujours été fait sur une biopsie chirurgicale. Aucun patient n'était métastatique. Dans deux cas, un traitement par chimiothérapie néo-adjuvante a été réalisé. Un bilan d'imagerie avait permis d'exclure une localisation secondaire au niveau du membre amputé et de s'assurer de la qualité des axes vasculaires. La conservation du membre était impossible : dans six cas du fait du volume de la tumeur et de l'envahissement des axes vasculaires (figure 1) et dans un cas du fait d'une prothèse de hanche avec alésage sur fracture pathologique imposant une arthrectomie de hanche monobloc sans possibilité de lambeau pédiculé.

Figure 1 :
a. Coupe frontale TDM objectivant l'envahissement local d'un chondrosarcome.

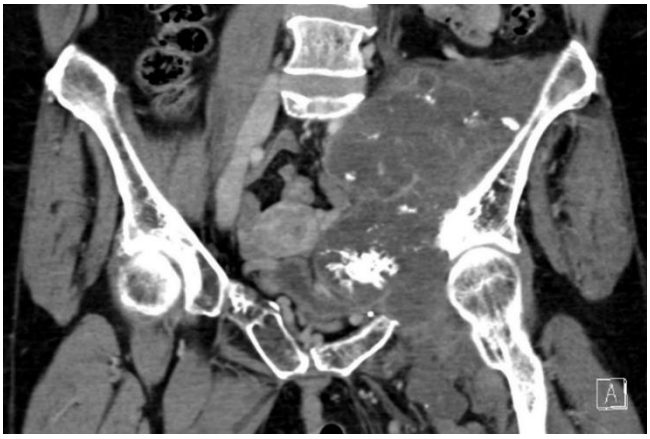

b. Coupe axiale TDM avec l'inclusion tumorale de l'artère iliaque externe (←).

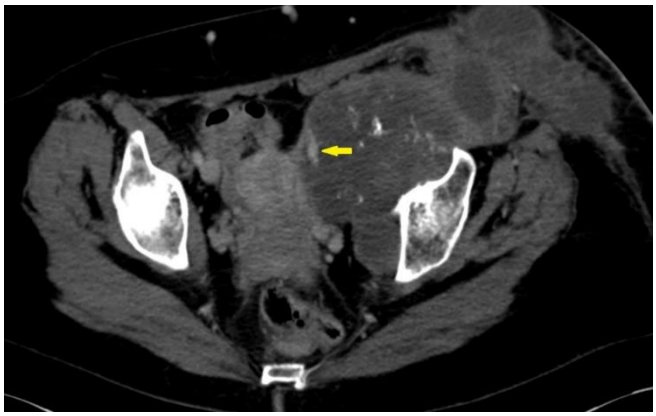

Tableau 1 : Caractéristiques individuelles des patients.

	Age **Sexe**	**Diagnostic**	**Origine**	**Envahissement**	**Antécédent de chirurgie locale et traitement néo-adjuvant**
Cas 1	61 ans Masculin	Ostéosarcome conventionnel de haut grade, variante fibroblastique	Fémur proximal gauche	Envahissement circonférentiel du fémur, du moyen fessier et des vaisseaux fémoraux	- Ostéosynthèse par enclouage centro-médullaire sur fracture pathologique - Chimiothérapie néo-adjuvante
Cas 2	32 ans Masculin	Sarcome à cellules claires	Racine de cuisse droite	Envahissement circonférentiel des parties molles de la fesse et des vaisseaux iliaques	Aucun
Cas 3	61 ans Masculin	Chondrosarcome conventionnel très majoritairement de grade 1 et focalement de grade 2	Cadre obturateur gauche	Envahissement de l'articulation coxo-fémorale, des muscles pelvi-trochantériens, des muscles adducteurs et de l'artère fémorale profonde	Aucun
Cas 4	56 ans Féminin	Chondrosarcome grade 2	Branche ilio-pubienne gauche	Envahissement endopelvien à partir du Scarpa, infiltration de la paroi latérale de la vessie et envahissement des vaisseaux iliaques et fémoraux	Résection de la branches ilio-pubienne gauche pour chondrosarcome de bas grade (j +10 ans) et résection du bord antérieur de l'aile iliaque pour chondrosarcome grade 2 (j +3 ans)
Cas 5	62 ans Masculin	Chondrosarcome à cellules claires	Fémur proximal gauche	Envahissement des parties molles glutéales et de la racine de cuisse ; et envahissement vasculaire	Résection et PTH pour chondrosarcome à cellules claires (j +22 ans). Changement PTH (j +5 ans)
Cas 6	50 ans Masculin	Ostéosarcome secondaire sur dysplasie fibreuse	Fémur proximal gauche	Envahissement des parties molles de la fesse, de la cuisse gauche et envahissement vasculaire	- Ostéosynthèse sur fracture pathologique - Chimiothérapie néo-adjuvante
Cas 7	59 ans Masculin	Sarcome inclassé de haut grade à cellules fusiformes	Fémur proximal droit	Pas d'envahissement mais contamination coxo-fémorale iatrogénique	PTH (j +12 ans). Changement PTH sur fracture pathologique (j +7 mois)

Il s’agissait dans six cas d’une désarticulation inter-ilio abdominale et dans un cas d’une désarticulation coxo-fémorale gauche avec résection de la région glutéale. Les malades étaient installés en décubitus latéral avec des appuis thoraciques antérieur et postérieur permettant de faire du roulis en avant et en arrière (figure 2), sans appui pelvien.

Figure 2 : Installation du patient.

Le lambeau était abordé selon Workman et al.[4] par une incision antérieure sur la crête tibiale, complétée par une incision circonférentielle au niveau de la cheville et au niveau du creux poplité, complétée par une incision centrée sur la face postérieure de la cuisse permettant la dissection des vaisseaux fémoraux pour obtenir un pédicule long (figure 3).

Figure 3 : Dessin cutané de l'abord du lambeau de jambe totale.

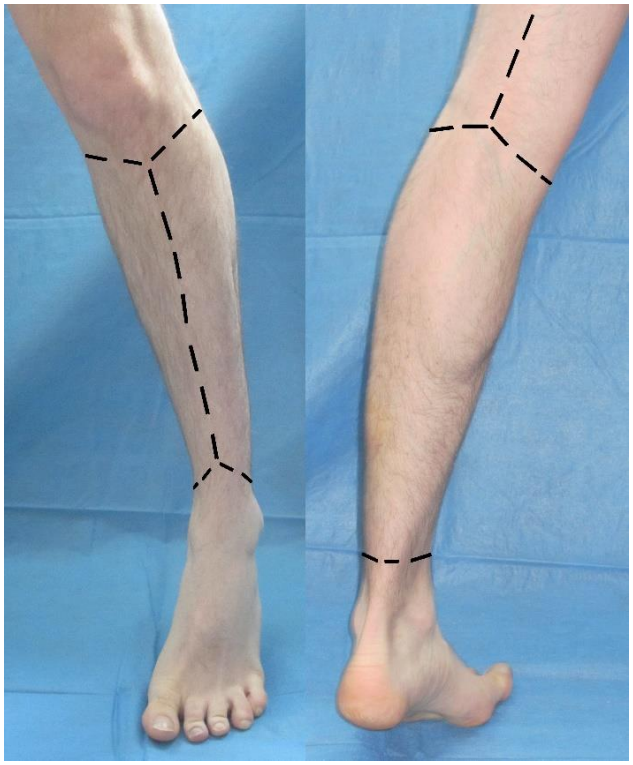

Le lambeau était constitué dans trois cas de la loge postérieure superficielle du mollet (muscles gastrocnémiens et soléaire), et pour les autres cas de toutes les loges de la jambe avec la fibula non dépériostée (figure 4).

Figure 4 :

a. Lambeau de jambe totale avec fibula non dépériostée.

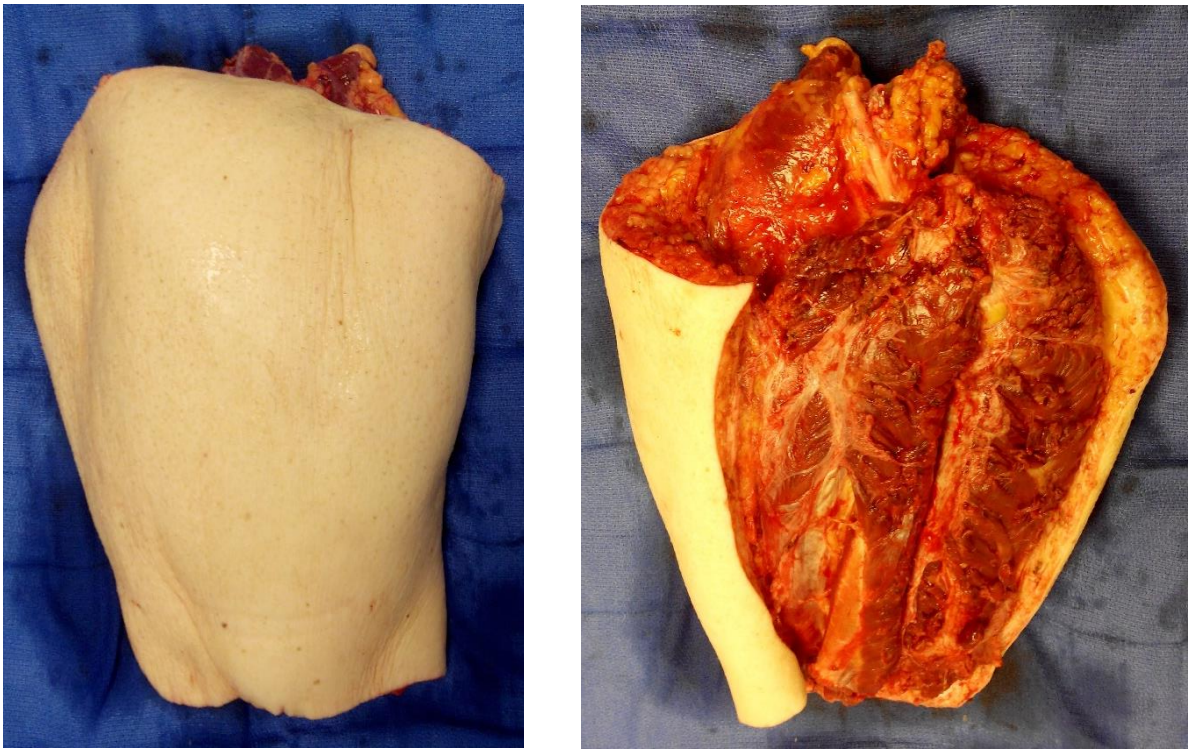

b.Vue per-opératoire du membre inférieur après la levée du lambeau (* : chondrosarcome).

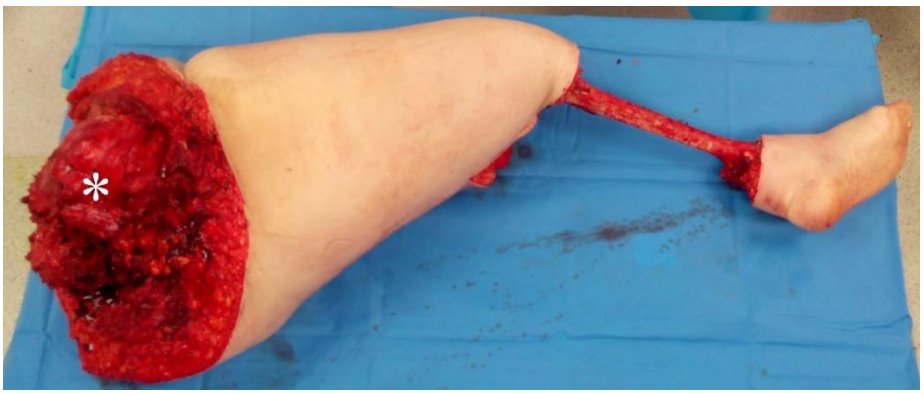

Les différents temps chirurgicaux (vidéo 1) se décomposaient comme suit en fonction des équipes : soit par la même équipe avec dissection du lambeau puis abord pelvien et amputation puis sevrage du lambeau et anastomoses ; soit abord pelvien et amputation puis dissection et levée du lambeau sur table ; soit en double équipe : abord pelvien et dissection du lambeau en parallèle puis amputation et levée du lambeau. Les anastomoses ont été réalisées par un chirurgien vasculaire (tableau 2). Dans cinq cas le lambeau a été rincé avec du sérum hépariné et dans trois cas a été associée une injection d'héparine intraveineuse. Pour un patient, une stomie et une dérivation urinaire externe type Bricker ont été réalisées et pour un autre, une résection de la paroi latérale de la vessie.

Vidéo 1 : Les différents temps opératoires.

https://calypt.com/roulet/

Tableau 2 : Techniques chirurgicales, complications des lambeaux et suivi.

	Chirurgie	**Chronologie**	**Lambeau**	**Anastomoses**	**Durée d'ischémie**	**Complications du lambeau**	**Traitement complémentaire post-chirurgie**	**Survie et suivi**
Cas 1	Désarticulation inter-ilio abdominale gauche	Amputation puis dissection et levée du lambeau sur table puis anastomoses	Loge postérieure superficielle de jambe	Termino-terminales entre le pédicule iliaque externe et fémoral	- NC	- Thrombose de la veine - Infection locale	Aucun	- Décédé des suites de la maladie - 17 mois de suivi
Cas 2	Désarticulation inter-ilio abdominale droite	Amputation puis dissection et levée du lambeau sur table puis anastomoses	Loge postérieure superficielle de jambe	- Termino-terminale entre l'artère iliaque primitive et l'artère fémorale - Termino-latérale entre le carrefour ilio-cave et la veine fémorale	- NC	Petite zone nécrotique	Aucun	- Décédé des suites de la maladie - 6,5 mois de suivi
Cas 3	Désarticulation inter-ilio abdominale gauche	Double équipe : abord pelvien et dissection du lambeau en parallèle puis amputation et levée du lambeau et anastomoses	Jambe avec fibula non dépériostée	Termino-latérales entre le pédicule iliaque primitif et fémoral	70 min	Aucune	Aucun	- En vie, sans récidive ni métastase - 8 mois de suivi
Cas 4	Désarticulation inter-ilio abdominale gauche	Double équipe : abord pelvien et dissection du lambeau en parallèle puis amputation et levée du lambeau et anastomoses	Jambe avec fibula non dépériostée	Termino-latérales entre le pédicule iliaque primitif et fémoral	75 min	Fistule de la fibula	Aucun	- En vie, sans récidive ni métastase - 12 mois de suivi
Cas 5	Désarticulation inter-ilio abdominale gauche	Dissection du lambeau, amputation puis levée du lambeau et anastomoses	Jambe avec fibula non dépériostée	- Termino-latérale entre l'artère iliaque externe l'artère fémorale - Termino-latérale entre la veine iliaque commune et la veine fémorale	- NC	Défaut de suture de l'anastomose veineuse	Aucun	- Décédé des suites de la maladie - 7 mois de suivi
Cas 6	Désarticulation coxo-fémorale gauche avec résection de la région glutéale	Dissection du lambeau, amputation puis levée du lambeau et anastomoses	Loge postérieure superficielle de jambe	Termino-latérales entre le pédicule iliaque externe et fémoral	- NC	Infection locale	Aucun	- Décédé des suites de la maladie - 21 mois de suivi
Cas 7	Désarticulation inter-ilio abdominale droite	Dissection du lambeau, amputation puis levée du lambeau et anastomoses	Jambe avec fibula non dépériostée	- Termino-latérale entre l'artère iliaque externe et l'artère fémorale - Termino-latérale entre la veine iliaque externe et la veine fémorale	130 min	Echec, perte du lambeau sur thrombose	Multiples chimiothérapies	- Décédé des suites de la maladie - 19 mois de suivi

Résultats :

Pour les 7 cas, les marges étaient saines (R0). Pour un cas, l'artère tibiale antérieure avait été lésée pendant la dissection du lambeau mais les réseaux vasculaires anastomotiques de la jambe ont permis une perfusion satisfaisante. Un lambeau a dû être déposé au vingt-et-unième jour, après plusieurs reprises chirurgicales du fait d'une thrombose veineuse malgré une procédure de rinçage du lambeau au sérum hépariné associée à l'injection intra-veineuse d'héparine durant l'intervention. Un pansement avec pression négative a permis dans un second temps une couverture par une greffe de peau mince. Un deuxième patient a présenté une thrombose veineuse du lambeau au cinquième jour traitée par héparine à dose curative, puis une infection qui a nécessité une reprise au douzième jour et qui a évoluée favorablement sous antibiothérapie. Un autre patient a été réopéré pour une infection locale du lambeau au dix-septième jour avec une évolution favorable sous antibiothérapie. Pour un quatrième patient, une petite zone nécrotique du lambeau a dû être parée chirurgicalement au quinzième jour. Chez un cinquième patient, l'anastomose veineuse a dû être reprise le soir même de l'intervention pour un défaut de suture. Pour deux patients, des complications urologiques sont survenues avec une plaie de l'uretère nécessitant la mise en place d'une sonde JJ au deuxième jour post-opératoire, et une plaie calicielle nécessitant également une sonde au quinzième jour post-opératoire. Dans un cas, il s'est produit au quatre-vingtième jour une ulcération cutanée sur l'extrémité de la fibula nécessitant une reprise chirurgicale pour ostéotomie raccourcissante. Au total, sur les sept malades, six ont eu une complication sur le lambeau mais une seule perte du lambeau est survenue (tableau 2). Aucun problème de hernie n'a été rapporté. Pour un patient, il a été observé à quatre mois post-opératoires, une évolution inattendue avec ossification de l'espace entre la fibula et la symphyse pubienne (figures 5 et 6, vidéo 2).

Figure 5 :

a. Radiographie post-opératoire d'une désarticulation inter-ilio abdominale gauche.

b. Radiographie, à 4 mois post-opératoire, objectivant une ossification entre la symphyse pubienne et la fibula.

Figure 6 : TDM, à quatre mois post-opératoires, mettant en évidence une ossification entre la symphyse pubienne et la fibula.

a. Vue antérieure

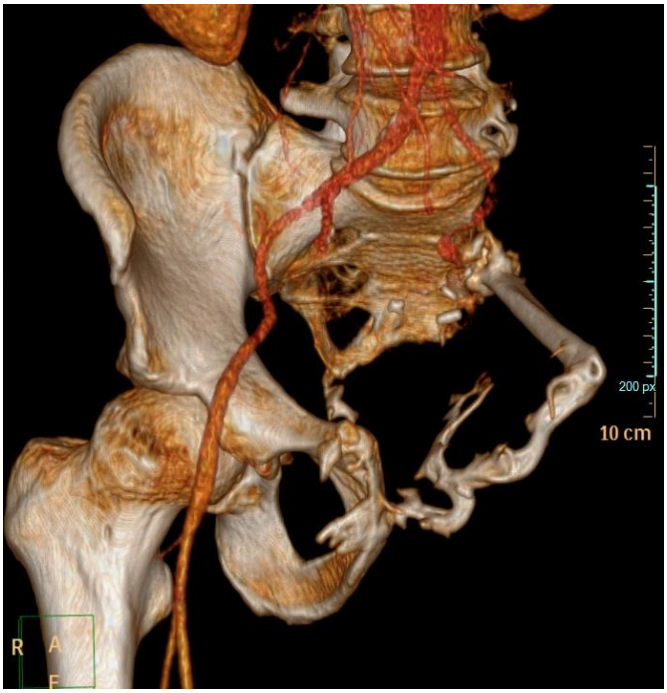

b. Vue postérieure

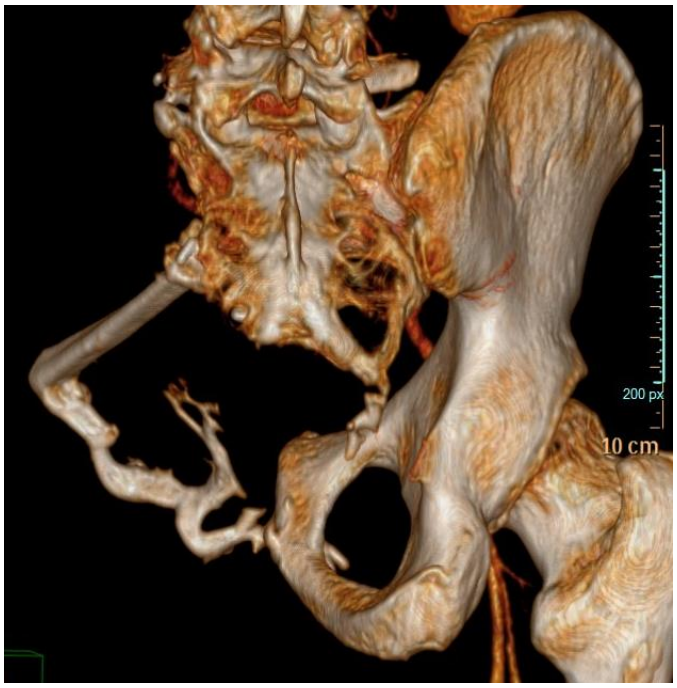

Vidéo 2 : TDM mettant en évidence une ossification entre la symphyse pubienne et la fibula.

https://calypt.com/roulet/

Quatre patients ont pu être appareillés et marchaient grâce une prothèse canadienne avec ou sans béquilles (vidéo 3). Le recul moyen lors de la dernière évaluation était de 13 mois (de 6,5 à 21 mois) (figure 7). Cinq patients ont développé des localisations secondaires : métastases osseuses, pulmonaires et/ou surrénaliennes, et sont décédés suite à leur maladie. Leur survie moyenne était de 14 mois (de 6,5 à 21 mois).

Vidéo 3 : Marche d'un patient avec prothèse canadienne.

https://calypt.com/roulet/

Figure 7 : Aspect clinique du lambeau à 8 mois post-opératoires.

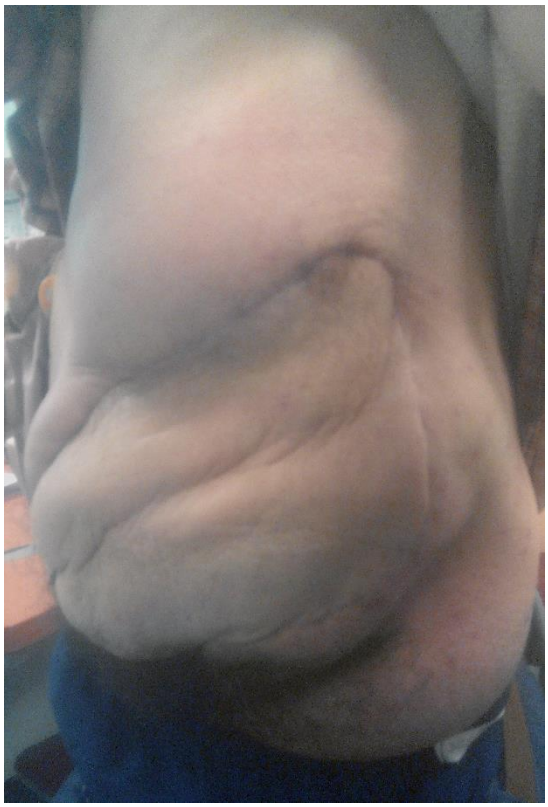

Discussion :

Cette étude multicentrique rapportant 7 cas de lambeau libre de jambe banque démontre que la fiabilité du lambeau est importante (86%), avec un seul échec. Cette série est la plus importante de la littérature qui ne décrit au total que 12 cas, rapportés dans 9 articles[4-12] (tableau 3) et aucun échec. Le traitement des tumeurs malignes du bassin représente un challenge chirurgical pour obtenir une résection carcinologique[10,13,14] dans notre série les marges étaient toutes R0. Le fait de ne pas utiliser un lambeau local permet de simplifier la stratégie de résection en s'affranchissant des contraintes de dissection d'un pédicule. L'amputation doit être proposée quand l'envahissement tumoral ne permet pas de conserver la vascularisation du membre inférieur, et chez des patients dont le pronostic est lié à l'exérèse. La technique de reconstruction ne doit pas compromettre la chimiothérapie et/ou radiothérapie adjuvantes et doit permettre d'adapter un appareillage pour reprendre une déambulation[6-9,13-15]. Les lambeaux locaux sont souvent trop fragiles[5,15] et avec un matelassage musculaire insatisfaisant. Ils peuvent présenter jusqu'à 80% de complications[4,8,13,16,17]. Le lambeau de gluteal maximus[14,18-25] est un lambeau musculo-cutané vascularisé par l'artère glutéale provenant de l'artère iliaque interne et les artères perforantes d'origine sacrée[13,17,19,24,26]. La dissection de son pédicule est difficile en endopelvien et il peut être envahit par la tumeur[10,27]. Il est rapporté jusqu'à 55% de nécrose[4,13,16,24]. Les lambeaux postérieurs fascio-cutanés, sans aucun apport musculaire, ont un risque de nécrose de 80 à 90%[17]. Les lambeaux utilisant la loge antérieure de la cuisse[13,14,21,24,28-33] sont vascularisés par l'artère fémorale superficielle et surtout par l'artère circonflexe latérale issue de l'artère fémorale profonde et ne sont donc pas utilisables en cas d'envahissement vasculaire en amont. Leurs complications varient de 37,5 à 67% des cas[13,24,33]. Le lambeau abdominal : vertical rectus abdominis myocutaneous (VRAM)[8,14,15,34-36] est très fiable mais la morbidité du site donneur est quant à elle très importante : il est nécessaire de reconstruire la paroi abdominale avec du matériel synthétique. De plus, il est souvent nécessaire, dans la chirurgie oncologique du bassin, de réaliser des stomies qui le rendent inutilisable[14]. Le latissimus dorsi (LD) est le lambeau libre habituellement utilisé[8,14,18,37,38] pour couvrir les grandes pertes de substances, mais il expose à une diminution de la force musculaire chez ces patients qui se déplaceront en fauteuil roulant ou avec des cannes anglaises[39]. La qualité de ces deux lambeaux (VRAM et LD) est également inférieure en terme de vascularisation et de robustesse mécanique par rapport au lambeau de jambe qui apporte une quantité importante de fascia[9,40] et de l'os.

Tableau 3 : Articles rapportant 12 cas d'hémipelvectomie avec reconstruction par lambeau libre de jambe.

Article	**Age**	**Diagnostic**	**Lambeau**	**Anastomoses**	**Complications**	**Appareillage**
Workman et al. (4)	33 ans	Hystiocytome fibreux	Jambe avec fibula dépériostée	Pédicule iliaque et pédicule fémoral	Aucune	-
Sara et al. (5)	28 ans	Angiosarcome	Jambe avec fibula dépériostée	- Artère glutéale supérieure et artère tibiale postérieure - Artère épigastrique inférieure et artère tibiale antérieure	10% nécrose	-
Yamamoto et al. (6)	55 ans	Chondrosarcome	Jambe avec fibula dépériostée	Pédicule iliaque interne et pédicule fémoral	Aucune	Marche avec prothèse
Yamamoto et al. (7)	-	Chondrosarcome	Jambe avec fibula non dépériostée	-	Aucun	Marche avec prothèse
Ross et al. (8)	NC	Tumeur maligne	Jambe avec fibula dépériostée	Pédicule fémorale superficielle controlatéral et pédicule fémoral	Aucune	-
Templeton et al. (9)	73 ans	Chondrosarcome	Jambe avec fibula non dépériostée	Pédicule iliaque externe et pédicule fémoral	Aucune	Pas de prothèse mais déambulateur
Morii et al. (10)	- 52 ans - 41 ans	- Carcinome épidermoïde - Chondrosarcome	Jambe avec fibula dépériostée	Pédicule iliaque interne et pédicule fémoral	Aucune	-
Faria et al. (11)	- 32 ans - 42 ans - 43 ans	- Fibrohistiocytome malin - Sarcome pléomorphe haut grade - Liposarcome myxoïde	Jambe avec fibula dépériostée	Pédicule iliaque et pédicule fémoral	Aucune	1/3 marche avec béquilles
Andrex Burd et al. (12)	37 ans	Sarcome épithéloïde	Jambe avec fibula dépériostée	-	Aucune	Marche avec déambulateur

En prenant en compte la simplicité technique de levée du lambeau, le fait que la résection carcinologique ne compromette pas sa vascularisation, la qualité du matelassage musculaire qu'il apporte prévenant des hernies de paroi[13,39,41] et l'absence de morbidité du site donneur, le lambeau libre de jambe banque apparaît comme la meilleure solution de couverture après hémipelvectomie ou désarticulation de hanche avec résection de la région glutéale. De plus, une couverture de qualité primaire est absolument nécessaire pour les patients déjà opérés à plusieurs reprises notamment en cas de maladie exostosante. En effet, l'hémipelvectomie réalisée sur un site chirurgicalement traumatisé augmente le risque de complications (désunion, nécrose, infection) et de récidive locale[41,42]. Il est à privilégier en première intention car il permet d'économiser les autres lambeaux potentiels en cas de faillite sans augmenter la morbidité d'un geste déjà important. Néanmoins, pour être fiable, la réalisation de ce lambeau nécessite le respect de certains impératifs techniques. Dans notre étude, les 2 cas de thromboses veineuses du lambeau, dont un à aboutit à un échec, sont survenus lors d'une anastomose veineuse réalisée sur une veine ligaturée. Il paraît primordial de privilégier l'anastomose veineuse termino-latérale sur une veine à débit élevé comme la veine iliaque primitive ou la veine cave permettant un drainage veineux optimal. Pour l'anastomose artérielle, il ne faut pas dissocier les artères tibiales antérieure et postérieure comme l'ont réalisé Sara et al.[5] qui rapportent 10% de surface de nécrose en réalisant une anastomose entre l'artère tibiale postérieure et l'artère glutéale supérieure, et entre l'artère tibiale antérieure et l'artère épigastrique inférieure

La dissection du lambeau doit être réalisée en début d'intervention avant la ligature des axes vasculaires et l'amputation pour limiter le temps d'ischémie. L'utilisation de toutes les loges musculaires de la jambe permet d'apporter un bon matelassage, et les réseaux anastomotiques sécurisent la survenue d'une lésion d'un des axes vasculaires. La conservation de la fibula non dépériostée[7,8] permet de gagner du temps d'intervention, mais surtout elle prévient les lésions de l'axe vasculaire fibulaire, apporte un support à la reconstruction du pelvis et un renfort apprécié pour l'appareillage. L'ostéotomie peut être réalisée à la demande en distalité mais ne doit pas concerner le tiers proximal au risque de léser l'artère tibiale antérieure. La fibula peut être fixée aux tranches osseuses par des points au Vicryl en réalisant des tunnels trans-osseux. La dissection du pédicule fémoro-poplité doit être étendue en proximal pour avoir une longueur suffisante pour orienter à la demande le lambeau et ne pas être bridé lors de son positionnement pelvien. La confection d'un vêtement compressif post-opératoire type bermuda sur mesure permet d'éviter les collections et les séromes rapportés dans la littérature[8,33].

Conclusion :

L'utilisation du lambeau libre de jambe du membre amputé lors d'amputations proximales permet de s'affranchir des difficultés liées à l'utilisation de lambeaux locaux qui s'avère parfois impossible et évite la morbidité des sites donneurs traditionnels à distance. L'apport musculaire important assure un bon matelassage réduisant les complications locales, permet la réalisation d'une radiothérapie complémentaire dans de bonnes conditions, et assure un moignon de belle qualité et donc un appareillage performant. Cette technique de couverture est simple et fiable, sous réserve d'une grande rigueur technique. Elle doit faire partie des solutions de couverture après hémipelvectomie.

Références

1. Anract P, Biau D, Babinet A, Tomeno B. Pelvic reconstructions after bone tumor resection. Bull Cancer (Paris). 2014;101:184-94.

2. Anderson ME. Update on Survival in Osteosarcoma. Orthop Clin North Am. 2016;47:283-92.

3. Maretty-Nielsen K, Aggerholm-Pedersen N, Safwat A, Jørgensen PH, Hansen BH, Baerentzen S, Pedersen AB, Keller J. Prognostic factors for local recurrence and mortality in adult soft tissue sarcoma of the extremities and trunk wall: a cohort study of 922 consecutive patients. Acta Orthop. 2014;85:323-32.

4. Workman ML, Bailey DF, Cunningham BL. Popliteal-based filleted lower leg musculocutaneous free-flap coverage of a hemipelvectomy defect. Plast Reconstr Surg. 1992;89:326-9.

5. Sara T, Kour AK, Das De S, Rauff A, Pho RW. Wound cover in a hindquarter amputation with a free flap from the amputated limb. A case report. Clin Orthop. 1994;304:248-51.

6. Yamamoto Y, Minakawa H, Takeda N. Pelvic reconstruction with a free fillet lower leg flap. Plast Reconstr Surg. 1997;99:1439-41.

7. Ross DA, Lohman RF, Kroll SS, Yasko AW, Robb GL, Evans GR, et al. Soft tissue reconstruction following hemipelvectomy. Am J Surg. 1998;176:25-9.

8. Templeton KJ, Toby EB. Free filet leg flap. Clin Orthop. 2001;385:182-5.

9. Morii T, Susa M, Nakayama R, Kishi K, Morioka H, Yabe H. Reconstruction modality based on the spare part concept for massive soft tissue defects following oncological hemipelvectomy. J Orthop Sci Off J Jpn Orthop Assoc. 2009;14:192-7.

10. Faria JC, Aguiar S, Ferreira F de O, Lopes A. Fillet flap for reconstruction after hemipelvectomy: report of three cases. J Plast Reconstr Aesthetic Surg JPRAS. 2009;62:e110-111.

11. Burd A, Wong KC, Kumta SM. Aggressive surgical palliation for advanced girdle tumours. Indian J Plast Surg Off Publ Assoc Plast Surg India. 2012;45:16-21.

12. Mat Saad AZ, Halim AS, Faisham WI, Azman WS, Zulmi W. Soft tissue reconstruction following hemipelvectomy: eight-year experience and literature review. ScientificWorldJournal. 2012;2012:702904.

13. Knox K, Bitzos I, Granick M, Datiashvili R, Benevenia J, Patterson F. Immediate reconstruction of oncologic hemipelvectomy defects. Ann Plast Surg. 2006;57:184-9.

14. Temple WJ, Mnaymneh W, Ketcham AS. The total thigh and rectus abdominis myocutaneous flap for closure of extensive hemipelvectomy defects. Cancer. 1982;50:2524-8.

15. Newsome RE, Warner MA, Wilson SC, Sabeeh VN, Jansen DA, McKee PR. Extracorporeal bypass preserved composite anterior thigh free flap (periosteo-musculo-fascio-cutaneous) for hemipelvectomy reconstruction: utilizing the periosteal component for abdominal wall fascial reconstruction. Ann Plast Surg. 2005;54:318-22.

16. Douglass HO, Razack M, Holyoke ED. Hemipelvectomy. Arch Surg Chic Ill 1960. 1975;110:82-5.

17. Harris GD, Lewis VL, Nagle DJ, Edelson RJ, Kim PS. Free flap reconstruction of the lower back and posterior pelvis: indications, principles, and techniques. J Reconstr Microsurg. 1988;4:169-78.

18. Kulaylat MN, Froix A, Karakousis CP. Blood supply of hemipelvectomy flaps: the anterior flap hemipelvectomy. Arch Surg Chic Ill 1960. 2001;136:828-31.

19. Chretien PA, Sugarbaker PH. Surgical technique of hemipelvectomy in the lateral position. Surgery. 1981;90:900-9.

20. Frey C, Matthews LS, Benjamin H, Fidler WJ. A new technique for hemipelvectomy. Surg Gynecol Obstet. 1976;143:753-6.

21. Karakousis C.P. Hemipelvectomy. In Atlas of Operations for Soft Tissue Tumors. New York : McGraw-Hill, 1985. p335.

22. Ariel IM, Shah JP. The conservative hemipelvectomy. Surg Gynecol Obstet. 1977;144:406-13.

23. Senchenkov A, Moran SL, Petty PM, Knoetgen J, Clay RP, Bite U, et al. Predictors of complications and outcomes of external hemipelvectomy wounds: account of 160 consecutive cases. Ann Surg Oncol. 2008;15:355-63.

24. Karakousis CP, Vezeridis MP. Variants of hemipelvectomy. Am J Surg. 1983;145:273-7.

25. Higinbotham NL, Marcove RC, Casson P. Hemipelvectomy: a clinical study of 100 cases with five-year-follow-up on 60 patients. Surgery. 1966;59:706-8.

26. Apffelstaedt JP, Driscoll DL, Spellman JE, Velez AF, Gibbs JF, Karakousis CP. Complications and outcome of external hemipelvectomy in the management of pelvic tumors. Ann Surg Oncol. 1996;3:304-9.

27. Luna-Perez P, Herrera L. Medial thigh myocutaneous flap for covering extended hemipelvectomy. Eur J Surg Oncol J Eur Soc Surg Oncol Br Assoc Surg Oncol. 1995;21:623-6.

28. Larson DL, Liang MD. The quadriceps musculocutaneous flap: a reliable, sensate flap for the hemipelvectomy defect. Plast Reconstr Surg. 1983;72:347-54.

29. Dormans JP, Vives M. Wound coverage after modified hip disarticulation using a total adductor myocutaneous flap. Clin Orthop. 1997;335:218-23.

30. Karakousis C, Sugarbaker PH. Sacrectomy. In: Musculoskeletal cancer surgery. Kluwer Academic Publishers; 2001. p. 413e22.

31. Sugarbaker PH, Malawer MM, Henshaw R. Anterior flap hemipelvectomy. In: Musculoskeletal cancer surgery. Kluwer Academic Publishers; 2001. p. 305e17.

32. Marfori ML, Wang EHM. Adductor myocutaneous flap coverage for hip and pelvic disarticulations of sarcomas with buttock contamination. Clin Orthop. 2011;469:257-63.

33. Taylor GI, Corlett R, Boyd JB. The extended deep inferior epigastric flap: a clinical technique. Plast Reconstr Surg. 1983;72:751-65.

34. Horch RE, Gitsch G, Schultze-Seemann W. Bilateral pedicled myocutaneous vertical rectus abdominus muscle flaps to close vesicovaginal and pouch-vaginal fistulas with

simultaneous vaginal and perineal reconstruction in irradiated pelvic wounds. Urology. 2002;60:502-7.

35. Muramatsu K, Ihara K, Ooi R, Imazyo Y, Taguchi T. Experiences with the “reverse” latissimus dorsi myocutaneous flap. Plast Reconstr Surg. 2006;117:2456-9.

36. Chandrasekhar B, Sloan GM, Beatty JD. The external oblique myocutaneous flap for extended hemipelvectomy reconstruction. Cancer. 1988;62:1022-5.

37. O’Brien BM, Barton RM, Pribaz JJ. The wrist as an immediate free flap carrier for reconstruction of the pelvis; a case report. Br J Plast Surg. 1987;40:427-31.

38. Butler CE. Reconstruction of an extensive hemipelvectomy defect using a pedicled upper and lower leg in-continuity fillet flap. Plast Reconstr Surg. 2002;109:1060-5.

39. Cavadas PC, Landín L. Traumatic complete hemipelvectomy treated with a free fillet flap. J Trauma. 2008;65:1551-3.

40. Conrad EU. Pitfalls in diagnosis: pediatric musculoskeletal tumors. Pediatr Ann. 1989;18:45-7, 50-2.

41. Yamamoto Y, Minakawa H, Takeda N. Pelvic reconstruction with a free fillet lower leg flap. Plast Reconstr Surg. 1997;99:1439-41.