Devenir à long terme des luxations et fractures luxations radiocarpiennes

Clément SPIRY, Jacky LAULAN

Services d'orthopédie 1 & 2
CHRU Tours

- Lésions rares et graves du poignet (0,2% des luxations)
- se définissent par une perte de contact, totale ou partielle, permanente du massif carpien avec la surface articulaire distale du radius
- Deux classifications sont habituellement utilisées.

La classification de Dumontier sépare ces lésions en deux catégories et guide le traitement :

Type 1 : luxation pure ou fracture luxation associée à une fracture de la pointe de la styloïde radiale (moins du tiers de la largeur de la fossette scaphoïdienne)
Traitement : réduction + réparation des ligaments radiocarpiens par abord palmaire + arthrorise radiocarpienne pendant 2 mois

Type 2: la luxation est associée à une fracture plus médiale de la styloïde radiale, passant dans la fossette scaphoïdienne.
Traitement : réduction articulaire anatomique contrôlée par abord dorsal, réduction maintenue au minimum par une broche styloradiale.

La classification de Moneim classe les FLRC en deux groupes en fonction de l'existence de lésions intra-carpiennes:

Type 1: pas de lésions, traitement par réduction puis immobilisation

Type 2 : lésions intra carpiennes, traitement chirurgicale pour les stabiliser.

Complications redoutées:

- Les sub-luxations résiduelles dont la translation ulnaire
- L'arthrose radio-carpienne

Des travaux rapportent des séries allant de 6 à 27 patients.

Peu évaluent les résultats à long terme et les gestes chirurgicaux secondaires éventuels

L'objectif de notre étude était de

⇒préciser les différents types lésionnels
⇒d'évaluer les résultats fonctionnels et radiographiques à long terme
⇒d'évaluer la prise en charge secondaire des complications

Patients et méthodes

De 1992 à 2014:

- 41 patients / 34 hommes et 7 femmes
- Age moyen lors du traumatisme: 38,6 ans (18/75)
- 35 en urgences / 6 en secondaire

FLRC type 2 cunéo-marginale postérieure

Résultat Série globale

- 4 LRC (type 1) / 37 FLRC toutes de type 2
- 14 présentaient des lésions intra carpiennes
- Au total 6 patients sur 41 ont nécessité une arthrodèse: radio lunaire dans 5 cas et une arthrodèse totale de poignet dans 1 cas: 2 pour translation ulnaire

  2 pour sub luxation radio carpienne postérieure résiduelle

  2 pour arthrose radio carpienne symptomatique

Résultat des 13 patients revus

- 1 FLRC de type 1 (LRC)
- 12 FLRC de type 2(6 dorsales et 6 palmaires) dont une ayant eu secondairement une Arthrodèse RL sur instabilité radio carpienne
- 3 patients présentaient des lésions intra carpiennes

FLRC Type 1: luxation palmaire pure

Résultats cliniques à la révision: 2 groupes

	recul	flexion	extension	I. Ulnaire	I. Radiale	Pronation	Supination	PRWE	SSV	DASH	EVA quotidien
Série globale	168,2 m (20-260)	54,3 (15-74)	46,8 (10-80)	31 (5-54)	21 (5-36)	76,1 (45-85)	69,6 (45-80)	27,23 (0-75)	71,8 (20-100)	23,17 (0-59,1)	1,3
Sans arthrose	181,8 m (36-260)	60 (30-72)	64 (40-80)	42 (36-54)	30 (18-36)	80 (80-80)	78 (70-80)	11,16 (0-40)	90 (60-100)	15,5 (0-50)	0,16
arthrose	150 m (20-234)	55 (40-74)	36 (20-68)	25 (10-42)	15 (6-24)	73 (45-80)	65 (50-70)	44 (0-75)	58 (20-100)	29,75 (2,8-59)	2,3

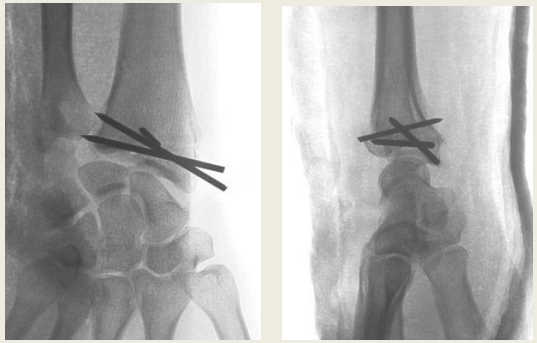

FLRC type 2 cunéo-marginale postérieure ostéosynthésée

Contrôle à 36 mois

Traitement détaillé

	SANS ARTHROSE	ARTHROSE
	6 FLRC	5 FLRC et 1 LRC
Fractures cunéennes	Sur 6: 5 embrochages 1 sans synthèse	Sur 5 FLRC: 3 embrochages 1 plaque antérieure 1 sans synthèse
Stabilisation Radio Carpienne	3 par FE 3 par manchette	2 par broche d'arthrorise 1 par FE 1 FE + broche arthrorise 2 par plâtre
Lésions intra carpiennes	NON	3 cas
abord chirurgical	2 sur 6 (dont 2 dorsaux)	3 sur 6 (dont 2 dorsaux)
A consolidation	0 cal vicieux 0 sub-luxation	Sur 5 FLRC : 4 cal vicieux + 1 cas de lésion chondrale cunéen +++

Bon résultat : Pas d'arthrose

- Toutes des fractures cunéennes réduites anatomiquement avec ou sans synthèse
- en post-opératoire immédiat ou à la consultation de consolidation: pas de cals vicieux cunéen
- Abord dorsale réalisé 2 / 6

-> L'abord chirurgical ne nous semble pas indispensable si la réduction est anatomique.

Mauvais résultat : Arthrose

- Absence de restauration anatomique de la styloïde radiale ou des lésions marginales en post opératoire et à la consolidation : 4 cals vicieux
- Les 2 autres patients ont présentés des lésions chondrales radio carpiennes importantes et incurables

Cas	type	arthrose RS	Arthrose RL	Arthrose MC	Arthrose RUD
1	arthrodese RL	/	/	/	/
2	type 2 antérieure	1	1	1	1
3	type 2 dorsale	1	1	1	1
4	type 1 antérieure	3	1	2	1
5	type 2 dorsale	1	1	1	1
6	type 2 antérieure	2	2	2	2
7	type 2 dorsale	2	1	2	2
8	type 2 antérieure	3	3	3	2
9	type 2 antérieure	2	2	2	1
10	type 2 dorsale	1	1	1	1
11	type 2 antérieure	1	1	1	1
12	type 2 dorsale	2	3	2	darrach
13	type 2 dorsale	1	1	1	1

Case orange: présence d'arthrose
RS: radio-scaphoïdien / RL: radio-lunaire / MC: médio carpien / RUD: radio ulnaire distal

Résultats : diffèrent de la littérature

Type 1

Sous réserve d'une réduction anatomique de la luxation, contrôlée par une voie d'abord postérieure, il faut réaliser :
- une arthrorise temporaire RS et RL permettant la cicatrisation capsulo-ligamentaire
- suture du complexe capsulo-ligamentaire postérieure

-> Il n'est pas indispensable de réaliser une suture de ce complexe par voie palmaire

FLRC type 1 après réduction / abord dorsal /suture capsulo-ligamentaire dorsale/ Arthrorise RS et RL

Type 2

Lorsque la réduction de l'apophyse cunéenne est anatomique il faut réaliser :
- un embrochage stylo radial
-> l'abord chirurgical n'est pas indispensable.

Les mauvais résultats sont liés soit
-aux lésions cartilagineuses initiales observées en per opératoire (en radial ou en carpien)
- soit à une ostéosynthèse imparfaite laissant un cal vicieux intra articulaire responsable d'une arthrose secondaire ou laissant une distension capsulo-ligamentaire responsable d'une translation ulnaire

Les fractures cunéo-marginales :

Postérieure : abord dorsal et ostéosynthèse des lésions de la styloïde radiale et des lésions marginales malgré leur caractère comminutif,
Idem pour les lésions marginales antérieures avec abord antérieur.

Si absence de recentrage du carpe : réduction radio carpienne et broche d'arthrorise Radio-Carpienne.

Traitement des séquelles: arthrodèse partielle ou totale du poignet

2 pour translation ulnaire / 2 pour sub luxation radio carpienne résiduelle / 2 pour arthrose radio carpienne symptomatique

3 patients revus avec recul de 194 mois, 70 mois et 56 mois / Eva à 3 , 1 et 2.

Consolidation parfaite de leur arthrodèse et tous étaient satisfait de leur résultat fonctionnel

Les facteurs de bon pronostic
- sont les lésions cunéennes isolés

les facteurs de mauvais pronostic sont les
- lésions intra-carpiennes et/ou
- les lésions cunéo-marginales lorsque les lésions marginales ne sont pas ostéosynthèsées

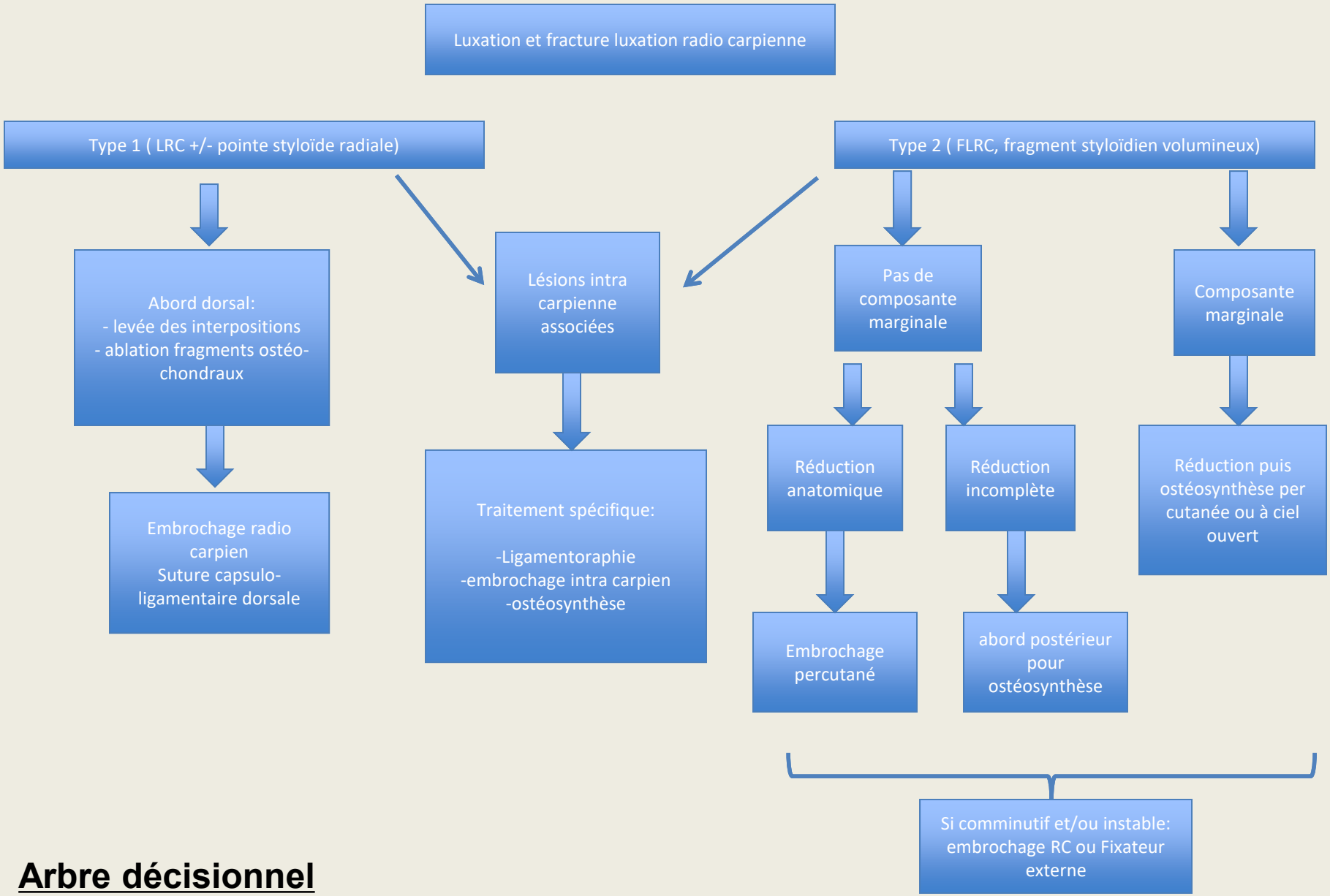

Arbre décisionnel

Bibliographie

- Dumontier C, Meyer zu Reckendorf G, Sautet A, Lenoble E, Saffar P, Allieau Y. Radiocarpal dislocations: classification and proposal for treatment. A review of twenty-seven cases. J Bone Joint Surg Am 2001;83:212-8
- Moneim MS, Bolger JT, Omer GE. Radiocarpal dislocation-classification and rationale for management. Clin Orthop Relat Res 1985;192:199-209
- Girard J, Cassagnaud X, Maynou C, Bachour F, Prodhomme G, Mestdagh H. Radiocarpal dislocation : twelve cases and review of the literature. Rev Chir Orthop Reparatrice Appar Mot 2004;90:426-33
- Weber O, Müller M, Fischer P, Kabir K, Windemuth M, Pennekamp P, et al. Diagnosis and treatment of radiocarpal fracture dislocations. Unfallchirurg 2011;114:565-74
- Le Nen D, Riot O, Caro P, Le Fevre C, Courtois B. Luxation-fractures of the radiocarpal joint. Clinical study of 6 cases and general review. Ann Chir Main Memb Super 1991;10:5-12.
- Mudgal CS, Psenica J, Jupiter JB. Radiocarpal fracture dislocation. J Hand Surg Br 1999 ;24 :92-8
- Howard RF, Slawski DP, Gilula LA. Isolated palmar radiocarpal dislocation and ulnar translocation: a case report and review of the literature . J Hand Surg Am 1997; 22:78-82